

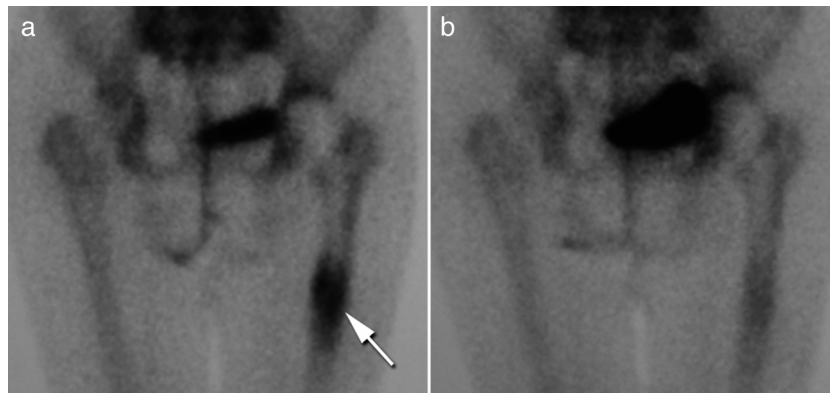Figura 2. a) Gammagrafía ósea que muestra la movilización de la prótesis a nivel de la diáfisis femoral (flecha). b) Mismo paciente tras 6 meses de tratamiento con ranelato de estroncio.

Conflicto de intereses

Los autores declaran no tener ningún conflicto de intereses.

Bibliografía

- Albrektsson T, Johansson C. Osteoinduction, osteoconduction and osseointegration. *Eur Spine J.* 2001;10 Suppl 2:S96-101.
- Reginster JY, Seeman E, De Vernejoul MC, Adami S, Compston J, Phenekos C, et al. Strontium Ranelate reduces the risk of nonvertebral fractures in postmenopausal women with osteoporosis Treatment Of Peripheral Osteoporosis (TROPOS) study. *J Clin Endocrinol Metab.* 2005;90:2816-22.
- Maïmoun L, Brennan TC, Badoud I, Dubois-Ferriere V, Rizzoli R, Ammann P. Strontium ranelate improves implant osteointegration. *Bone.* 2010;46:1436-41.
- Li Y, Feng G, Gao Y, Luo E, Liu X, Hu J. Strontium ranelate treatment enhances hydroxyapatite-coated titanium screws fixation in osteoporotic rats. *J Orthop Res.* 2010;28:578-82.

Piedad León Rubio* y Manuel Baturone Castillo

Centro de Enfermedades del Aparato Locomotor, Sevilla, España

* Autor para correspondencia.

Correo electrónico: piedad.leonrubio@gmail.com
(P. León Rubio).

<http://dx.doi.org/10.1016/j.reuma.2012.10.013>

Osteomalacia hipofosfatémica idiopática

Idiopathic hypophosphatemic osteomalacia

Sr. Editor:

La osteomalacia es un trastorno del metabolismo óseo poco frecuente que puede ser provocado por varias enfermedades asociadas al déficit de calcio, fósforo o una inhibición del proceso de mineralización¹. Presentamos el caso de una mujer de 62 años con osteomalacia hipofosfatémica que por sus datos de laboratorio, presentación y evolución no hemos podido clarificar su etiología, denominándola por tanto idiopática.

La paciente presentaba fracturas de ambas caderas no traumáticas e intervenidas con la colocación de una prótesis que habían sufrido movilización. Consulta por dolores óseos y musculares de 3 años de evolución que le incapacitan para la deambulación. No refería alteraciones en la dentición ni audiológicas, toma de medicamentos ni antecedentes familiares de enfermedad renal ni ósea.

En el estudio analítico encontramos: hemograma y gasometría venosa normales, perfil renal y hepático normal salvo una fosfatasa alcalina elevada (443 UI/L para $n < 136$), normocalcemia e hipofosfatemia de 0,60 mmol/L ($n = 0,7-1,60$) y PTHi elevada (79,8 ng/L para $n < 67$) con valores de 1,25OHD y 25(OH)₂D normales. Orina de 24 h con normocalciuria y normofosfatúria sin otros datos de interés. Hidroxiprolinuria de 41,4 mg/L ($< 17/24$ h/m²).

Ante la sospecha de una osteomalacia hipofosfatémica se realizan las siguientes pruebas complementarias en busca de su etiología: proteinograma en suero normal con ausencia de proteínas de Bence Jones en la orina; marcadores tumorales (antígeno carcinoembrionario CEA, 15,3, 19,9, 125, alfa₂microglobulina)

normales; estudio digestivo de posible síndrome de malabsorción (endoscopia, estudio radiológicos, histológicos y anticuerpos de celiaquía) negativo; estudio de paratiroides (ecografía de cuello y gammagrafía con sestamibi) normal; radiografía de tórax y eco abdominal normales; gammagrafía ósea con Tc^{99m} con hipercaptación múltiple en las costillas, calcáneos, periprotésica en ambas caderas y articulaciones periféricas (fig. 1). Ante la sospecha de una posible causa oncogénica se realiza un rastreo mediante una gammagrafía con 11In-octreótido para la detección de receptores de somatostatina que resulta negativa. Densidad mineral ósea (DMO) de la columna lumbar (L2-L4) de 0,596 g/m² y T score de -4,74. No se estudiaron los niveles del factor de crecimiento fibroblástico (FGF-23).

Iniciamos un tratamiento con calcitriol (0,75 mcg/24 h) y fosfato sódico (Phosphate-Sandoz®, 2 g/24 h) consiguiendo una normalización de los niveles de fósforo en sangre, PTHi y FA, apareciendo entonces una hiperfosfatúria en la orina de 24 h (2.538 mg/L) que anteriormente no presentaba. Tras esta normalización de los parámetros se añade un tratamiento con ranelato de estroncio para el tratamiento de su osteoporosis. La paciente mejora su sintomatología progresivamente. Tres años después de su diagnóstico, tras la instauración del tratamiento, la paciente puede caminar, sus controles analíticos del metabolismo fosfocálcico son normales como también las imágenes de la gammagrafía ósea con Tc^{99m}. El último estudio densitométrico de la columna lumbar (L2-L4) es de 0,744 g/m², T score de -2,93 y Z score de -0,82.

Los parámetros estudiados sugieren que se trata de una osteomalacia caracterizada por una mineralización insuficiente del osteoide de nueva formación en puntos de metabolismo óseo. Distintas enfermedades pueden dar lugar a la osteomalacia a través de mecanismos que producen hipocalcemia, hipofosfatemia

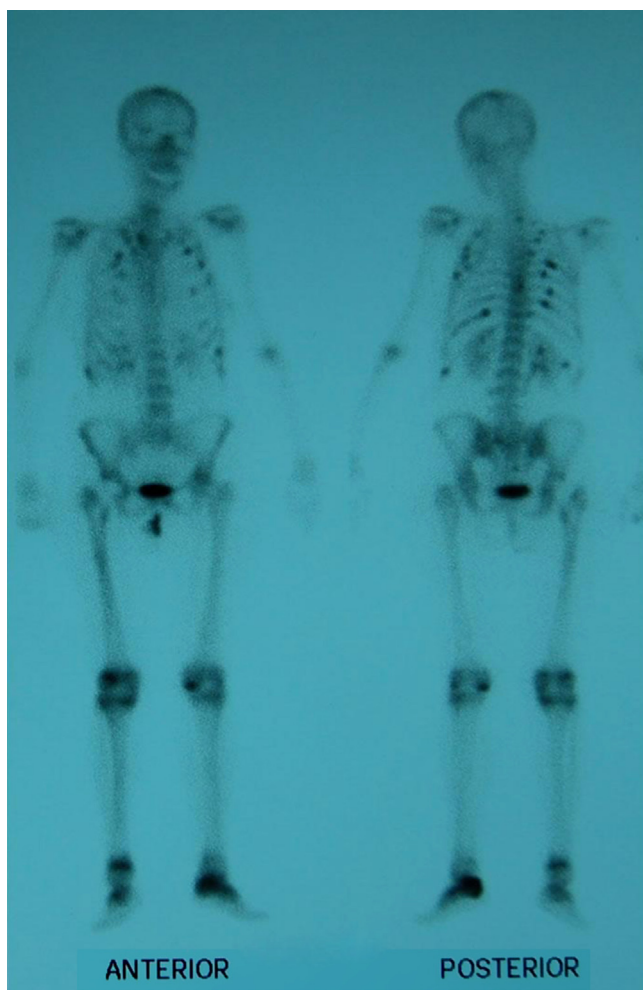


Figura 1. Gammagrafía con hipercaptación múltiple en las costillas, cadera izquierda fracturada, calcáneo izquierdo y articulaciones periféricas.

o defectos en el proceso de la mineralización¹. En este caso, la leve disminución de la fosforemia sugiere que se trata de una osteomalacia hipofosfatémica. Curiosamente, esta fosforemia iba inicialmente acompañada de una normalidad de la fosfatúria seguramente debida a una depleción severa de las reservas de fosfato, responsable a su vez del proceso osteomalácico que evolucionó con fracturas atraumáticas y miopatía invalidante.

El caso de la paciente objeto de estudio es destacable por no asociarse a ninguna de las causas descritas de osteomalacia

hipofosfatémica¹⁻⁴: (i) no presenta antecedentes familiares ni otros indicios de casos hereditarios (p. ej., alteraciones en la dentición); (ii) no se aprecia un déficit de fosfato en la dieta; (iii) ni se puede asociar a causa farmacológica alguna a partir de la anamnesis; (iv) tampoco se hallaron alteraciones de la paratiroides que hicieran sospechar un origen endocrino; (v) las pruebas digestivas descartan trastornos de malabsorción o (vi) problemas renales; (vii) por último, la normalidad de la gammagrafía con ¹¹¹In-octreótido, los marcadores tumorales, las proteínas de Bence Jones en la orina, la ecografía abdominal y la radiografía de tórax sugieren un improbable origen oncogénico.

No se ha podido, hasta la fecha, encontrar el mecanismo que ha provocado la alteración, lo que nos obligan a catalogarla como idiopática y se mantiene la búsqueda de posibles nuevas causas de esta enfermedad. Los casos conocidos de osteomalacia hipofosfatémica de tipo idiopático son escasos^{5,6}. No obstante, el tratamiento basado en el suplemento de fosfato se ha mostrado eficaz para estabilizar los niveles de fósforo en sangre, aunque ha provocado una leve fosfatúria, algo esperable con base en el aporte realizado.

Conflicto de intereses

Los autores declaran no tener ningún conflicto de intereses.

Bibliografía

- Lips P, van Schoor NM, Bravenboer N. Vitamin D-related disorders. En: Rosen CJ, editor. Primer on the metabolic bone diseases and disorders of mineral metabolism. Seventh ed. Washington DC: American Society of Bone and Mineral Research; 2008. p. 329.
- Gifre L, Peris P, Monegal A, Martínez de Osaba MJ, Alvarez L, Guañabens N. Osteomalacia revisited: a report on 28 cases. *Clin Rheumatol*. 2011;30:639-45.
- Bhan A, Rao AD, Rao DS. Osteomalacia as a result of vitamin D deficiency. *Endocrinol Metab Clin North Am*. 2010;39:321-31.
- Basha B, Rao DS, Han ZH, Parfitt AM. Osteomalacia due to vitamin D depletion: a neglected consequence of intestinal malabsorption. *Am J Med*. 2000;108:296-300.
- Dent CE, Friedman M. Hypophosphatemic osteomalacia with complete recovery. *Br Med J*. 1964;1:1676-9.
- Paterson CR, Naismith KI, Young JA. Severe unexplained hypophosphatemia. *Clin Chem*. 1992;38:104-7.

Piedad León Rubio* y Manuel Baturone Castillo

Servicio de Reumatología, Centro de Enfermedades del Aparato Locomotor, Sevilla, España

* Autor para correspondencia.

Correo electrónico: piedad.leonrubio@gmail.com (P. León Rubio).

<http://dx.doi.org/10.1016/j.reuma.2012.11.002>

Uso de agomelatina como tratamiento coadyuvante en la fibromialgia

Agomelatine adjunctive therapy for fibromyalgia

Sr. Editor:

La fibromialgia es una enfermedad crónica que puede afectar a la esfera biológica, psicológica y social del paciente¹. Incluye síntomas como fatiga extrema, dolor persistente, rigidez de músculos, tendones y tejido blando, dificultad para dormir, alteraciones de memoria, depresión y ansiedad, entre otras².

La agomelatina es un antidepresivo agonista de los receptores melatoninérgicos MT1 y MT2³ y antagonista de los receptores postsinápticos de serotonina (5-HT2c), con capacidad de «resincronizar» el reloj biológico^{4,5}.

Sobre la base de la observación empírica de varios reumatólogos de San Cristóbal (Venezuela) sobre la aparente eficacia de agomelatina en casos de fibromialgia resistente al tratamiento convencional, presentamos un caso de una paciente femenina de 43 años, con diagnóstico de fibromialgia desde hace 3 años, y con tratamiento a base de L-arginina, pregabalina, amitriptilina, triptófano, meloxicam y complejo B. Debido a que la farmacoterapia no había mostrado eficacia, se indica agomelatina 25 mg antes de