

Experiencia con rituximab en el tratamiento de pacientes con lupus eritematoso sistémico

F.J. García-Hernández^a, C. Díaz-Cobos^b, J.L. Callejas-Rubio^c, C. Ocaña-Medina^a, N. Ortego-Centeno^c, J. Sánchez-Román^a, E. de Ramón-Garrido^b y M.T. Camps-García^b

^aUnidad de Colagenosis e Hipertensión Pulmonar. Hospital Virgen del Rocío. Sevilla. España.

^bUnidad de Enfermedades Autoinmunes Sistémicas. Hospital Carlos Haya. Málaga. España.

^cUnidad de Enfermedades Autoinmunes Sistémicas. Hospital Clínico San Cecilio. Granada. España.

Objetivo: Analizar la efectividad y tolerancia a corto plazo de la terapia con rituximab (RTX) en pacientes con lupus eritematoso sistémico (LES) y diferentes manifestaciones clínicas.

Pacientes y métodos: Se estudió a un total de 13 pacientes. El RTX fue indicado en 6 ocasiones para el tratamiento de nefritis refractaria, en 5 para el tratamiento de trombocitopenia grave, en 1 para el tratamiento de aplasia medular y en 1 para el tratamiento de vasculitis peritoneal asociada a nefritis. Los 13 pacientes fueron tratados con 4 dosis semanales de 375 mg/m² de RTX. El tiempo medio de seguimiento fue 12 ± 8,5 meses. Nueve pacientes experimentaron una respuesta favorable; 3 con nefropatía, 5 con trombocitopenia y 1 con vasculitis peritoneal y nefritis. El SLEDAI medio pasó de 11 a 6,5. Dos pacientes con trombocitopenia presentaron recidivas; y la respuesta al retratamiento fue buena.

Conclusiones: El presente estudio demuestra que RTX es un fármaco efectivo y seguro, a corto plazo, en el tratamiento de diferentes manifestaciones clínicas asociadas al LES.

Palabras clave: Rituximab. Anti CD20. Lupus eritematoso sistémico. Nefritis. Trombocitopenia.

Experience with rituximab in the treatment of systemic erythematosus lupus

Objective: To assess the short-term effectiveness and tolerance of rituximab in patients with systemic lupus erythematosus and distinct clinical manifestations.

Patients and methods: Thirteen patients were studied. Rituximab (RTX) was indicated for refractory nephritis in 6 patients, severe thrombocytopenia in 5, aplastic

anemia in 1 and peritoneal vasculitis associated with nephritis in 1. All patients received 4 weekly doses of 375 mg/m² of RTX. The mean length of follow-up was 12 ± 8.5 months. Response was favorable in 9 patients: 3 with nephritis, 5 with thrombocytopenia and 1 with peritoneal vasculitis and nephritis. The mean SLE disease activity index decreased from 11 to 6.5 points. Thrombocytopenia recurred in 2 patients, who responded well to retreatment.

Conclusions: The present study demonstrates that RTX is safe and effective as short-term therapy for distinct clinical manifestations associated with SLE.

Key words: Rituximab. Anti CD20. Systemic lupus erythematosus. Nephritis. Thrombocytopenia

El pronóstico del lupus eritematoso sistémico (LES) ha experimentado una notable mejoría en las últimas décadas. No obstante, en sus formas graves, sigue teniendo una morbimortalidad no desdeñable. En muchas ocasiones esa morbimortalidad es una consecuencia directa de la enfermedad. En otras, es una consecuencia de las medicaciones utilizadas para su control¹. Es por eso que existe un gran interés por desarrollar tratamientos a la vez eficaces y con los menores efectos adversos posibles. Diferentes pruebas, procedentes en parte de estudios experimentales, sugieren que las células B son un elemento de primer orden en el desarrollo de las enfermedades autoinmunes en general y del LES en particular^{2,3}. El rituximab (RTX) es un anticuerpo monoclonal, obtenido por ingeniería genética, dirigido contra el antígeno de superficie CD20 que se ha mostrado muy eficaz en la depleción de células B *in vivo*^{4,5}. Autorizado inicialmente para el tratamiento de linfomas y neoplasias de la estirpe B, se ha utilizado para tratar diferentes enfermedades autoinmunes refractarias a los tratamientos convencionales⁶⁻¹³. El presente estudio, de carácter retrospectivo, pretende evaluar la seguridad y efectividad de RTX en pacientes afectados de LES, con diferentes manifestaciones clínicas, tratados en tres hospitales de tercer nivel de Andalucía.

Correspondencia: Dr. N. Ortego-Centeno.
Unidad de Enfermedades Autoinmunes Sistémicas. Hospital Clínico San Cecilio.

Avda. Dr. Oloriz, s/n. 18012. Granada. España.

Correo electrónico: nortego@telefonica.net

Manuscrito recibido el 29-6-2005 y aceptado el 25-10-2005.

TABLA 1. Características clínico-demográficas de los pacientes tratados con rituximab

Caso	Sexo	Edad	Evolución (años)	Tratamientos previos	Indicación tratamiento	Respuesta	Tiempo hasta respuesta (meses)	Recidiva (meses)
1	V	24	2	CS, CF, MFM	Nefritis Proteinuria: 7,7 g/24 h	NR	–	–
2	M	42	22	CS, MFM, CF	Nefritis. Proteinuria: > 10 g/24 h	NR	–	–
3	M	20	8	CS, CF	Nefritis y poliserositis Proteinuria: 3,8 g/24 h	Completa	1,5	2
4	V	24	8	CS, CF, MFM	Nefritis. Proteinuria: 20 g/24 h	NR	–	–
5	V	38	13	CS, CF, MFM	Nefritis Proteinuria: 5,7 g/24 h	Completa	0,5	3
6	V	35	14	CS, CF, AZA, MFM	Nefritis Proteinuria: 3,8 g/24 h	Parcial	3	–
7	M	28	4	CS, CF, Ig, MFM	Vasculitis peritoneal, Nefritis Proteinuria: 1,16 g/24 h	Completa	1	–
8	M	49	23	CS (DX), Ig, CyA	Trombocitopenia	Completa	1	11 y 23
9	M	56	23	CS (DX), Ig	Trombocitopenia (cirugía esterotáxica)	Completa	1	–
10	M	39	5	CF, MFM, Ig	Trombocitopenia	Completa	1	–
11	M	40	12	CS, AZA	Trombocitopenia	Completa	0,5	–
12	V	33	8	CS (DX), Ig	Trombocitopenia	Parcial	0,5	8
13	M	52	14	CS (DX), AZA, Ig, CyA, MFM	Aplasia medular	NR	–	–

CS: glucocorticoides; DX: dexametasona; MFM: micofenolato de mofetilo; CF: ciclofosfamida; CyA: ciclosporina A; AZA: azatioprina; Ig: inmunoglobulina; NR: no respuesta.

Pacientes y métodos

Selección de pacientes

Se incluyó a pacientes con 4 criterios de la ACR para el diagnóstico de LES¹⁴ que habían recibido RTX para el control de su enfermedad en la Unidad de Colagenosis e Hipertensión Pulmonar del Hospital Virgen del Rocío de Sevilla y las Unidades de Enfermedades Autoinmunes Sistémicas de los hospitales Carlos Haya de Málaga y Clínico San Cecilio de Granada. En todos los casos se había solicitado como medicamento de uso compasivo. Las características clínicas de los pacientes se recogen en la tabla 1.

Tratamiento

Se recogió el número de infusiones de RTX en cada paciente, la premedicación, así como la medicación

concomitante, incluidos inmunodepresores y corticoides.

Evaluación de respuesta

Se anotaron la tolerancia y los efectos adversos acaecidos en cada paciente. La eficacia del tratamiento se evaluó según la evolución de las manifestaciones para las que se indicó RTX y la evolución del índice de actividad del LES (SLEDAI)¹⁵. En el caso de nefritis se aceptó la existencia de remisión completa cuando fueron normales los valores de creatinina y albúmina en suero, el sedimento inactivo y la excreción de proteínas en 24 h inferior a 500 mg; se definió remisión parcial si hubo una mejoría superior al 50% de todos los parámetros anormales al inicio del tratamiento. En el caso de trombocitopenia se definió remisión completa cuando se obtuvo un recuento de plaquetas superior a 150.000/ml y remisión parcial en el caso de obtener

una cifra entre 50.000 y 150.000/ml. En el caso de la vasculitis peritoneal se entendió como respuesta la desaparición de la clínica.

Resultados

Características de los pacientes

Se incluyó a un total de 13 pacientes: 7 procedentes del Hospital Virgen del Rocío de Sevilla, 4 del Hospital Carlos Haya de Málaga y 2 del Hospital San Cecilio de Granada.

Los motivos para utilizar RTX fueron: en 7 pacientes nefritis refractaria a tratamiento con inmunodepresores convencionales; además, uno de estos pacientes presentaba de forma asociada poliserositis en forma de pleuro-pericarditis y ascitis y otra una vasculitis peritoneal; en 5 pacientes trombocitopenia persistente, en uno de los casos con el objetivo de conseguir cifras seguras de plaquetas al estar programada cirugía esterotáxica por enfermedad de Parkinson; en 1 paciente se utilizó como tratamiento de la aplasia medular.

Formas de administración de rituximab y medicación concomitante

La forma de administración fue similar en todos los hospitales: los 13 pacientes recibieron 4 infusiones semanales de 375 mg/m², en todos los casos precedidas de 5 mg de dexclorfeniramina maleato y 1 g de paracetamol, ambos por vía intravenosa. En el Hospital Virgen del Rocío los enfermos recibieron, además, 750 mg de ciclofosfamida (CF), la semana 1 y 3; 40 mg de dexametasona (DX) en el Hospital Carlos Haya de Málaga y 40 mg de 6-metilprednisolona en el Hospital Clínico San Cecilio. En la paciente con aplasia medular el RTX se asoció a ciclosporina A. Los pacientes mantuvieron el tratamiento con glucocorticoides y antipalúdicos cuando los tenían; las dosis se ajustaron según criterio del médico responsable en función de su evolución clínica. El tiempo medio de seguimiento fue 12 ± 8,5 meses.

Tolerancia y seguridad

Sólo se recogió un posible efecto adverso asociado a la administración de RTX. Una paciente con nefritis y síndrome nefrótico presentó una colitis grave tras la segunda dosis semanal, cuando la paciente recibía, de forma concomitante, deflazacort en dosis de 60 mg/día, que se sospechó fuera secundaria a infección por citomegalovirus que no se demostró tras la realización de colonoscopia, por lo que se pensó pudiera haber sido secundaria a la administración del fármaco.

Eficacia a corto plazo de rituximab

Se observó una respuesta favorable en 9/13 pacientes (casos 2, 4, 6,7, 8, 9 10, 11 y 12) (tabla 1). Cuatro de 7 pacientes con nefritis, incluida la paciente con vasculitis peritoneal asociada, presentaron una remisión completa. (fig. 1). En 4 de 5 pacientes con trombocitopenia se apreció una remisión completa y en 1 una remisión parcial (fig. 2). La paciente con aplasia medular hizo una respuesta parcial que sólo se mantuvo durante 8 meses. El SLEDAI promedio pasó de 11 a 6,5. Una paciente tratada por trombocitopenia grave y remisión completa recidivó en 2 ocasiones, a los 11 y 23 meses, respectivamente, tras el tratamiento inicial, y en ambos casos respondió al RTX. Un paciente con trombocitopenia grave y remisión parcial recidivó a los 8 meses, y se obtuvo nuevamente una respuesta parcial tras retratamiento. Un paciente con proteinuria nefrótica intensa (caso 4) (tabla 1) sin respuesta favorable al RTX tampoco mejoró tras un nuevo ciclo de tratamiento. Una paciente tratada por trombocitopenia grave presentó 4 meses más tarde una glomerulonefritis proliferativa difusa, demostrada mediante biopsia renal. La paciente con aplasia medular falleció después de haber sido sometida a trasplante de médula ósea a causa de una complicación respiratoria sin que el fallecimiento pareciera guardar relación alguna con la administración de RTX. No se apreció normalización de los valores de complemento en los pacientes que lo tenían disminuido previamente al tratamiento, salvo en la referida paciente con aplasia medular. De los pacientes con información disponible sólo en 1 con trombocitopenia grave y respuesta parcial al tratamiento pudo apreciarse una disminución del título de anticuerpos anti-DNA nativo.

Monitorización de la depleción de células B

En 5 pacientes en los que se evaluó la posible depleción de células B, definida como un recuento de linfocitos B < 5 células/μl, pudo observarse este hecho. A continuación se describen algunos de los casos clínicos:

Caso 3

Mujer de 20 años, con LES de 8 años de evolución. Había tenido eritema malar fotosensible, aftas orales, artritis, pleuritis, pericarditis, nefritis, leucolinfopenia e hipocolesterolemia, y eran positivos los anticuerpos antinucleares, anti-ADN nativo y anticardiolipina. Se inició tratamiento por nefritis lúpica con glucocorticoides (60 mg/día de deflazacort) y CF (750 mg por vía intravenosa, 6 dosis mensuales para inducir remisión y 6 dosis trimestrales de mantenimiento), con respuesta

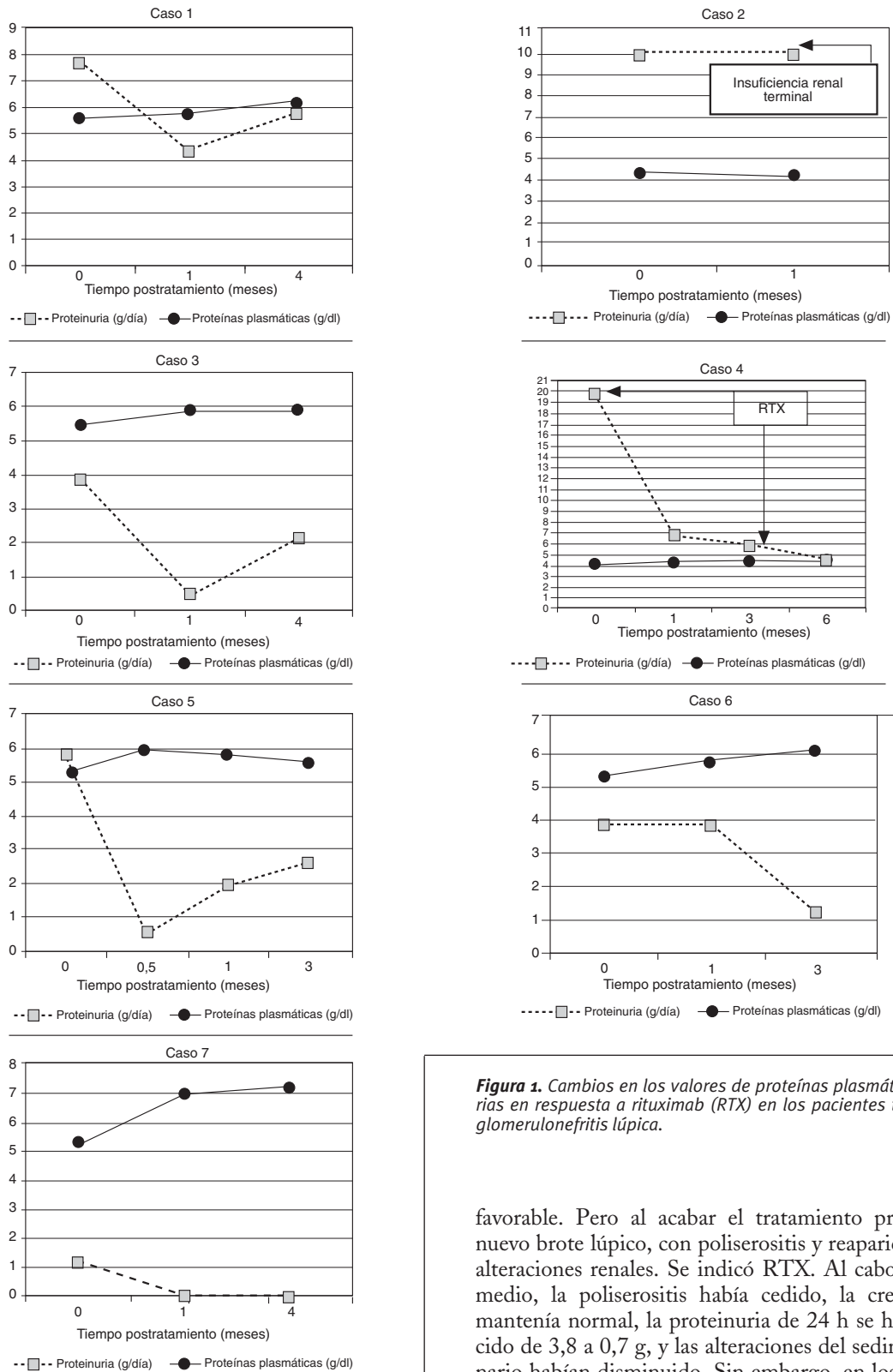


Figura 1. Cambios en los valores de proteínas plasmáticas y urinarias en respuesta a rituximab (RTX) en los pacientes tratados por glomerulonefritis lúpica.

favorable. Pero al acabar el tratamiento presentó un nuevo brote lúpico, con poliserositis y reaparición de las alteraciones renales. Se indicó RTX. Al cabo de mes y medio, la poliserositis había cedido, la creatinina se mantenía normal, la proteinuria de 24 h se había reducido de 3,8 a 0,7 g, y las alteraciones del sedimento urinario habían disminuido. Sin embargo, en los meses siguientes la proteinuria de 24 h se incrementó

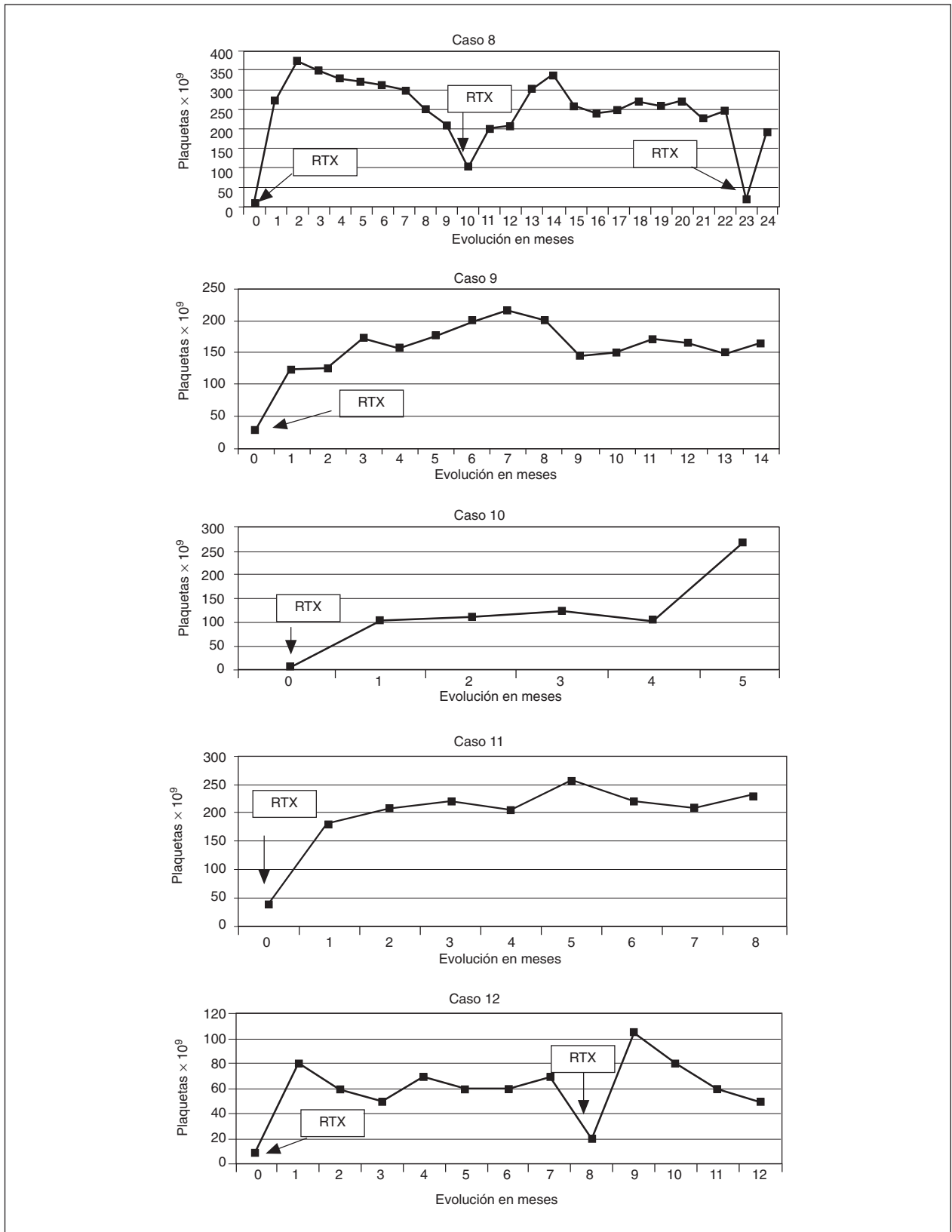


Figura 2. Evolución del recuento de plaquetas en los pacientes tratados con rituximab (RTX).

gradualmente y, a los 6 meses, era de 2,1 g, sin modificaciones en el resto de los parámetros.

Caso 5

Varón de 38 años, con LES de 13 años de evolución. Históricamente había presentado fiebre, eritema malar, fotosensibilidad, alopecia, lesiones vasculíticas cutáneas, aftas orales, artritis, miopericarditis, nefritis, mononeuritis múltiple, *livedo reticularis*, leucolinfopenia, trombopenia e hipocomplementemia, y eran positivos los anticuerpos antinucleares, anti-ADN nativo y anticardiolipina. Había seguido tratamiento por nefritis lúpica con glucocorticoides (60 mg/día de deflazacort) y CF (750 mg por vía intravenosa, 6 dosis mensuales para inducir remisión y 6 dosis trimestrales de mantenimiento), con buena respuesta. Las alteraciones renales recurrieron al suspender el tratamiento. Tras reiniciarlo, no se obtuvo respuesta favorable, a pesar de asociar micofenolato de mofetilo (MFM) (2 g/día). Tres años después de iniciar tratamiento por el segundo brote de nefritis, se inició tratamiento con RTX. Coincidiendo con la administración de la última dosis de RTX, se comprobó reducción de la proteinuria por debajo de 1 g/día (desde un valor basal de 5,7 g), con mantenimiento de la creatinina en su valor basal (1,2 mg/dl) y mejoría de las alteraciones del sedimento urinario. Sin embargo, a partir de entonces, la proteinuria de 24 h se elevó gradualmente, hasta 2,5 g el tercer mes postratamiento, sin cambios en el resto de los parámetros.

Caso 6

Mujer de 35 años, diagnosticada LES con síndrome antifosfolipídico secundario de 14 años de evolución. Había tenido eritema malar fotosensible, artritis, nefritis, epiescleritis, trombosis arterial de la retina, una muerte fetal, *livedo reticularis*, leucolinfopenia, anemia hemolítica autoinmunitaria e hipocomplementemia, y eran positivos los anticuerpos antinucleares, anti-Ro y anticardiolipina. En la biopsia renal, se comprobó la existencia de una glomerulonefritis lúpica de tipo IV. Se indicó tratamiento con glucocorticoides (60 mg/día de deflazacort) y CF (750 mg por vía intravenosa, 6 dosis mensuales para inducir remisión y 6 dosis trimestrales de mantenimiento). Se asoció azatioprina (100 mg/día) por falta de respuesta, que se sustituyó por idéntico motivo por MFM (2 g/día), con lo que se controló adecuadamente. Las alteraciones renales recurrieron tras suspender el tratamiento. De nuevo se controlaron al reanudarlo, pero reaparecieron al volver a suspenderlo. Se reintrodujo el mismo esquema terapéutico, sin mejoría. Ante

la falta de respuesta, se indicó RTX. Tras 3 meses, la creatinina se mantenía en su valor basal (1,5 mg/dl), la proteinuria de 24 h se redujo de 3,8 a 1,2 g, y el sedimento urinario se normalizó.

Discusión

Este estudio retrospectivo muestra que, a pesar de no estar comercializado con esta indicación, en la práctica clínica el RTX se utiliza para el tratamiento de enfermedades autoinmunes refractarias, en concreto el LES, como en otros países de nuestro entorno¹⁶. En un 77% de los casos se apreció eficacia a corto plazo, lo que sugiere que esta medicación es un agente prometedor en el arsenal disponible para el tratamiento de esta enfermedad.

En los 5 pacientes en que se analizó, el RTX consiguió una depleción completa de células B. Cuatro de estos pacientes presentaban una trombocitopenia grave. Tres de ellos obtuvieron una respuesta completa y 1 una respuesta parcial. La paciente con aplasia medular, a pesar de haber hecho una depleción completa de linfocitos B, no tuvo una respuesta satisfactoria al tratamiento, aunque sí normalizó los valores de complemento. Algunos autores han encontrado una relación entre la respuesta clínica y la depleción de células B obtenida; dependiendo el grado de esta depleción de diferentes factores, entre ellos los valores de RTX alcanzados en suero, el polimorfismo de FcγRIIIa o la raza¹⁷.

En nuestro estudio dispusimos de la determinación de anticuerpos anti-ADN, antes y después del tratamiento con RTX en todos los pacientes. No obstante, la determinación fue de carácter cualitativo en algunos casos, mediante la técnica de *Critidia lucilae*, por lo que no siempre dispusimos de su titulación. A pesar de ello, en los casos en que pudimos analizar este dato, no apreciamos una relación entre la respuesta clínica y la modificación de los títulos de autoanticuerpos. Este hallazgo, similar al referido en la literatura médica por algunos autores, sería compatible con el papel que los linfocitos B desempeñan en la patogenia del LES, al margen de la producción de autoanticuerpos¹⁷ y tendría su explicación fisiopatológica en el hecho de que las células plasmáticas no expresan CD20 y, por tanto, no serían dañadas por los anticuerpos dirigidos contra esa molécula¹⁸ lo que podría justificar, en los pacientes con patologías autoinmunes, un tratamiento más prolongado que en los pacientes con linfoma, con el objeto de conseguir una desaparición de las células plasmáticas por la ausencia de precursores, o la utilización concomitante con inmunosupresores dirigidos contra esas células plasmáticas. De esa manera se conseguiría disminuir el valor de autoanticuerpos, por una parte, y prevenir la recurrencia al eliminar las células memoria B mediante RTX, por otra¹⁸.

La tolerancia al RTX fue buena y similar a la referida por otros autores en la literatura médica^{16,17,19-21}. La única paciente que experimentó un probable efecto adverso grave tenía insuficiencia renal y un síndrome nefrótico. En este grupo de enfermos otros autores han referido efectos secundarios con mayor frecuencia¹⁶. Como sucede con los pacientes con linfoma y artritis reumatoide (AR), la depleción de células B no parece estar asociada a un mayor riesgo de infecciones graves o por gérmenes oportunistas. La paciente que falleció lo hizo varios meses después de recibir la última dosis de RTX, tras la realización de un trasplante de médula ósea y en relación con una complicación respiratoria sobrevenida una vez que había empezado a recuperarse hematológicamente sin que parezca, por tanto, que haya ninguna relación entre el fallecimiento y la administración del RTX.

Entre las limitaciones del estudio están sus características de observacional y retrospectivo. Esto hace que, aunque las pautas de administración del fármaco fueron similares en todos los hospitales, y similares, a su vez, a la utilizada de forma habitual en el tratamiento de los linfomas, la medicación concomitante fuera diferente, lo que puede influir en los resultados obtenidos.

Los pacientes con afección renal recibieron todos ellos CF en bolo, en una dosis similar a la utilizada por otros autores en el tratamiento de la AR⁵ y algunos pacientes con LES¹⁷. No obstante, como todos ellos habían recibido tratamiento previo con CF, sin obtener respuesta, es poco probable que la eficacia observada fuera achacable de forma exclusiva a este fármaco. En un trabajo reciente, Sfikakis et al²¹ obtuvieron una tasa de respuesta similar a la nuestra utilizando únicamente RTX asociado a dosis bajas de corticoides, lo que sugiere que, posiblemente, la asociación de CF al tratamiento con RTX no aporte beneficios significativos en el tratamiento de la nefritis lúpica a corto plazo. No obstante, algunos autores han apuntado la posibilidad de que la asociación de RTX y CF sea capaz de conseguir remisiones más prolongadas en el tiempo¹⁷, si bien, en nuestro caso, 2 enfermos con respuesta precoz recidivaron 1 y 2 meses después, respectivamente.

Algunos de los pacientes con trombocitopenia fueron premedicados con DX. La dosis utilizada fue inferior a la recomendada como tratamiento de inicio en los pacientes con púrpura idiopática trombocitopénica (PIT), ya que se puso en una sola ocasión, en lugar de durante 4 días²² y, aunque pudo contribuir a la respuesta obtenida, es poco probable que la dosis de 40 mg por vía intravenosa de DX fuera causante al cien por ciento de ésta, sobre todo porque los enfermos ya habían recibido con anterioridad tratamientos con la dosis plena sin haberla presentado. Es de destacar que el único paciente que no recibió DX fue el que hizo una respuesta parcial. En el estudio más amplio publicado de tratamiento de la PIT con RTX, la mayoría de los pacientes no recibió premedicación con glucocorticoides y la tasa de res-

puesta completa fue del 32% y la de respuesta parcial del 23%²³. Nuestro estudio sugiere una tasa más elevada de respuesta en los pacientes con trombocitopenia asociada a LES. Estudios *in vitro* han demostrado que la adición de DX al RTX incrementa la citotoxicidad dependiente de complemento²⁴. Así pues, la mayor eficacia observada podría deberse precisamente a la premedicación con DX, aspecto que podría explorarse en ulteriores estudios prospectivos.

Las principales indicaciones de RTX en nuestros pacientes fueron la nefritis y las manifestaciones hematológicas, sobre todo trombocitopenia. No obstante, 2 pacientes con serositis, uno con pleuropericarditis y ascitis y otro con ascitis secundaria a vasculitis peritoneal, ambas resistentes a diferentes tratamientos inmunodepresores previos, experimentaron una remisión completa. La paciente con aplasia medular no respondió. Aparte de la trombocitopenia y la afectación renal, en la literatura médica se recogen tratamientos exitosos con RTX en pacientes con LES y diversas manifestaciones clínicas. En la primera comunicación referente al tratamiento con RTX de pacientes con LES se publicaron los resultados preliminares en 12 pacientes con enfermedad activa. Seis recibieron una dosis de 100 mg/m² y otros 6 pacientes, 375 mg/m² en dosis única; todos fueron premedicados con 2 dosis de 40 mg de prednisona, más antihistamínico y paracetamol. A pesar de las dosis bajas de RTX administradas, se consiguió una importante depleción de células B, y se apreció una mejoría significativa en manifestaciones como lesiones cutáneas, artritis y astenia²⁰. En el estudio definitivo, que incluyó a 17 pacientes, los autores corroboraron los hallazgos preliminares observando igualmente un descenso en el índice de actividad de la enfermedad¹⁶. Un hecho similar lo pudimos apreciar en nuestro caso. Otros autores han obtenido buenas respuestas en pacientes con anemia hemolítica²⁵, urticaria, vasculitis hipocomplementémica²⁶ o afectación del sistema nervioso central^{27,28}. Así pues, a la vista de los resultados presentados, el RTX parece un fármaco prometedor en el manejo de diferentes manifestaciones clínicas asociadas al LES. Teniendo en cuenta estos resultados, se hacen necesarios ensayos clínicos que aclaren cuáles han de ser las indicaciones precisas, la dosis adecuada y la medicación concomitante en cada una de ellas.

Bibliografía

1. Cervera R, Khamashta MA, Font J, Sebastiani GD, Gil A, Lavilla P, et al and; European Working Party on Systemic Lupus Erythematosus. Morbidity and mortality in systemic lupus erythematosus during a 10-year period: a comparison of early and late manifestations in a cohort of 1,000 patients. *Medicine (Baltimore)*. 2003;82:299-308.
2. Chan O, Selomchik MJ. A new role for B cells in systemic autoimmunity: B cell promote spontaneous T cell activation in MRL-lpr/lpr mice. *J Immunol*. 1998;160:51-9.
3. Odendahl M, Jacobi A, Hansen A, Feist E, Hiepe F, Burmester GR, et al. Disturbed peripheral B lymphocyte homeostasis in systemic lupus erythematosus. *J Immunol*. 2000;165:5970-9.

4. Reff ME, Carner K, Chambers KS, Chinn PC, Leonard JE, Raab R, et al. Depletion of B cells in vivo by a chimeric mouse human monoclonal antibody to CD20. *Blood*. 1994;83:435-45.
5. Edwards JC, Szczepanski L, Szechinski J, Filipowicz-Sosnowska A, Emery P, Close DR, et al. Efficacy of B-cell-targeted therapy with rituximab in patients with rheumatoid arthritis. *N Engl J Med*. 2004;350:2572-81.
6. Germing U, Sohngen D, Quabeck K, Aul C. Treatment of relapsed idiopathic thrombocytopenic purpura with the anti-CD20 monoclonal antibody rituximab: a pilot study. *Giagounidis AA, Anhof J, Schneider Eur J Haematol*. 2002;69:95-100.
7. Berentsen S, Ulvestad E, Gjertsen BT, Hjorth-Hansen H, Langholm R, Knutsen H, et al. Rituximab for primary chronic cold agglutinin disease: a prospective study of 37 courses of therapy in 27 patients. *Blood*. 2004;103:2925-8.
8. Keogh KA, Wylam ME, Stone JH, Specks U. Induction of remission by B lymphocyte depletion in eleven patients with refractory antineutrophil cytoplasmic antibody-associated vasculitis. *Arthritis Rheum*. 2005;52:262-8.
9. Lamprecht P, Lerin-Lozano C, Merz H, Dennin RH, Gause A, Voswinkel J, et al. Rituximab induces remission in refractory HCV associated cryoglobulinaemic vasculitis. *Ann Rheum Dis*. 2003;62:1230-3.
10. Pestronk A, Florence J, Miller T, Choksi R, Al-Lozi MT, Levine TD. Treatment of IgM antibody associated polyneuropathies using rituximab. *J Neurol Neurosurg Psychiatry*. 2003;74:485-9.
11. Ruggenti P, Chiurciu C, Brusegan V, Abbate M, Perna A, Filippi C, et al. Rituximab in idiopathic membranous nephropathy: a one-year prospective study. *J Am Soc Nephrol*. 2003;14:1851-7.
12. Barquero-Romero J, Garcia Dominguez M, Perez Miranda M. Efficacy of therapy with anti-CD20 antibody (rituximab) in a patient with autoimmune hemolytic anemia associated. *Med Clin*. 2005;124:517-8.
13. Levine TD. Rituximab in the treatment of dermatomyositis: an open-label pilot study. *Arthritis Rheum*. 2005;52:601-7.
14. Tan EM, Cohen AS, Fries JF, Masi AT, McShane DJ, Rothfield NF, et al. The 1982 revised criteria for the classification of systemic lupus erythematosus. *Arthritis Rheum*. 1982;25:1271-7.
15. Bombardier C, Gladman DD, Urowitz MB, Caron D, Chang CH. Derivation of the SLEDAI. A disease activity index for lupus patients. The Committee on Prognosis Studies in SLE. *Arthritis Rheum*. 1992;35:630-40.
16. Gottenberg J, Guillevin L, Lambotte O, Combe B, Allanore Y, Cantagrel A, et al. Tolerance and short-term efficacy of rituximab in 43 patients with systemic autoimmune diseases. *Ann Rheum Dis* Published Online 2004. 10.1136/ard.2004.029694.
17. Looney RJ, Anolik JH, Campbell D, Felgar RE, Young F, Arend LJ, et al. B cell depletion as a novel treatment for systemic lupus erythematosus: a phase I/II dose-escalation trial of rituximab. *Arthritis Rheum*. 2004;50:2580-9.
18. Looney RJ. Treating human autoimmune disease by depleting B cells. *Ann Rheum Dis*. 2002;61:863-6.
19. Leandro MJ, Edwards JC, Cambridge G, Ehrenstein MR, Isenberg DA. An open study of B lymphocyte depletion in systemic lupus erythematosus. *Arthritis Rheum*. 2002;46:2673-7.
20. Anolik JH, Campbell D, Ritchlin C, Holyst M, Rosenfeld S, Varnis C, et al. B lymphocyte depletion as a novel treatment for systemic lupus erythematosus (SLE): phase I/II trial of rituximab (Rituxan®) in SLE. *Arthritis and Rheumatism*. 2001;44 9 Supl:387S.
21. Sfikakis PP, Boletis JN, Lionaki S, Vigklis V, Fragiadaki KG, Iniotaki A, et al. Remission of proliferative lupus nephritis following B cell depletion therapy is preceded by down-regulation of the T cell costimulatory molecule CD40 ligand: an open-label trial. *Arthritis Rheum*. 2005;52:501-13.
22. Cheng Y, Wong RS, Soo YO, Chui CH, Lau FY, Chan NP, et al. Initial treatment of immune thrombocytopenic purpura with high-dose dexamethasone. *N Engl J Med*. 2003;349:831-6.
23. Cooper N, Stasi R, Cunningham-Rundles S, Feuerstein MA, Leonard JP, Amadori S, et al. The efficacy and safety of B-cell depletion with anti-CD20 monoclonal antibody in adults with chronic immune thrombocytopenic purpura. *Br J Haematol*. 2004;125:232-9.
24. Rose AL, Smith BE, Maloney DG. Glucocorticoids and rituximab in vitro: synergistic direct antiproliferative and apoptotic effects. *Blood*. 2002;100:1765-73.
25. Perrotta S, Locatelli F, La Manna A, Cennamo L, De Stefano P, Nobili B. Anti-D20 monoclonal antibody (Rituximab) for life-threatening autoimmune haemolytic anemia in a patient with systemic lupus erythematosus. *Br J Hematol*. 2002;116:465-7.
26. Saigal K, Valenica IC, Cohen J, Kerdel F. Hypocomplementemic urticarial vasculitis with angioedema, a rare presentation of systemic lupus erythematosus: rapid response to rituximab. *J Am Acad Dermatol*. 2003;49:S283-5.
27. Saito K, Nawata M, Nakayama S, Tokunaga M, Tsukada J, Tanaka Y. Lupus. Successful treatment with anti-CD20 monoclonal antibody (rituximab) of life-threatening refractory systemic lupus erythematosus with renal and central nervous system involvement. 2003;12:798-800.
28. Weide R, Heymanns J, Pandorf A, Koppler H. Successful long-term treatment of systemic lupus erythematosus with rituximab maintenance therapy. *Lupus*. 2003;12:779-82.