

Varón de 30 años con dolor en región pélvica derecha

Rafael Sáez^a, Raquel Almodóvar^b, Francisco Javier Quirós^b, Pedro Zarco^b y Ramón Mazzucchelli^b

^aMedicina Familiar y Comunitaria. Fundación Hospital Alcorcón. Madrid. España.

^bUnidad de Reumatología. Fundación Hospital Alcorcón. Madrid. España.

Caso clínico

Varón de 30 años de edad, con antecedentes de fumador y neumotórax espontáneo izquierdo en el año 2002. Acude a nuestra consulta por un cuadro de 2 años de evolución de dolor en región glútea irradiado a muslo derecho, principalmente en decúbito y ocasionalmente nocturno. El dolor mejoraba con antiinflamatorios no esteroideos (AINE). El paciente no presentaba cuadro constitucional ni otra sintomatología acompañante.

A la exploración física se objetivó dolor a la presión sobre espina ilíaca anteroinferior derecha y discreta atrofia muscular del cuádriceps derecho sin signos de tumefacción asociada. El reflejo rotuliano derecho aparecía más disminuido. La movilidad de la columna lumbar y de las caderas estaba conservada.

En las pruebas de laboratorio destacaba: hemoglobina de 12,9 g/dl (13-17); hematocrito del 38,8% (39-50); VCM de 87,2 fL (78-100); HCM de 29,00 pg (27-32); CHCM de 33,20 g/dl (31,5-34,5); VSG de 21 (0-20); PCR de 14,8 mg/l (0-5); hierro de 14 µg/dl (60-160); LDH de 895 U/l (240-480); inmunoglobulina G de 629 mg/dl (690-1400). El sistemático de orina fue normal.

El paciente aportaba una radiografía de pelvis (fig. 1) en la que se observaba una alteración del patrón óseo en la región ilíaca derecha, con esclerosis y pequeñas áreas líticas que afectaban a la cortical. Se realizó una tomografía computarizada (TC) ósea de pelvis (fig. 2), que mostró una afección de la densidad del hueso ilíaco mixto, fundamentalmente escleroso, que en su parte más inferior se acompañaba de zonas líticas, con interrupción de la cortical, y una masa en partes blandas, que contenía matriz tumoral mineralizada, asociada a la lesión ósea, con un diámetro de 8 cm que se extendía hacia la fosa ilíaca derecha e infiltraba el músculo psoas-ilíaco. Se completó el estudio con una gammagrafía ósea (fig. 3) en la que había un aumento de reacción os-

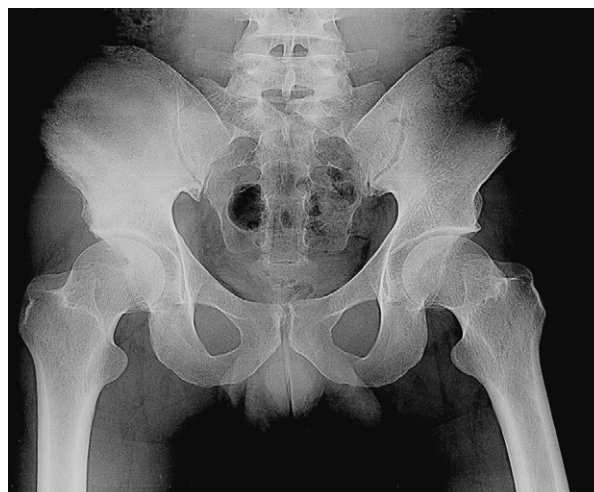

Figura 1. Radiografía de pelvis en la que se observa esclerosis y pequeñas áreas líticas que afectan a la cortical de la región ilíaca derecha.

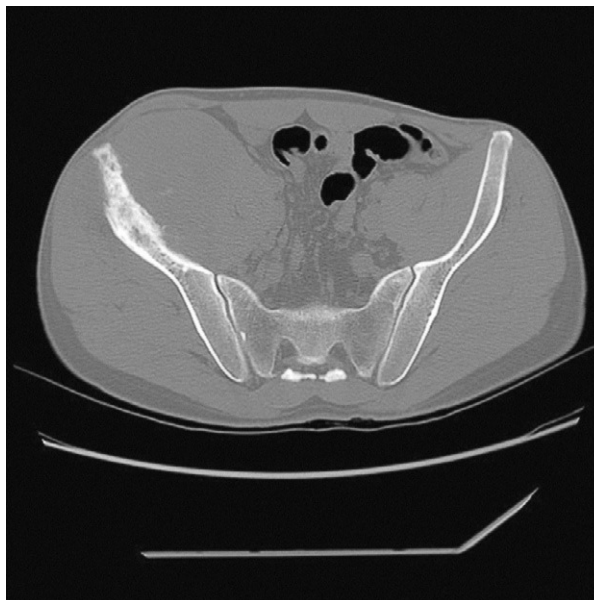

Figura 2. Tomografía computarizada ósea de pelvis que muestra una afección de la densidad del hueso ilíaco mixto, fundamentalmente escleroso que en su parte más inferior se acompaña de zonas líticas, con interrupción de la cortical; y una gran masa de partes blandas que contiene matriz tumoral mineralizada, asociada a la lesión ósea, con un diámetro de 8 cm que se extiende hacia la fosa ilíaca derecha e infiltra el músculo psoas-ilíaco.

Correspondencia: Dra. R. Almodóvar.
Fundación Hospital Alcorcón.
Avda. Budapest s/n. 28.922. Alcorcón. Madrid. España.
Correo electrónico: ralmodovar@fhalcorcon.es y rsaez@fhalcorcon.es

Manuscrito recibido el 27-10-2005 y aceptado el 14-2-2006.

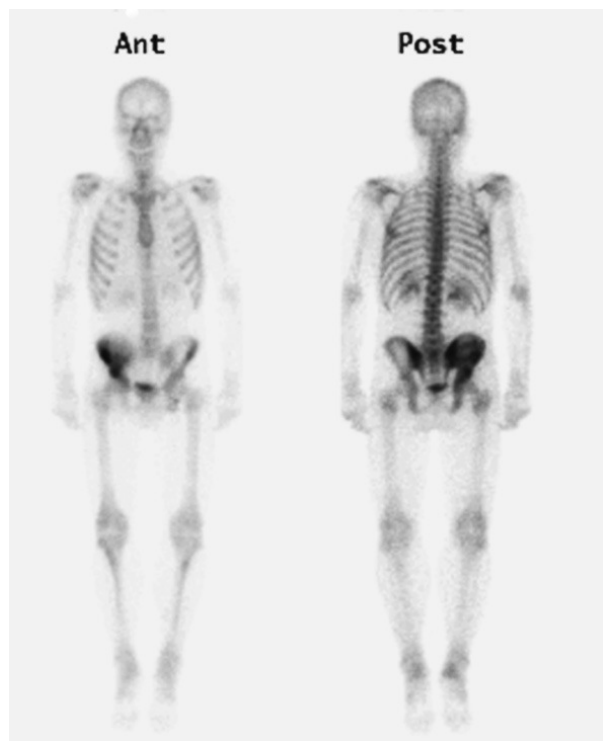


Figura 3. Gammagrafía ósea en la que se observa un aumento de reacción osteogénica en ala íliaca derecha, sin captaciones a otros niveles.

teogénica en ala íliaca derecha, sin captaciones a otros niveles.

Diagnóstico y evolución

Se realizó una biopsia ósea del hueso ilíaco, con el diagnóstico anatomopatológico de sarcoma de Ewing. En el estudio de extensión con TC toracoabdominopélvica y biopsia de médula ósea, no se observaron metástasis. Ante el diagnóstico de sarcoma de Ewing de hemipelvis derecha no metastásico, se planteó tratamiento con quimioterapia adyuvante preoperatoria, con esquema alterante AEI-VAC (actinomicina D, etopósido, ifosfamida, vincristina, adrianomicina y ciclofosfamida). Tras 5 ciclos de quimioterapia, se realizó nueva TC toracoabdominal de control en la que se objetivó progresión de

la masa pélvica y una lesión hepática ocupante de espacio de nueva aparición, compatible con metástasis. Dada la mala evolución y el mal pronóstico del paciente, se decidió iniciar radioterapia con intención paliativa.

Discusión

El sarcoma de Ewing es un tumor óseo maligno de células redondas pequeñas¹. Es el segundo tumor óseo maligno más frecuente en la infancia. Representa un 3-6% de todos los tumores sólidos y el 1,4-1,8% de los procesos malignos en individuos de raza blanca menores de 15 años, donde la incidencia anual es de 3 casos por millón². Es más frecuente en varones y las principales localizaciones son: pelvis (20%), fémur (17%) y húmero (10%)^{3,4}. Clínicamente se manifiesta por una masa dolorosa y eritematosa. Cuando la columna o el sacro están afectados, la irritación o compresión de las raíces nerviosas puede producir dolor de espalda, radiculopatía o síntomas de compresión de la médula espinal. Las lesiones yuxtaarticulares se acompañan de pérdida de movilidad articular. Síntomas generales como fiebre, astenia, pérdida de peso, anemia o leucocitosis aparecen en el 10-20% de los pacientes⁵. Los tumores de localización pélvica metastatizan con mayor frecuencia⁴. Las metástasis pulmonares representan la primera localización a distancia y son la principal causa de muerte en estos pacientes. El hígado y el cerebro son localizaciones metastásicas menos comunes^{6,7}.

La radiología pone de manifiesto un tumor osteolítico, destructivo y de bordes infiltrantes. Las fracturas patológicas están presentes en el diagnóstico en un 10-15% de los casos⁸. La TC es la prueba de imagen que mejor delimita la extensión de la destrucción cortical y los tejidos blandos. Sin embargo, la definición del tamaño del tumor, la extensión local intraósea y extraósea, y la relación del tumor con los planos faciales, venas, nervios y órganos es más completa con la resonancia magnética (RM). El diagnóstico definitivo es anatomopatológico.

El pronóstico viene determinado por la extensión de la enfermedad, la localización y el tamaño del tumor. La localización axial tiene peor pronóstico. La respuesta a la terapia, la edad y las translocaciones cromosómicas también influyen en el pronóstico. La fiebre, anemia y elevación de LDH se relacionan con un aumento del volumen del tumor y, por tanto, con un peor pronóstico⁹.

El tratamiento consiste en la resección quirúrgica y quimioterapia acompañada o no de radioterapia. Con este tipo de terapia ha mejorado la supervivencia hasta un 75% al cabo de 5 años. Hallazgos recientes, muestran efectos antineoplásicos de los bisfosfonatos, los inhibidores de la ciclooxigenasa 2 y las estatinas, que podrían

estar indicados en el tratamiento de tumores primarios de huesos. También se han desarrollado implantes expandibles para el tratamiento de tumores óseos en niños en crecimiento, que podrían ayudar a la reconstrucción del esqueleto en crecimiento¹⁰.

Bibliografía

1. Robbins S. Patología estructural y funcional. 6.ª ed. Madrid: McGraw-Hill Interamericana; 1999.
2. Paulussen M, Frohlich B, Jurgens H. Ewing tumor: Incidence, prognosis and treatment options. *Paediatr Drugs*. 2001;3:899-913.
3. Ginsberg JP, Woo SY, Hicks MJ, Horowitz ME. Ewing's sarcoma family of tumors: Ewing's sarcoma of bone and soft tissue and the peripheral primitive neuroectodermal tumors. En: Pizzo PA, Poplack DG, editors. *Principles and Practice of Pediatric Oncology*. 4th ed. Philadelphia: Lippincott, Williams and Wilkins; 2002.
4. Cotterill SJ, Ahrens S, Paulussen M, Jurgens HF, Voute PA, Gadner H, et al. Prognostic factors in Ewing's tumor of bone: Analysis of 975 patients from the European Intergroup Cooperative Ewing's Sarcoma Study Group. *J Clin Oncol*. 2000;18:3108-14.
5. Rud NP, Reiman HM, Pritchard DJ, Douglas JP, Frassica FJ, Smithson WA. Extraosseous Ewing's sarcoma. A study of 42 cases. *Cancer*. 1989; 64:1548-53.
6. Parasuraman S, Langston J, Rao BN, Poquete CA, Jenkins JJ, Merchant T, et al. Brain metastases in pediatric Ewing sarcoma and rhabdomyosarcoma: The St. Jude Children's Research Hospital experience. *J Pediatr Hematol Oncol*. 1999;21:370-7.
7. Cangir A, Vietti TJ, Gehan EA, Burgert EO Jr, Thomas P, Tefft M, et al. Ewing's sarcoma metastatic at diagnosis. Results and comparisons of two intergroup Ewing's sarcoma studies. *Cancer*. 1990;66:887-93.
8. Widhe B, Widhe T. Initial symptoms and clinical features in osteosarcoma and Ewing sarcoma. *J Bone Joint Surg*. 2000;82:667.
9. Glaubiger DL, Makuch R, Schwarz J, Levine AS, Johnson RE. Determination of prognostic factors and their influence on therapeutic results in patients with Ewing's sarcoma. *Cancer*. 1980;45:2213-9.
10. Casas-Ganem J, Healey JH. Advances that are changing the diagnosis and treatment of malignant bone tumors. *Curr Opin Rheumatol*. 2005;17: 79-85.