

Síndrome de Stevens-Johnson secundario a prednisona en un paciente con lupus eritematoso sistémico

Andrés Tirado-Sánchez

Servicio de Dermatología. Hospital General de México. OD. Cuauhtemoc. México.

El síndrome de Stevens-Johnson es una enfermedad mucocutánea sistémica, asociada frecuentemente a medicamentos. Se presenta el caso de un paciente de 35 años de edad con diagnóstico de lupus eritematoso sistémico en tratamiento con prednisona, que desarrolló un síndrome de Stevens-Johnson que se trató con pulsos de metilprednisolona.

Palabras clave: Síndrome de Stevens Jonson. Lupus eritematoso sistémico. Prednisona.

Stevens-Johnson syndrome due to prednisone in a patient with systemic lupus erythematosus

Stevens-Johnson syndrome is a systemic, mucocutaneous disease, frequently related to drugs. We present the case of a 35-year old patient with a diagnosis of systemic lupus erythematosus treated with prednisone who developed a Stevens-Johnson syndrome and was treated with methylprednisolone.

Key words: Stevens-Johnson syndrome. Systemic lupus erythematosus. Prednisone.

Introducción

El síndrome de Stevens Johnson (SSJ) es una enfermedad vesiculoampollosa mucocutánea generalizada, de etiología desconocida en el 50% de los casos¹.

Correspondencia: Dr. A. Tirado-Sánchez.
Servicio de Dermatología, Hospital General de México.
Dr. Balmis, 148, Col. Doctores, Deleg.
Cuauhtemoc, C.P. 06720. México.
Correo electrónico: andrestiradosanchez@hotmail.com

Manuscrito recibido el 23-8-2005 y aceptado el 26-10-2005.

Se caracteriza por una reacción de hipersensibilidad debida a virus, infecciones bacterianas, fármacos, vacunas, cambios hormonales de la menstruación, síndrome de Reiter y sarcoidosis, entre otras causas^{2,3}.

Uno de los fármacos más usados en el SSJ son los esteroides orales, aunque se ha encontrado que pueden desencadenar la enfermedad⁴. También se han probado con éxito tratamientos con inmunoglobulina intravenosa (i.v.), metilprednisolona y ciclofosfamida^{1,5}.

Se presenta un caso de SSJ secundario a prednisona en un paciente con lupus eritematoso sistémico (LES), que remitió con el uso de pulsos de metilprednisolona y suspensión del fármaco sospechoso.

Caso clínico

Paciente masculino de 37 años de edad, que acudió a atención médica por presentar malestar general, artralgias y fiebre de 2 meses de evolución. Al interrogatorio, el paciente refirió artralgias en articulaciones de los dedos de las manos, antecedente de fotosensibilidad, incluso ante exposición solar directa por breves períodos y fiebre de mas de 39 °C, sin predominio de horario en varias ocasiones. No se reportaron antecedentes de consumo previo de fármacos o sustancias adictivas, infecciones previas o hipersensibilidad farmacológica; no había recibido tratamiento médico alguno y no había tenido enfermedades previas. A la exploración física se encontró eritema facial, erosiones orales superficiales asintomáticas, que se presentaban por episodios de 1-2 semanas de duración con intervalo de 2 semanas entre cada episodio, también se encontró artritis asimétrica en articulaciones interfalángicas distales.

Se decide hospitalizar. En los estudios iniciales se encontró: una velocidad de sedimentación globular de 56 mm/h (normal hasta 20 mm/h); anticuerpos antinucleares > 1:640 (normal < 1:40); anticuerpos antiADN > 200 UI/ml (normal < 35 UI/ml). Para el estudio de la fiebre, se realizaron cultivos de orina, exudado faríngeo y hemocultivos seriados durante los picos febriles, en los que no se observó crecimiento de algún patógeno; la serología para herpesvirus 1 y 2 fue negativa, al igual

que la prueba de ELISA para determinación de retrovirus humano (VIH). Se consideró diagnóstico de LES. Se inició prednisona oral 1 mg/kg diario. A los 7 días de tratamiento, presentó fiebre y una erupción que afectaba la cara, cuero cabelludo, tronco, mucosa oral y conjuntival, y presentaba eritema, ampollas flácidas y úlceras superficiales. El citodiagnóstico de Tzank no reportó hallazgos. Se consideró un diagnóstico de SSJ.

La biopsia de piel mostraba cambios en la interfase dermoepidérmica y abundantes queratinocitos necróticos, compatible con SSJ (fig. 1). La inmunofluorescencia directa fue negativa.

Se suspendió la prednisona, y se iniciaron pulsos de metilprednisolona (1g i.v. diario por 3 días) y reposición hidroelectrolítica, con mejoría de las lesiones mucocutáneas a las 3 semanas (fig. 2).

Se realizaron pruebas epicutáneas (TRUE test) con prednisona a microdosis, con respuesta a las 72 h de ++ (reacción positiva fuerte), interpretando como hiperreactor al fármaco, con diagnóstico definitivo de un SSJ secundario a prednisona.

El paciente es dado de alta en tratamiento con hidroxilcloroquina 400 mg/día.

Discusión

El uso de esteroides como tratamiento inicial en el SSJ es controvertido, aunque se ha demostrado su utilidad en la estabilización de la hipersensibilidad en el SSJ, y puede aumentar la supervivencia al utilizarse tempranamente^{6,7}. No obstante, aunque modifica favorablemente el curso de la enfermedad, en algunos casos puede desencadenarla⁴.

Hay casos, como el que se presenta, en donde el uso de esteroide oral está contraindicado, por lo que se recomienda el uso de metilprednisolona en pulsos, como lo establecen Martínez y Atherton⁸, quienes incluso consideran que el tratamiento en pulsos con esteroide i.v. modifica el pronóstico del SSJ. Hay estudios que mencionan que los corticosteroides pueden no reducir la mortalidad en el SSJ o incluso la estancia hospitalaria^{9,10}, no obstante, son poco concluyentes al respecto.

Se ha encontrado que enfermedades inmunológicas como el LES, pueden predisponer a la hipersensibilidad a un fármaco, debido a que pueden actuar como cofactores en la presentación del SSJ¹¹.

El citodiagnóstico de Tzank es un recurso diagnóstico muy importante en toda enfermedad ampollosa¹², ya que puede distinguir una enfermedad relacionada con hipersensibilidad farmacológica como el SSJ, de otras enfermedades que cursan con ampolla intraepidérmica como el grupo de los pénfigos, particularmente el síndrome de Senejar Usher (que es la asociación de pénfigo eritematoso con LES), o con enfermedades virales (herpesvirus)¹³.

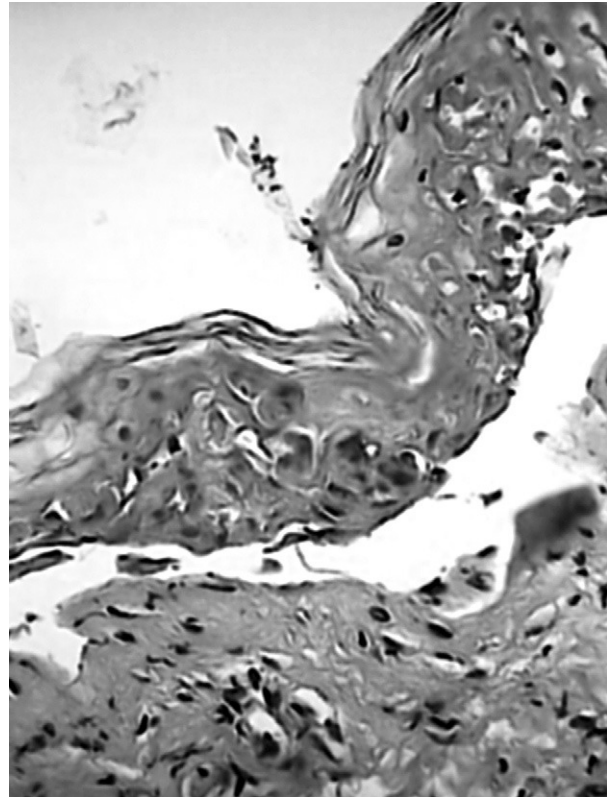


Figura 1. Cuadro histológico con cambios en la interfase y abundantes queratinocitos necróticos.

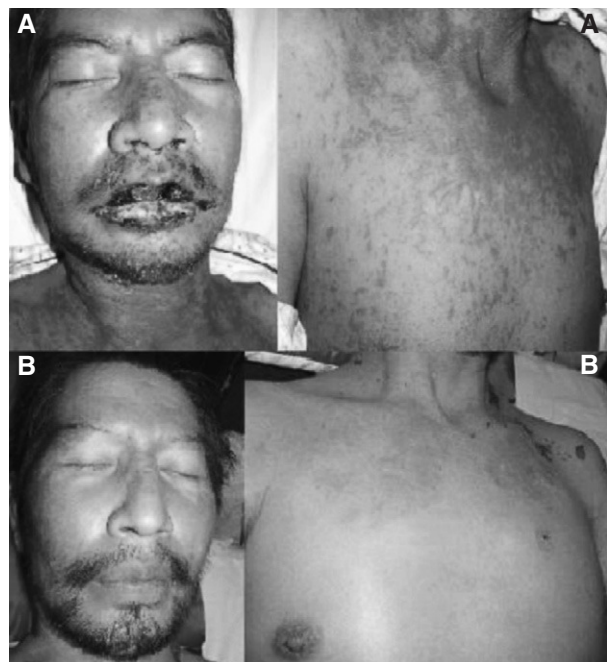

Figura 2. Aspecto del paciente. A) 3 días después de haber iniciado con prednisona. B) A los 21 días de tratamiento.

Conclusiones

La prednisona puede desencadenar un fenómeno de hipersensibilidad que puede comprometer la vida del paciente. Algunas enfermedades autoinmunitarias predisponen al desarrollo de estos fenómenos con mayor frecuencia, como es el caso del LES. Aunque la metilprednisolona puede ser un tratamiento útil en estos casos, se necesitan más estudios que lo demuestren.

Bibliografía

1. Habif TP. *Clinical Dermatology*. St Louis: Mosby Year Book; 1996.
2. Stampien TM, Schwartz RA. Erythema multiforme. *Am Fam Physician*. 1992;46:1171-6.
3. Ting HC, Adam BA. Stevens-Johnson syndrome. A review of 34 cases. *Int J Dermatol*. 1985;24:587-91.
4. Lew DB, Higgins GC, Skinner RB, Snider MD, Myers LK. Adverse reaction to prednisone in a patient with systemic lupus erythematosus. *Pediatr Dermatol*. 1999; 16:146-50.
5. Araujo OE, Flowers FP. Stevens-Johnson syndrome. *J Emerg Med*. 1984;2:129-35.
6. Patterson R, Grammer LC, Greenberger PA, Lawrence ID, Zeiss CR, Detjen PF, et al. Stevens Johnson syndrome: effectiveness of corticosteroids in the management and recurrent SJS. *Allergy Proc*. 1992;13:89-95.
7. Cheriyan S, Patterson R, Greenberger PA, Grammer LC, Latall J. The outcome of Stevens-Johnson syndrome treated with corticosteroids. *Allergy Proc*. 1995;16: 151-5.
8. Martínez AE, Atherton DJ. High dose systemic corticosteroids can arrest recurrences of severe mucocutaneous erythema multiforme. *Pediatr Dermatol*. 2000;17:87-90.
9. Kim PS, Goldfarb IW, Gaisford JC, et al. Stevens-Johnson syndrome and toxic epidermal necrolysis: a pathophysiologic review with recommendations for a treatment protocol. *J Burn Care Rehabil*. 1983;4:91-100.
10. Hynes AY, Kafkala C, Daoud YJ, Foster CS. Controversy in the use of high-dose systemic steroids in the acute care of patients with Stevens-Johnson syndrome. *Int Ophthalmol Clin*. 2005;45:25-48.
11. Samimi SS, Siegfried E, Nielsen NH, Hultberg BM. Stevens Johnson Syndrome developing in a girl with Systemic Lupus Erythematosus on high dose corticosteroid therapy. *Pediatr Dermatol*. 2002;19:52-5.
12. Weston WL. Blistering diseases in children. How to recognize and treat the most common. *Postgrad Med*. 1986;80:241-9.
13. Weisman K, Petersen CS, Blichmann CW. Bullous erythema multiforme following herpes zoster and varicella-zoster virus infection. *J Eur Acad Dermatol Venereol*. 1998;11:147-50.