

Artritis séptica por *Bacteroides fragilis* en paciente con linfoma no hodgkiniano y enfermedad mixta del tejido conectivo

Mario Luis Cousseau^a, Jorge Gentile^b y Roxana Pérez^c

^aServicio de Reumatología. Policlínica Privada Paz. Tandil. Buenos Aires. Argentina.

^bServicio de Infectología. Sanatorio Tandil. Tandil. Buenos Aires. Argentina.

^cLaboratorio de Bioquímica. Sanatorio Tandil. Tandil. Buenos Aires. Argentina.

Presentamos una paciente de 53 años de edad con enfermedad mixta del tejido conectivo que desarrolló un linfoma no hodgkiniano de alto grado de malignidad y 2 años más tarde, un cuadro de absceso inguinal izquierdo, luego tenosinovitis supurada de tobillo izquierdo y, finalmente, artritis séptica del hombro derecho y tenosinovitis supurada del tercer dedo de la mano derecha. Se logró aislar *Bacteroides fragilis* en líquido sinovial del hombro, en hemocultivos y en punta de catéter central intravenoso. El foco infeccioso primario se presume que haya sido intraabdominal, y el catéter central en permanencia, el factor de mantenimiento de la infección crónica. Utilizamos un tratamiento empírico secuencial de ampicilina/sulbactam y clindamicina intravenosos y más tarde metronidazol por vía oral hasta la cura definitiva de la infección. La artritis séptica por *Bacteroides fragilis* es una entidad rara que ocurre principalmente en pacientes inmunodeficientes, tal como refleja este caso.

Palabras clave: Artritis séptica. *Bacteroides fragilis*. Linfoma no hodgkiniano.

Septic arthritis due to *Bacteroides fragilis* in a patient with non-Hodgkin lymphoma and mixed connective tissue disease

We present a 53 year old woman with pre-existing mixed collagen tissue disease who developed highly-malignant non-Hodgkin lymphoma and 2 years later had left groin abscess, then septic tenosynovitis of the left ankle, septic arthritis of the right shoulder and purulent tenosynovitis

of the right hand. *Bacteroides fragilis* was identified in synovial fluid drawn from the right shoulder, in blood cultures and in culture of a central venous catheter tip. The primary infection site is presumed to have been the abdominal cavity, and the presence of an indwelling central venous catheter the reason for recurrence of infection. We treated her empirically with intravenous ampicillin/sulbactam and clindamycine then oral metronidazol until definite resolution of the infection. Septic arthritis due to *Bacteroides fragilis* is a rare entity mainly occurring in immunocompromised patients, as shown in this case.

Key words: Septic arthritis. *Bacteroides fragilis*. Non-Hodgkin lymphoma.

Introducción

La artritis séptica por gérmenes anaerobios es un cuadro de rara observación en la práctica cotidiana, y la experiencia en su manejo es limitada para el común de los médicos reumatólogos o internistas. A modo de ejemplo, se había informado de sólo 15 casos de artritis por anaerobios en la literatura médica inglesa hasta 1997, y los datos provenientes del resto del mundo son fragmentarios.

El manejo de las infecciones articulares, por otro lado, es compartido con nuestros colegas ortopedistas e infectólogos.

Presentamos a continuación un interesante caso que ejemplifica lo anterior, y mediante su discusión pretendemos mejorar el estudio y el tratamiento de futuros casos similares.

Observación clínica

Paciente de 53 años de edad, con enfermedad mixta del tejido conectivo desde 1985, caracterizada por síndrome

Correspondencia: Dr. M.L. Cousseau.

Policlínica Privada Paz.

7000 Tandil. Buenos Aires. Argentina.

Correo electrónico: mlcousseau@yahoo.com.ar

Manuscrito recibido el 21-11-2005 y aceptado el 7-4-2006.

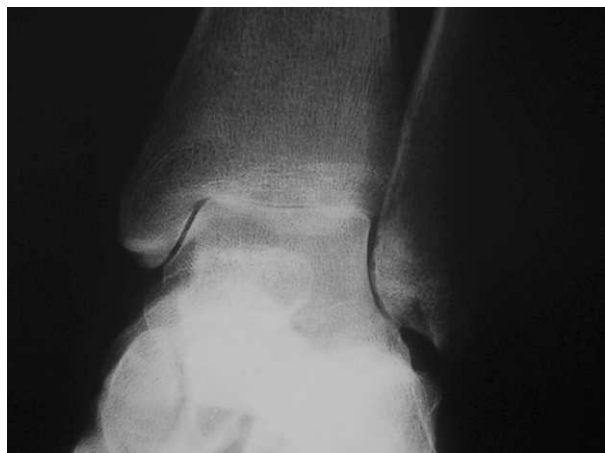

Figura 1. Radiografía de tobillo: deterioro erosivo tibioastragalino.

de Raynaud, 2 pérdidas fetales tardías, síndrome sicca, tumefacción parotídea bilateral intermitente, eritema malar, fotosensibilidad, alopecia, queilitis angular, anticuerpo anti-RNP positivo; nunca presentó deterioro articular o sistémico significativo. En el año 2002 se hallaron títulos de FAN 400 dils, moteado fino, LE positivo, anti-U1RNP, anti-Ro, anti-La positivos, Rose Ragan 128 dils, anti-ADN nativo negativo, anticardiolipinas IgG e IgM negativos, VDRL no reactivo, KPTT normal.

En agosto de 2003 comenzó con un cuadro de poliadenopatías, hipertrofia parotídea bilateral leve y clínica de polineuropatía en miembros inferiores, que condujeron al diagnóstico de linfoma no hodgkiniano de alto grado de malignidad y polineuropatía axonomielínica. Recibió 8 sesiones de quimioterapia mensual con prednisona/ciclofosfamida/doxorubicina/vincristina y más tarde 4 infusiones semanales de rituximab 375 mg/m² de superficie corporal, con remisión parcial del linfoma y estabilización del cuadro neuropático. Se aplicó corticoterapia prolongada a bajas dosis de mantenimiento y se trató el dolor con metadona hasta 30 mg diarios, gabapentina hasta 900 mg diarios y diclofenaco 50/paracetamol 500 mg hasta 3 comprimidos diarios. La paciente presentó concentraciones de gammaglobulinas de valores inferiores a la normalidad a partir del año 2003: 0,48 a 0,41 g/%, en contexto de hipoproteïnemia generalizada.

Desde fines del año 2004 empeoró su estado general y la polineuropatía, que, junto a una tomografía por emisión monofotónica (SPECT) con galio positivo, hizo reconsiderar la recaída del linfoma por lo que se colocó catéter central en permanencia para quimioterapia de rescate, demorada luego en función de la polineuropatía y el temor a empeorarla severamente, además de las reticencias de la enferma con respecto a una terapia agresiva.

A finales de marzo de 2005 se drenó el absceso estéril de la zona inguinal izquierda y se trató con cefalexina 2

g diarios por una semana, con resolución completa del cuadro.

A principios de abril de 2005 se inició un cuadro de tumefacción subinfrante del tobillo izquierdo, que inicialmente se atribuyó a entorsis o bien articulación neuropática. A principios de mayo se drenó una pequeña colección purulenta perimaleolar externa del mismo tobillo y se estudió por resonancia magnética, que no mostró colecciones intraarticulares o periarticulares; el estudio bacteriológico del material de drenado fue negativo para gérmenes comunes, y la paciente fue tratada empíricamente con cefotaxima y clindamicina intravenosas durante una semana, y a continuación ciprofloxacina, rifampicina y clindamicina oral por un mes más con evolución lentamente favorable; persistía una leve tumefacción residual del tobillo, que hizo se planteara el diagnóstico de artritis postinfecciosa.

A mediados de julio de 2005 se presentó un cuadro de rápida instalación de dolor del hombro derecho, síndrome febril y tenosinovitis flexora poco dolorosa del tercer dedo de la mano derecha. La artrocentesis del hombro permitió obtener 2 µl de líquido purulento cuyo cultivo facilitó aislar un bacilo gramnegativo anaerobio. A tal fin se utilizó medio de tioglicolato y medio para anaerobios (agar brucella, hemina, vitamina K, sangre lacada y gentamicina). Se realizaron las siguientes pruebas: prueba de aerobiosis, negativa; prueba de esculina, positiva, y prueba de indol, negativa. Se probaron discos de kanamicina (1.000 µg), vancomicina (5 µg) y colistina (10 µg) y fue resistente. La tipificación ulterior del germen en un centro de referencia microbiológico fue *Bacteroides fragilis*, pero no se realizó antibiograma por no hacerse sistemáticamente tal procedimiento para anaerobios. Paralelamente, se solicitaron 2 hemocultivos: retrocultivo del catéter central y luego cultivo de la punta del catéter central que fue definitivamente extraído, todos los cuales permitieron aislar el mismo germen. La punción de la vaina tendinosa permitió obtener un líquido purulento-blanquecino inodoro.

El tratamiento empírico inicial consistió en drenajes por punción de los sitios afectados, ampicilina-sulbactam y clindamicina intravenosos; el primero fue suspendido debido a disbacteriosis intestinal, el segundo debió rotarse a metronidazol a las 2 semanas, con el agregado de cefotaxima intravenosa, debido a hipertermia por el tratamiento antibiótico; tras 3 semanas de terapia parenteral, se le dio el alta a la paciente y completó 5 semanas de tratamiento antibiótico con ciprofloxacino-metronidazol vía oral, con resolución completa del cuadro febril y articular. La radiografía de tobillo mostró deterioro erosivo tibioastragalino (fig. 1).

Paralelamente al desarrollo de la infección, el estado del linfoma fue empeorando, con dolor abdominal progresivo y cuadros de íleo paralítico intermitentes, que llevaron a objetivar nódulos hepáticos y recidiva de adenomegalias peritoneales por tomografía compu-

tarizada (TC) (fig. 2). El estudio del material de biopsia por punción con control tomográfico de uno de los nódulos hepáticos fue positivo para linfoma. Tres semanas después de haber sido de alta del cuadro infeccioso osteoarticular, la paciente presentó un nuevo episodio de obstrucción intestinal, complicado con sepsis, y falleció.

Discusión

La artritis séptica por gérmenes anaerobios representa un 1,5-3% de los hallazgos bacteriológicos según las series¹⁻⁵; la frecuencia es baja, posiblemente por metodologías inadecuadas de cultivo. A modo de ejemplo, se había informado de sólo 15 casos de artritis por anaerobios en la literatura médica inglesa hasta 1997⁶. Los anaerobios requieren de medios de cultivo con reducida presión de oxígeno, y deben mantenerse al menos 2 semanas, ya que el crecimiento es lento¹; el 50% de los casos de artritis por anaerobios son polimicrobianos y ocurren, sobre todo, en pacientes críticos, en casos de infecciones de herida quirúrgica o por diseminación directa a partir de un foco intraabdominal o intrapelviano a la cadera; los gérmenes más habituales son las especies *Bacteroides*, *Propionibacterium acnes*, distintos cocos anaerobios grampositivos, especies *Fusobacterium* y *Clostridium*. Se han publicado casos aislados de artritis séptica por anaerobios como *Prevotella bivia* o *Gemella morbillorum*^{1,7-11}. *Bacteroides fragilis* representa el 58-90% de los casos de bacterias anaerobias gramnegativas⁶. La sospecha de artritis por anaerobios aumenta si el líquido sinovial es maloliente o se encuentra aire articular en la radiografía¹ y su presentación clínica incluye un comienzo insidioso con apirexia y sin signos inflamatorios o de trastornos sistémicos⁸.

Bacteroides fragilis es el anaerobio más frecuentemente asociado con bacteriemia y de aislamiento común en infecciones intraabdominales, infecciones del tracto genital femenino, heridas y abscesos, pero es una causa rara de artritis séptica¹². La artritis séptica por *Bacteroides fragilis* es en general una enfermedad de pacientes añosos, con un promedio de edad de 50-60 años, y con una enfermedad crónica debilitante como cardiopatía isquémica, diabetes mellitus, neoplasia, discrasias sanguíneas, terapia con corticoides o inmunosupresores^{6,13}. La mayor parte de los casos de artritis por *Bacteroides fragilis* se ha atribuido a siembra hemática a partir de un foco infectado⁶; los focos de siembra citados han sido tumor de colon, anastomosis intestinal, absceso apendicular, apendicitis gangrenosa, diverticulosis colónica, absceso glúteo y resección de quiste pilonidal⁶. El 92% de los pacientes con artritis séptica por *Bacteroides fragilis* tienen una enfermedad articular preexistente, particularmente artritis reumatoide¹²; la artritis reumatoide, por otro lado, es bien conocida como terreno facilitante

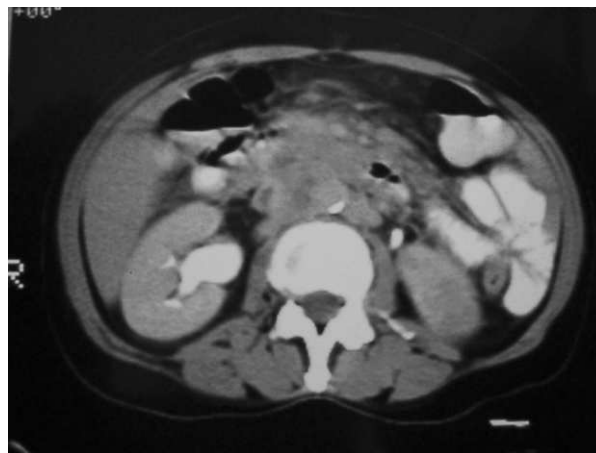


Figura 2. Tomografía computarizada de abdomen: adenomegalias peritoneales.

para el desarrollo de pioartritis⁶⁻⁸. Las articulaciones mayormente afectadas por *Bacteroides fragilis* son rodilla, codo, tobillo y cadera^{6,11}. Puede llegar a tener un curso destructivo¹⁴.

Hay múltiples mecanismos por los que los anaerobios se tornan resistentes a los antimicrobianos, por ejemplo síntesis de betalactamasas, alteración en las proteínas ligadoras de penicilinas, cambios en la permeabilidad, inactivación por acetilación o eflujo. Sistemáticamente, no se prueba la sensibilidad de estos gérmenes y dicho procedimiento se ha reservado a infecciones severas, monomicrobianas, intravasculares o que no responden a los esquemas habituales. Debido a que el patrón de sensibilidad no siempre puede predecirse y que la resistencia de los anaerobios a los agentes antimicrobianos se está incrementando, es lícito realizar pruebas de susceptibilidad a todo aislamiento de importancia clínica¹⁵. Debido al costo sobreañadido que ello implica, se debería tipificar al menos los gérmenes cuya frecuencia y agresividad lo justifiquen, como es el caso del grupo *Bacteroides*¹⁶.

A modo de referencia complementaria, igualmente se deberá estar atento al aislamiento de otros gérmenes anaerobios en las muestras enviadas a laboratorio.

A la espera de los resultados de cultivos de las muestras, el tratamiento empírico de una posible infección articular por germen anaerobio debería comprender el drenaje articular y de todas las colecciones purulentas, además de la puesta en marcha de un tratamiento con los antimicrobianos que provean una adecuada cobertura, como metronidazol, clindamicina, imipenem o la combinación de un inhibidor de betalactamasas y penicilina^{8,11,17}.

El caso presentado por nosotros refleja en parte todo lo citado previamente: se trató de una infección por germen raro en una paciente con enfermedad debilitante predisponente, como fue la asociación de colagenopatía,

enfermedad hematológica maligna, hipogammaglobulinemia e inmunodepresión prolongadas. La paciente no presentaba daño articular previo, a diferencia de la mayoría de los casos ocurridos en pacientes con artritis reumatoide. En el tobillo se pudo objetivar un curso destructivo. Suponemos que las masivas adenomegalias retroperitoneales en contacto con las asas intestinales pudieron haber tenido una función patogénica en la siembra hemática al punto de partida intestinal, y el catéter venoso central de tipo Port-A-Cath tunelizado, el motivo de la recurrencia de infección en distintos sitios. Hubo dificultades inicialmente en el aislamiento del germen, y no se realizó antibiograma de forma sistemática, lo que llevó a un tratamiento empírico según la presunta susceptibilidad de *Bacteroides* a ampicilina/sulbactam, clindamicina y metronidazol.

Nuestra experiencia refuerza la necesidad de un cambio de conducta microbiológica en los centros de salud, donde el cultivo para gérmenes anaerobios y el antibiograma sistemáticos sean un procedimiento habitual y no de excepción en la tipificación de las muestras, en particular las que provienen de pacientes gravemente enfermos.

Bibliografía

1. Goldenberg DL. Artritis bacteriana. Kelley's Reumatología. 6.ª ed. Madrid: Marban Editores; 2003. p. 1469-83.
2. Kaandorp CJ, Dinant HJ, Van de Laar MA, Moens HJ, Prins AP, Dijkmans BA. Incidence and sources of native and prosthetic joint infection: a community based prospective survey. *Ann Rheum Dis*. 1997;56:470-5.
3. Ryan MJ, Kavanagh R, Wall PG, Hazleman BL. Bacterial joint infections in England and Wales: analysis of bacterial isolates over a four year period. *Br J Rheumatol*. 1997;36:370-3.
4. Morgan DS, Fisher D, Merianos A, Currie BJ. An 18 year clinical review of septic arthritis from tropical Australia. *Epidemiol Infect*. 1996;117:423-8.
5. Le Dantec L, Maury F, Flipo RM, Laskri S, Cortet B, Duquesnoy B, et al. Peripheral pyogenic arthritis. A study of one hundred seventy-nine cases. *Rev Rhum Engl Ed*. 1996;63:103-10.
6. Borer A, Weber G, Riesenber K, Schlaffer F, Horowitz J. Septic arthritis due to *Bacteroides fragilis* after pilonidal sinus resection in a patient with rheumatoid arthritis. *Clinical Rheumatology*. 1997;16:632-4.
7. Nolla JM, Gomez-Vaquero C, Fiter J, Mateo L, Juanola X, Rodriguez-Moreno J, et al. Pyarthrosis in patients with rheumatoid arthritis: a detailed analysis of 10 cases and literature review. *Semin Arthritis Rheum*. 2000;30:121-6.
8. Alegre-Sancho JJ, Juanola X, Narvaez FJ, Roig-Escofet D. Septic arthritis due to *Prevotella bivia* in a patient with rheumatoid arthritis. *Joint Bone Spine*. 2000;67:228-9.
9. Sonsale PD, Philipson MR, Bowskill J. Septic arthritis of the knee due to *Fusobacterium necrophorum*. *J Clin Microbiol*. 2004;42:3369-70.
10. Roche M, Smyth E. A case of septic arthritis due to infection with *Gemella morbillorum*. *J Infect*. 2005;51:e187-9.
11. Brook I, Frazier E. Anaerobic osteomyelitis and arthritis in a military hospital: a 10-year experience. *Am J Med*. 1993;94:21-8.
12. Rosenkranz P, Ledermann MM, Gopalakrishna KV, Ellner J. Septic arthritis caused by *Bacteroides fragilis*. *Rev Infect Dis*. 1990;12: 20-30.
13. Konstantopoulos K, Avlami A, Demarongona K, Sideris G, Rekoumi L, Stefanou J, et al. *Bacteroides fragilis* arthritis in a sickle cell-thalassaemia patient. *Scand J Infect Dis*. 1994;26:495-7.
14. Merle-Melet M, Mainard D, Regent D, Dopff C, Tamisier JN, Ross P, et al. An unusual case of hip septic arthritis due to *Bacteroides fragilis* in an alcoholic patient. *Infection*. 1994;22:353-5.
15. Finegold SM. Anaerobic bacteria: general concepts. En: Mandell GL, Bennet JE, Dolin R, editores. Principles and practice of infectious diseases. 5.ª ed. Oxford: Churchill Livingstone Ed; 2000. p. 2519-27.
16. Citron DM, Appelbaum PC. How far should a clinical laboratory go in identifying anaerobic isolates, and who should pay? *Clin Infect Dis*. 1993;16 Suppl 4:S435-8.
17. Studahl M, Bergman B, Kalebo P, Lindberg J. Septic arthritis of the knee: a 10-year review and long-term follow-up using a new scoring system. *Scand J Infect Dis*. 1994;26:85-93.