

Osteonecrosis de rodilla tras infiltración intraarticular de corticoides

Sr. Director: La osteonecrosis aséptica o avascular (ONA) es un hallazgo cada vez más común en nuestras consultas. Se ha relacionado con el tratamiento con corticoides sistémicos, pero sólo se han publicado casos anecdóticos en los que se haya asociado a la infiltración intraarticular¹⁻⁴. Presentamos el caso de una paciente en la que sucedió esta complicación a la semana de recibir una infiltración de acetónido de triamcinolona en la rodilla derecha.

Mujer de 67 años hipertensa en tratamiento con inhibidores de la enzima de conversión de angiotensina (IECA) con gonartrosis grado II bilateral que acudió a consulta para revisión programada. Refería dolor crónico en ambas rodillas que no se había modificado en los últimos meses. En la exploración se observó deformidad de ambas rodillas con un discreto hinchamiento en la derecha. La movilidad sólo estaba limitada en los últimos grados de flexión. Dado que su dolor requería dosis diarias de 1.200 mg de ibuprofeno y sólo le permitía caminar 1 km, se propuso infiltración de ácido hialurónico, pero como tenía derrame, se decidió realizar previamente artrocentesis e infiltración de corticoides. A la semana del procedimiento, acudió de forma urgente a la consulta por dolor en la rodilla derecha, con impotencia funcional, sin fiebre ni empeoramiento de su estado general. En la exploración se apreció efusión y limitación dolorosa de la flexión a 90°. Ante la sospecha de artritis séptica se realizó artrocentesis y se enviaron muestras del líquido sinovial para Gram y cultivo, cuyos resultados fueron negativos. Asimismo, se examinó el líquido sinovial en microscopio con luz polarizada sin observar cristales. La paciente no mejoró con antiinflamatorios no esteroideos (AINE) y reposo relativo, por lo que se solicitó resonancia magnética que mostró área de osteonecrosis en cóndilo femoral interno (figs. 1 y 2). Se instauró tratamiento con AINE y descarga de la articulación con una mejoría paulatina de su dolor.

La osteonecrosis es la muerte celular de un área del hueso como resultado de la interrupción del aporte sanguíneo en esa zona. Asienta preferentemente en la cabeza femoral, pero puede ocurrir en muchas otras localizaciones, sobre todo, el fémur distal, la cabeza humeral y los huesos pequeños de manos y pies. Sus causas más frecuentes son traumatismos, consumo crónico de alcohol y corticoterapia sistémica, y es idiopática en un porcentaje elevado de casos⁵⁻⁸.

Otros factores etiológicos se recogen en la tabla 1. Desde hace años se ha observado la asociación de la osteo-

TABLA 1. Etiología de la osteonecrosis

Osteonecrosis aséptica de causa conocida	
Traumática	
Fractura de cabeza humeral	
Luxación de cabeza humeral	
No traumática	
Enfermedad de Caisson (síndrome de descompresión)	
Enfermedad de Gaucher	
Anemia de células falciformes	
Radioterapia	
Osteonecrosis aséptica con probable relación etiológica	
Traumática	
Trauma menor	
No traumática	
Arteriosclerosis y enfermedades vasculares oclusivas	
Corticoides	
Enfermedad de Cushing	
Diabetes mellitus	
Dislipemias	
Displasia del acetábulo	
Consumo excesivo de alcohol	
Esteatosis hepática	
Hiperuricemia y gota	
Osteomalacia	
Pancreatitis crónica	
Embarazo	
Trasplantes	
Lupus eritematoso sistémico y otras colagenosis	
Tumores	
Coagulopatías	

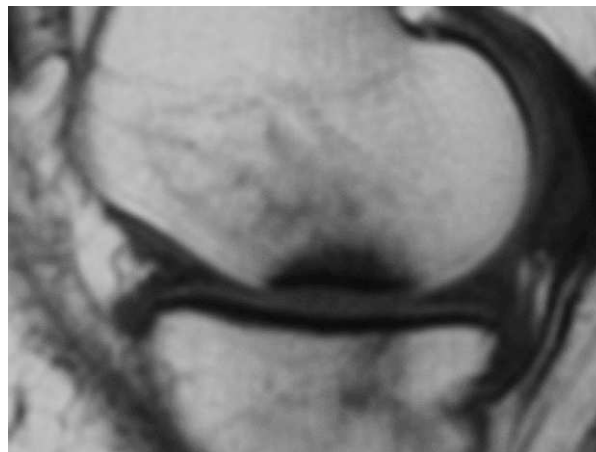


Figura 1. Corte sagital en secuencia SE potenciada en T1 en la que se observa una zona de contorno irregular con baja intensidad de señal en cóndilo femoral interno.

necrosis a la administración de corticoides sistémicos, que se relaciona con dosis altas o con la dosis total recibida y un mayor tiempo de exposición; se estima que una acumulación de 2 g podría ser el umbral de riesgo y que por cada aumento de 20 mg de la dosis diaria se incrementa en un 5% el riesgo de presentarla; si bien

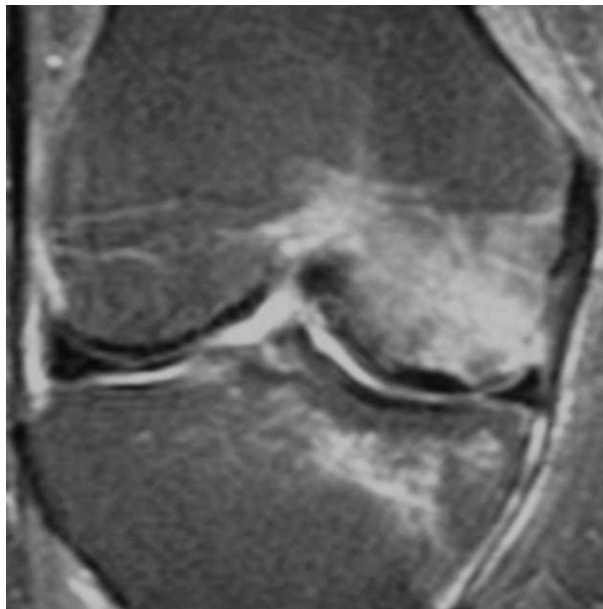


Figura 2. Corte coronal en secuencia SE potenciada en T2 en la que se observa una zona con baja intensidad de señal correspondiente al área de osteonecrosis, rodeado por halo de aumento de señal en la médula ósea contigua en cóndilo femoral interno.

se ha comunicado esta complicación a los 3 meses del inicio del tratamiento con dosis medias-altas de corticoides.

Sólo se han publicado casos anecdóticos tras infiltración intraarticular. A este respecto existe controversia pues en diversos artículos no se ha encontrado una mayor frecuencia de ONA y en algunos estudios ésta sólo ocurrió en los pacientes que habían recibido además corti-

coides sistémicos. Por tanto, de la revisión que hemos realizado de la literatura en PubMed, MEDLINE y Cochrane se puede concluir que hay poca evidencia de que la infiltración intraarticular de corticoides pueda causar osteonecrosis. De cualquier modo, la relación temporal entre la inyección de triamcinolona en nuestra paciente y la aparición de osteonecrosis nos hace establecer una relación causal que nos parece interesante comunicar.

Enrique Raya Álvarez, Piedad Morilla Arqués
y Ricardo Sánchez Parera

Servicio de Reumatología. Hospital Universitario San Cecilio.
Granada. España.

Bibliografía

1. Laroch M, Arlet J, Mezieres B. Osteonecrosis of the femoral and humeral heads after intrarticular corticosteroids injections. *J. Rheumatol.* 1990;17:549-51.
2. Neidel J, Boehnke M, Kuster R. The efficacy and safety of intrarticular corticosteroid therapy for coxitis in juvenile rheumatoid arthritis. *Arthritis Rheum.* 2002;46:1620-8.
3. Mc Carthy DJ, Mc Carthy G, Carrera G. Intraarticular corticosteroids possibly leading to local osteonecrosis and marrow fat induced synovitis. *J Rheumatol.* 1991;18:1091-4.
4. Nichols AW. Complications associated with the use of corticosteroids in the treatment of athletic injuries. *Clin J Sport Med.* 2005;15:370-5.
5. Jones LC, Hungerford DS. Osteonecrosis: ethiology, diagnosis and treatment. *Curr Opin Rheumatol.* 2004;16:443-9.
6. Rizzo M, Urbaniak J. Osteonecrosis. En: Harris E, Budd R, Firestein G, Genovese M, Sergent J, Ruddy S, et al, editores. *Kelley's Textbook of Rheumatology.* 7.ª ed. Filadelfia: Elsevier-Saunders; 2005. p. 1812-28.
7. Mazières B. Osteonecrosis. En: Hochberg M, Silman A, Smolen J, Weinblatt M, Weisman M, editores. *Rheumatology.* 3.ª ed. Filadelfia: Mosby; 2003. p. 1877-90.
8. Tovar JV. Osteonecrosis. En: Pascual E, Rodríguez V, Carbonell J, Gómez-Reino J, editores. *Tratado de Reumatología.* Madrid: Arán; 1998. p. 1723-44.