

Condrocalcinosis e hipomagnesemia: evolución clinicorradiológica

José González Domínguez^a, Alejandro Escudero Contreras^b, Verónica Pérez Guijo^b, Francisco Ginés Martínez Sánchez^b, Miguel Ángel Caracuel Ruiz^b y Eduardo Collantes Estévez^b

^aServicio de Reumatología. Hospital Clínico San Cecilio. Granada. España.

^bServicio de Reumatología. Hospital Universitario Reina Sofía. Córdoba. España.

Entre las causas secundarias infrecuentes de la enfermedad por depósitos de cristales de pirofosfato cálcico se incluye la hipomagnesemia. Se presentan 2 casos de pacientes jóvenes con ataques repetidos de monoartritis en rodillas con condrocalcinosis articular e hipomagnesemia. Tras seguimiento clinicorradiológico y tratamiento con lactato de magnesio durante al menos 5 años, los pacientes no han presentado nuevos ataques de pseudogota en rodillas. Se discute la evolución clinicorradiológica de las rodillas afectadas en ambos pacientes; destaca el mayor deterioro radiológico en sus rodillas del paciente con inicio más precoz y antecedentes familiares de condrocalcinosis articular, a pesar de seguir clínicamente asintomático.

Palabras clave: Condrocalcinosis. Hipomagnesemia. Pirofosfato cálcico.

Condrocalcinosis and Hypomagnesemia: Clinical and Radiological Progression

Hypomagnesemia is a rare secondary metabolic disorder associated with calcium pyrophosphate dihydrate crystal deposition disease in joint structures and may cause asymptomatic chondrocalcinosis (linear calcification of cartilage), pseudogout, and chronic arthropathy. We report 2 young men with relapsing acute knee monoarthritis with chondrocalcinosis and hypomagnesemia. After follow-up clinical and radiological events at least for 5 years and treatment with magnesium lactate, these patients have not shown new pseudogout attacks. We discuss knee radiological evolution in both patients, outstanding major knee

radiological deterioration in the patient with early symptoms and a familial chondrocalcinosis association, in spite of clinical asymptomatic status.

Key words: Chondrocalcinosis. Hypomagnesemia. Calcium pyrophosphate.

Introducción

Entre las causas secundarias de condrocalcinosis articular (CCA) se incluye la hipomagnesemia¹⁻³, que puede ser la causa de su patogenia.

Su diagnóstico precoz puede ser muy importante, ya que la corrección iónica de la hipomagnesemia⁴ puede evitar la progresión clinicorradiológica de la CCA.

En el presente estudio, describimos la evolución clinicorradiológica en 2 pacientes jóvenes con repetidos ataques de monoartritis aguda con CCA e hipomagnesemia.

Casos clínicos

Caso 1

Varón de 40 años, que inició con 26 años el primer episodio de monoartritis aguda en la rodilla derecha, con posterioridad, hasta los 35 años, que fue atendido por nuestro servicio, había presentado 3 ataques de monoartritis aguda.

En el ingreso en nuestra consulta externa fue atendido por un brote de monoartritis en la rodilla derecha que mejoró tras artrocentesis e infiltración corticoidea. Radiológicamente, en el ingreso presentaba CCA en ambas rodillas, más acentuada en la rodilla derecha, con discreto pinzamiento de interlínea articular interno femorotibial. No se detectó CCA en las muñecas ni en la sínfisis púbica.

El estudio analítico que incluía: hemograma completo, velocidad de sedimentación globular (VSG), PCR, bio-

Correspondencia: Dr. J. González Domínguez.
Servicio de Reumatología. Hospital Clínico San Cecilio.
Avda. Dr. Oloriz, 16. 18012 Granada. España.
Correo electrónico: jose.gonzalez.dominguez.sspa@juntadeandalucia.es

Manuscrito recibido el 5-6-2006 y aceptado el 23-10-2006.

química (glucosa, urea, creatinina, Na, K, Cl, Ca, P, AST, ALT, GGT, fosfatasa alcalina, creatinasa [CPK], lactatodeshidrogenasa [LDH], uricemia, colesterol total, triglicéridos) resultó normal, excepto colesterol, 233 mg/dl (valor normal, 220 mg/dl) y magnesemia, 1,4 mg/dl (valor normal, > 1,8 mg/dl). Elemental de orina y sedimento, normales; T4 y tirotrópina (TSH), normales; paratirina, normal.

Se trató al paciente con antiinflamatorios no esteroideos (AINE) (en la fase aguda inicial) y de forma continuada con magnesio a dosis de 1 g/día (equivalente a 94,8 mg de ión Mg) y con colchicina 0,6 mg/día durante 1 año. Tras el inicio del tratamiento con magnesio el paciente no ha vuelto a presentar ningún otro brote de monoartritis aguda; sigue asintomático o con dolor mecánico moderado en las rodillas. En controles analíticos posteriores seguía con cifras de magnesemia entre 1,7 y 1,8 mg/dl.

Destaca en la evolución de sus rodillas, tras 5 años de tratamiento, progresión de sus lesiones radiológicas (figs. 1 y 2). Adicionalmente, se realizó el estudio familiar mediante radiografías de rodillas a los familiares vivos de primer grado: su madre, 2 hermanas (de 35 y 32 años, respectivamente) y un hermano (de 27 años), y sólo se detectó CCA en su madre.

Caso 2

Paciente de 43 años, a quien asistimos en nuestra consulta, a los 39 años, remitido por el servicio de urgencias por monoartritis aguda en rodilla derecha; había presentado en los 2 meses previos dos ataques de monoartritis. Radiológicamente presentaba en rodillas: CCA en el compartimento femorotibial de su rodilla derecha. En la radiografía de pelvis y carpos no hubo hallazgos valorables.

El estudio analítico que incluía: hemograma completo, VSG, PCR, bioquímica (glucosa, urea, creatinina, Na, K, Cl, Mg, Ca, P, AST, ALT, GGT, fosfatasa alcalina, CPK, LDH, uricemia, colesterol total, triglicéridos) resultó normal, excepto PCR, 10 (normal, 8); magnesemia, 1,6 mg/dl (normal, > 1,8 mg/dl). Factor reumatoide, negativo. Elemental de orina y sedimento, normales. T4 y TSH, normales. Calciuria y fosfaturia, normales.

Tras 1 año de tratamiento con magnesio 1 g/día y colchicina 0,6 mg/día, el paciente presentó un brote de artritis en codos y muñeca derecha, con magnesemia de 1,6 mg/dl. En el estudio radiológico de manos, pies y codos no hubo hallazgos valorables. El cuadro cedió a los pocos días al añadir tratamiento antiinflamatorio, y no volvió a presentar otro brote de agudización.

Durante estos años, el paciente ha tomado con regularidad los suplementos de magnesio, y permanece clínicamente asintomático. La imagen radiológica en rodillas ha permanecido invariable en estos años, sin desapare-

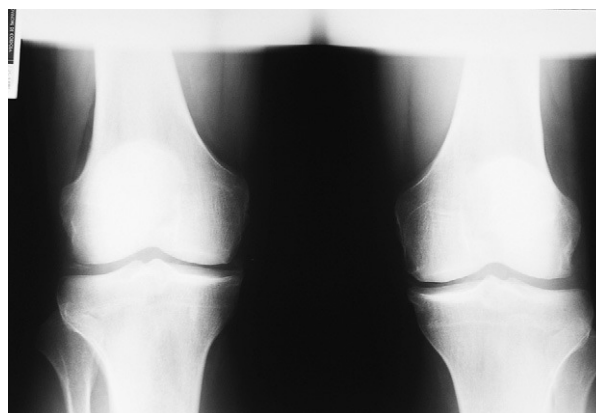


Figura 1. Radiografía anteroposterior de rodillas en la que se aprecia calcificación del cartilago articular.

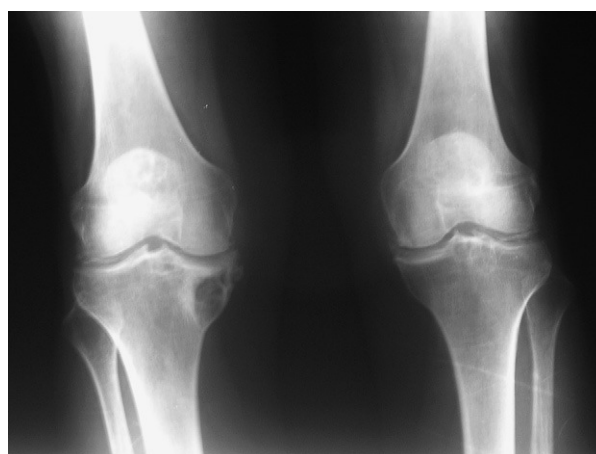


Figura 2. Radiografía anteroposterior de rodillas en su evolución a los 5 años en la que se aprecia pinzamiento articular femorotibial interno, esclerosis subcondral y osteofitosis marginal más marcada en rodilla derecha, aumento de intensidad y extensión de las calcificaciones en cartílagos y meniscos de ambas rodillas e imagen quística en cara interna 1/3 superior de tibia derecha.

cer la calcificación (CCA) de la rodilla derecha. No se han detectado casos familiares asociados.

Discusión

Se ha asociado hipomagnesemia a la enfermedad por depósito de cristales de pirofosfato cálcico (CPPD), que es una de las causas secundarias de CCA^{1,4}. Se conoce que el Mg es un cofactor de muchas pirofosfatasas, y hay una relación directa entre la solubilidad de la pirofosfatasa cálcica y la concentración sérica del Mg⁵. La hipomagnesemia puede producir depósitos de cristales (CPPD) por la dependencia de la actividad enzimática

de la pirofosfatasa a los iones de Mg. La precipitación de estos cristales de CPPD a nivel articular producirá episodios de pseudogota⁴ similares a los descritos en nuestros pacientes.

En ocasiones, la condrocalcinosis y la hipomagnesemia se han asociado al síndrome de Bartter (SB)^{6,8}, que se caracteriza por hipopotasemia, alcalosis metabólica, hiperaldosteronismo y pérdida renal de cloro y potasio, lo que indica un defecto de la reabsorción de cloro en el asa ascendente de Henle. También se ha asociado la enfermedad por depósitos de CPPD e hipomagnesemia a una variante hereditaria hipocalciúrica del SB que se denomina síndrome de Gitelman (SG)⁷⁻⁹ y se caracteriza por hipopotasemia e hipomagnesemia de origen renal junto con hipocalciuria⁸.

Se han descrito varias causas de CCA familiar idiopática y secundaria¹⁰. La prevalencia de la forma primaria familiar por depósito de cristales de CPPD asociada a enfermedades o alteraciones endocrinometabólicas se desconoce. Un estudio realizado en España¹¹ reveló que una elevada proporción de casos esporádicos de enfermedad por depósitos de CPPD puede tener un origen familiar. La enfermedad por depósito de cristales de CPPD en la mayoría de los pacientes se presenta de forma idiopática o esporádica, en ocasiones se observan raras formas familiares asociadas con ciertas alteraciones metabólicas entre las que se incluyen: hiperparatiroidismo, hemocromatosis, hipofosfatasa y hipomagnesemia¹². Hay dos formas clínicas de enfermedad por depósito de cristales de CPPD. Una forma relativamente benigna, de inicio temprano (menores de 50 años) que se caracteriza por afección poliarticular (rodillas, muñecas, hombros, codos y caderas) con episodios recurrentes de pseudogota y CCA, con escasa o nula deformidad articular. La segunda forma de presentación es más destructiva, se inicia con posterioridad (en mayores de 50 años) y se manifiesta como oligoartritis que puede afectar a rodillas, muñecas, hombros y caderas, desarrollando una artrosis deformante progresiva (artropatía crónica por pirofosfato).

Hemos descrito dos casos de condrocalcinosis secundaria asociada a hipomagnesemia, en pacientes jóvenes que presentaron varios brotes de monoartritis aguda en rodillas y en los que se demostró una disminución de los valores de magnesemia y que tras iniciar tratamiento con suplementos de magnesio no han presentado ningún nuevo ataque de artritis en su evolución clínica a lo largo de más de 4 años. En nuestros pacientes los valores de Na, K, Cl, Ca y P eran normales, por lo que no

se consideró que estuviesen afectados de SB y su variante (SG). Es de reseñar que se observó, en el primer caso descrito, asociación familiar ya que la madre del paciente también presentaba condrocalcinosis en rodillas. Además, el paciente inició el primer brote de monoartritis aguda a la edad temprana de 26 años. En este paciente, a pesar de seguir asintomático tras el inicio de suplemento con magnesio, se observó una progresión radiológica desfavorable de sus rodillas.

Este paciente desarrolló una artropatía degenerativa de rodillas, a pesar del inicio precoz de la enfermedad, lo que contrasta con la segunda forma clínica de CCA familiar que se inicia más tardíamente. Estos hechos indican que en los pacientes con condrocalcinosis familiar e hipomagnesemia el deterioro articular es mayor que en los pacientes con CCA idiopática e hipomagnesemia. En estos pacientes con CCA familiar la suplementación de magnesio parece frenar los reiterados episodios de artritis, pero no frenan el deterioro radiológico. Por todo ello, reiteramos la conveniencia de determinación iónica que incluya magnesemia, en especial en pacientes jóvenes con CCA, e incluir si es posible un estudio familiar.

Bibliografía

1. Jones AC, Chuck AJ, Aric EA, Green DJ, Doherty M. Diseases associated with calcium pyrophosphate deposition disease. *Semin Arthritis Rheum.* 1992;22:188-92.
2. Zarco P, Jaller JJ, Rapado A, Herrero-Beaumont G, Traba ML, Grant C, et al. Estudios metabólicos en 2 casos de condrocalcinosis con hipomagnesemia. *Rev Clin Esp.* 1989;185:77-81.
3. Erickson AR, Yeun JY, Enzenaur GJ. Chronic calcium pyrophosphate crystal deposition disease arthropathy associated with hypomagnesemia. *J Clin Rheumatol.* 1997;3:51-4.
4. Pérez-Ruiz F, Testillano M, Gastaca MA, Herrero-Beites AM. "Pseudo-septic" Pseudogout associated with hypomagnesemia in liver transplant patients. *Transplantation.* 2001;71:696-8.
5. Smilde TJ, Haverman JF, Schipper P, Hermus AR, van Liebergen FJ, Jansen JL, et al. Familial hypokalemia/hypomagnesemia and chondrocalcinosis. *J Rheumatol.* 1994;21:1515-9.
6. Muñoz-Fernández S, Pantoja L, Martín-Mola E, Miguel E, Gijón Baños J. Chondrocalcinosis associated with Bartter's syndrome and hypomagnesemia. *J Rheumatol.* 1994;21:1782-3.
7. Gascón A, Cobeta-García JC, Iglesias E. Hypomagnesemia and chondrocalcinosis in Gitelman syndrome. *Am J Med.* 1999;107:301-2.
8. Calo L, Punzi L, Semplicini A. Hypomagnesemia and chondrocalcinosis in Bartter's and Gitelman's syndrome: review of the pathogenetic mechanisms. *Am J Nephrol.* 2000;20:347-50.
9. Hang-Korng EA, Blanchard A, Dougados M, Roux Ch. Chondrocalcinosis secondary to hypomagnesemia in Gitelman's syndrome. *J Rheumatol.* 2005;32:1840-2.
10. Maldonado I, Reginato AM, Reginato AJ. Familial calcium crystal diseases: what have we learned? *Curr Opin Rheumatol.* 2001;13:225-33.
11. Fernández-Dapica MP, Reginato AJ. Familial chondrocalcinosis in Spain. *Arthritis Rheum.* 1992;35:S45.
12. Fam AG. What is new about crystals other than monosodium urate? *Curr Opin Rheumatol.* 2000;12:228-34.