

¿Son necesarias las técnicas de imagen para definir la remisión en la artritis reumatoide?

Esperanza Naredo Sánchez

Sección de Reumatología, Hospital Severo Ochoa, Madrid, España

INFORMACIÓN DEL ARTÍCULO

Historia del artículo:

Recibido el 5 de octubre de 2008

Aceptado el 20 de octubre de 2008

On-line el 31 de marzo de 2009

Palabras clave:

Técnicas de imagen

Artritis reumatoide

Seguimiento de la actividad inflamatoria

Ecografía de alta resolución

RESUMEN

La evaluación de la actividad inflamatoria en la artritis reumatoide (AR) es esencial para conocer la respuesta al tratamiento y la remisión de la enfermedad. La evaluación de la remisión en la AR se realiza de forma convencional mediante parámetros clínicos y analíticos. Sin embargo, la presencia de sinovitis subclínica puede explicar la progresión de daño estructural en pacientes en remisión clínica aparente. Técnicas de imagen, como la resonancia magnética y la ultrasonografía (US) de alta resolución con Doppler, proporcionan una evaluación y un seguimiento sensibles de la actividad inflamatoria articular y una valoración más real de la remisión de la AR que la clínica, la cual puede contribuir a tomar decisiones terapéuticas óptimas. Durante la última década, un número creciente de reumatólogos ha incorporado de forma progresiva la US musculoesquelética como una herramienta diagnóstica valiosa en su práctica clínica. Esta técnica permite la exploración repetida de todas las articulaciones periféricas simultáneamente a la evaluación clínica.

© 2008 Elsevier España, S.L. Todos los derechos reservados.

Are imaging techniques necessary for defining remission in rheumatoid arthritis?

ABSTRACT

Accurate assessment of inflammatory activity in rheumatoid arthritis (RA) is essential to evaluate response to therapy and disease remission. RA remission has been classically assessed by clinical and laboratory parameters. However, subclinical synovitis may explain progression of joint damage in spite of apparent clinical remission in RA patients. Imaging techniques, such as magnetic resonance imaging and high-resolution ultrasonography (US) with Doppler technique, provide a sensitive measure and monitoring of joint inflammatory activity and a more accurate assessment of RA remission than clinical evaluation which may contribute to make optimal treatment decisions. Within the last decade, an increasing number of rheumatologists have progressively incorporated musculoskeletal US as a valuable diagnostic tool in their clinical practice. This technique facilitates the scanning of all peripheral joints as many times as required at the time of consultation.

© 2008 Elsevier España, S.L. All rights reserved.

Introducción

La artritis reumatoide (AR) es una enfermedad inflamatoria crónica que se caracteriza por la presencia de inflamación de la membrana sinovial o sinovitis que causa destrucción de las estructuras intraarticulares y periarticulares (cartilago articular, hueso, ligamentos y tendones). La inflamación sinovial en la AR consiste en una proliferación sinovial acompañada de angiogenia. Se ha establecido una relación directa entre la presencia de sinovitis persistente y el daño estructural y funcional articular¹.

El objetivo del tratamiento de la AR es suprimir la inflamación sinovial o lograr la mínima actividad inflamatoria posible para

evitar o disminuir el daño estructural articular y el consecuente deterioro funcional del aparato locomotor. En los últimos años, las estrategias terapéuticas y la mayor efectividad de nuevos fármacos han aumentado el porcentaje de remisiones en la AR^{2,3}. Dado que la primera finalidad del tratamiento de esta enfermedad debe ser controlar la actividad inflamatoria para evitar o reducir los síntomas clínicos y el deterioro articular, en el seguimiento de la respuesta al tratamiento es prioritaria la valoración de la sinovitis.

Evaluación clínica de la actividad inflamatoria y de la remisión en la artritis reumatoide

La evaluación válida, fiable, sensible y diferenciadora de la actividad inflamatoria en la AR es esencial en la práctica clínica

Correo electrónico: enaredo@ser.es

para tomar decisiones terapéuticas y valorar la respuesta al tratamiento, con el fin de conseguir el mejor desenlace posible para los pacientes.

Tradicionalmente, la actividad inflamatoria de la AR se ha medido de forma indirecta mediante parámetros clínicos, como recuentos e índices articulares de dolor y tumefacción, escalas de dolor y de valoración global de la enfermedad por el paciente y por el médico, junto a parámetros analíticos de inflamación y hallazgos radiológicos. Sin embargo, la evaluación clínica de dolor y tumefacción articular es relativamente subjetiva, difícilmente cuantifica inflamación y no detecta daño estructural temprano. La radiología simple tiene un papel muy importante en el diagnóstico de AR, porque muestra los hallazgos patológicos típicos de la enfermedad, sobre todo las erosiones óseas, pero éstos son el daño estructural óseo secundario a la sinovitis destructiva previa. Además, la radiología no aporta información sobre las estructuras no óseas, como la sinovial o los tendones.

La remisión clínica de la AR se ha definido clásicamente como la ausencia mantenida de evidencia clínica y analítica de actividad de la enfermedad y, además, la ausencia de progresión del daño estructural articular.

Los métodos empleados actualmente para evaluar remisión en AR en la práctica clínica y en los ensayos clínicos consisten en índices compuestos, basados en una combinación de parámetros clínicos y de laboratorio, indicadores de la actividad de la enfermedad, como los criterios del American Collage of Rheumatology (ACR), el Disease Activity Score (DAS) y el Simplified Disease Activity Index (SDAI). Estos índices han sido validados y sensibles al cambio en múltiples estudios⁴⁻⁷. La limitación principal de estos métodos es que no miden de forma directa la inflamación en su localización primaria, la articulación.

En pacientes con AR en aparente remisión clínica, se ha descrito progresión radiológica de daño estructural, lo que indica que persiste actividad de la enfermedad⁸. Este hecho puede reflejar la sensibilidad insuficiente de la evaluación clínica tradicional de remisión. Estudios inmunohistológicos también han puesto de manifiesto la presencia de inflamación sinovial en articulaciones reumatoideas asintomáticas⁹.

Evaluación por técnicas de imagen de la actividad inflamatoria en la artritis reumatoide

En las últimas décadas, técnicas de imagen modernas, como la resonancia magnética (RM) y la ultrasonografía (US) o ecografía musculoesquelética de alta resolución (alta frecuencia) con Doppler, se han introducido de forma creciente en la evaluación y el seguimiento de pacientes con AR, ya que pueden ofrecer una información válida adicional sobre la actividad inflamatoria. La RM y la US permiten visualizar de forma directa y simultánea todos los componentes de la articulación en múltiples planos, así como las diversas manifestaciones de la actividad articular de la AR.

Hay evidencia creciente que apoya la validez de criterio y de constructo de la RM y la US como métodos de evaluación de la actividad inflamatoria articular en la AR¹⁰⁻¹⁵, y su considerable mayor sensibilidad frente a la exploración clínica para detectar sinovitis^{12,13,16-18}. Esto último puede ser especialmente útil cuando la inflamación es más larvada y, por ello, más difícil de detectar clínicamente.

La actividad inflamatoria sinovial evaluada por RM con contraste ha mostrado una correlación alta con los signos histológicos de inflamación sinovial^{10,11}. Los hallazgos de RM han demostrado valor predictivo de daño estructural articular en AR temprana¹. Dada la correlación alta documentada entre los hallazgos de RM y los histológicos^{10,11}, esta técnica puede considerarse un método de referencia surrogado de sinovitis. Sin

embargo, la RM es una exploración cara, larga y poco disponible y repetible para el uso clínico habitual. La evaluación de sinovitis por RM requiere, además, el empleo de contraste intravenoso.

Hay un uso creciente de la US musculoesquelética en la evaluación clínica reumatológica de pacientes con AR. El desarrollo de sondas de alta resolución-alta frecuencia ha mejorado de forma considerable las imágenes del aparato locomotor en las últimas 2 décadas. La US es una técnica accesible que puede realizarse en la misma consulta, "al lado" de la camilla, lo cual permite una correlación inmediata con los datos clínicos del paciente. Es relativamente económica, comparada con otras técnicas de imagen, dinámica, no invasiva, portátil y/o transportable, muy bien aceptada por el paciente, rápida y cómoda, no interferida por prótesis o implantes metálicos y permite examinar múltiples articulaciones en repetidas ocasiones. Además, aporta el registro permanente de imágenes de la exploración articular. Los inconvenientes principales de la US son su dependencia del operador y la visualización limitada de algunas articulaciones. La dependencia del operador es la mayor desventaja de la US, es decir, que su rentabilidad diagnóstica depende en gran medida de la experiencia del explorador, lo cual puede limitar su empleo en la práctica clínica y en ensayos clínicos. Este hecho es obvio y común a cualquier procedimiento diagnóstico en medicina, clínico o por imagen. Sin embargo, en esta técnica —a diferencia de la radiología simple, la tomografía computarizada o la RM—, no sólo la interpretación, sino también la propia exploración o adquisición de imágenes las realiza una persona. Esta desventaja argumentada de la ecografía queda paliada si se sistematizan y estandarizan tanto el método de exploración, como la semiología ecográfica y los criterios diagnósticos.

La US evalúa distintos aspectos de la actividad articular de la AR: derrame, hipertrofia o proliferación sinovial, tenosinovitis, erosiones óseas y tendinosas por escala de grises y vascularización sinovial mediante Doppler color (CD) y *power Doppler* (PD).

El inicio de la inflamación sinovial se caracteriza por vasodilatación periarticular seguida de proliferación y angiogénesis de la sinovial intraarticular. La hipervascularización y la angiogénesis de la membrana sinovial se consideran mecanismos patogénicos primarios encargados del comportamiento invasivo y destructivo articular del *pannus* reumatoide. La técnica Doppler añade a la escala de grises la detección de la vascularización de los tejidos. Los sistemas de CD y PD desarrollados en la última década detectan flujo microvascular sinovial. El PD es una modalidad más reciente que el CD convencional, que generalmente aumenta aún más la sensibilidad para identificar flujo sanguíneo microvascular.

Numerosos estudios han demostrado la validez de la US en la identificación de derrame e hipertrofia sinovial, comparada con la RM¹² y la artroscopia¹³. Se ha probado una concordancia alta entre la evaluación de la actividad inflamatoria de la sinovial reumatoide por CD o PD y por RM con contraste dinámica¹⁴, lo cual apoya que ambas técnicas de imagen detectan el mismo fenómeno sinovial. Varios estudios han comunicado una correlación alta entre el flujo sinovial detectado por CD o PD y la vascularización histológica del *pannus* reumatoide¹⁵.

En estudios longitudinales se ha descrito una disminución significativa de la inflamación articular evaluada por US con Doppler, asociada a mejoría clínica y analítica, en pacientes con AR activa tratados con tratamiento biológico¹⁹⁻²². La evaluación ecográfica ha demostrado sensibilidad al cambio^{20,22} en el seguimiento de la respuesta al tratamiento.

Evaluación por técnicas de imagen de remisión en la artritis reumatoide

Brown et al²³ estudiaron de forma prospectiva a una cohorte de 107 pacientes con AR, tratados con fármacos antirreumáticos

modificadores de la enfermedad (FAME), en remisión clínica (criterio médico) mediante US con PD y RM con contraste. El 55% de los 107 pacientes en remisión clínica cumplía los criterios ACR de remisión; el 57%, los criterios DAS28 ($DAS28 < 2,6$) de remisión, y el 33%, remisión clínica completa (definida como ausencia de síntomas y de articulaciones dolorosas y tumefactas en la exploración física). El 96% de los pacientes en remisión clínica, de acuerdo a los criterios ACR y DAS28, presentó sinovitis en la muñeca y mano dominante detectable por RM, y el 81% de los pacientes en remisión según criterios ACR y el 84% según DAS28 mostraron sinovitis detectable por US. En el 43% de los pacientes en remisión clínica completa se detectó hipertrofia sinovial ecográfica con señal de Doppler positiva.

Wakefield et al²⁴ evaluaron de forma prospectiva 42 articulaciones, mediante US en escala de grises y con PD, de 10 pacientes con AR temprana en tratamiento con infliximab y metotrexato durante 46 semanas. Nueve pacientes alcanzaron remisión clínica ($DAS28 < 2,6$) durante el seguimiento (mediana, a las 14 semanas de tratamiento). Ningún paciente presentó remisión en US (ausencia de sinovitis en escala de grises y ausencia de señal de PD). En la evaluación ecográfica basal, en el 48 y el 22% de las articulaciones consideradas clínicamente normales (sin dolor, ni tumefacción en la exploración física) se detectó sinovitis en escala de grises y señal de PD, respectivamente. En la evaluación ecográfica de la semana 46 (infusión 8), en el 35,1 y el 6,6% de las articulaciones consideradas clínicamente normales se detectó sinovitis en escala de grises y señal de PD, respectivamente.

En el estudio multicéntrico de Naredo et al²², en una cohorte de 367 pacientes con AR activa que iniciaban tratamiento con fármacos anti-factor de necrosis tumoral (TNF), entre los pacientes sin articulaciones dolorosas ni tumefactas, en un recuento de 28 articulaciones, se detectó un porcentaje relevante de pacientes con sinovitis en escala de grises y señal de PD en estas articulaciones en las visitas de seguimiento (tabla 1). En la tabla 2 se muestra la relación entre los pacientes en remisión de la AR según el criterio DAS28 ($DAS28 < 2,6$) y según los DAS28 ecográficos de sinovitis y señal de PD, modificados mediante la sustitución del número de articulaciones tumefactas por el número de articulaciones con sinovitis en escala de grises ($DAS28USS < 2,6$) y el número de articulaciones con señal de PD ($DAS28USD < 2,6$), en las visitas de seguimiento.

Asimismo, en otros estudios se ha descrito la presencia de sinovitis ecográfica con señal de Doppler en un porcentaje considerable de articulaciones asintomáticas, no dolorosas, ni tumefactas en la exploración física, en pacientes con AR establecida de duración variable²⁵.

Martínez-Martínez et al²⁶ evaluaron a 10 pacientes con AR tratados con FAME (5 pacientes) y con agentes anti-TNF con o sin FAME (5 pacientes) mediante RM de las manos, al menos 3 meses después de alcanzar la remisión clínica y analítica de la enfermedad. Los 5 pacientes que recibían FAME y 2 de los que recibían fármacos anti-TNF- α mostraron sinovitis detectada por RM.

En un estudio reciente de Balsa et al²⁷, se realizó una evaluación ecográfica en escala de grises y con PD de 42 articulaciones en 71 pacientes con criterio de remisión clínica según su reumatólogo, en tratamiento con FAME o tratamiento biológico. El 72% de los pacientes estaba en remisión según criterio DAS28 ($DAS28 < 2,6$) y el 54% según criterio SDAI ($SDAI < 5$). Entre los pacientes con $DAS28 < 2,6$, el 96% presentaba sinovitis ecográfica y el 34% presentaba señal de PD. Entre los pacientes con $SDAI < 5$, el 94,6% presentaba sinovitis ecográfica y el 22%, señal de PD.

Estos estudios muestran una clara discrepancia entre la remisión clínica y la remisión por imagen en la AR y apoyan el hecho que valores bajos de actividad inflamatoria subdiagnosticados por evaluación clínica pueden detectarse por RM y US (fig. 1). Sus resultados aportan pruebas de que los métodos actuales no necesariamente son indicadores de verdadera remisión inflamatoria y podrían explicar la progresión del daño estructural descrita en pacientes en remisión clínica. La detección directa de sinovitis por RM o US en pacientes con AR controlada puede proporcionar una información adicional muy valiosa para la toma de decisiones terapéuticas, como aumento o cambio del tratamiento si persiste actividad inflamatoria o reducción o retirada de éste si se observa una remisión verdadera.

Valor pronóstico de las técnicas de imagen

En primer lugar, puede deducirse un valor pronóstico indirecto de la US por la alta correlación con la RM demostrada, cuyos hallazgos patológicos (sinovitis, edema óseo y erosione óseas) sí

Tabla 1

Sinovitis y señal de *power* Doppler en pacientes sin articulaciones dolorosas ni tumefactas en la exploración de 28 articulaciones

Visitas (meses)	Porcentaje de pacientes con sinovitis en escala de grises (%)	Media \pm DE (rango) de articulaciones con sinovitis en escala de grises	Porcentaje de pacientes con señal de <i>power</i> Doppler (%)	Media \pm DE (rango) de articulaciones con señal de <i>power</i> Doppler
3	70	4,1 \pm 4,9 (0-14)	40	1,7 \pm 2,9 (0-8)
6	69,2	4,5 \pm 5 (0-14)	61,5	1,8 \pm 2,5 (0-9)
12	63,6	2,9 \pm 3,6 (0-13)	50	1,3 \pm 1,9 (0-7)

DE: desviación estándar.

Tabla 2

Relación entre los pacientes en remisión de la artritis reumatoide según el criterio DAS28 y según los DAS28 ecográficos de sinovitis y señal de PD, modificados mediante la sustitución del número de articulaciones tumefactas por el número de articulaciones con sinovitis en escala de grises ($DAS28USS$) y el número de articulaciones con señal de PD ($DAS28USD$), en las visitas de seguimiento

Visitas (meses)	Porcentaje de pacientes con $DAS28 < 2,6$ y $DAS28USS > 2,6$ (%)	Porcentaje de pacientes con $DAS28 > 2,6$ y $DAS28USS < 2,6$ (%)	Porcentaje de pacientes con $DAS28 < 2,6$ y $DAS28USD > 2,6$ (%)	Porcentaje de pacientes con $DAS28 > 2,6$ y $DAS28USD < 2,6$ (%)
3	47,6	2,2	19	2,9
6	52	1,5	28	2,2
12	33,3	1,6	25	2,5

D: señal de Doppler; DAS: *disease activity score*; NAT: número de articulaciones tumefactas; S: sinovitis; US: ultrasonográfico.

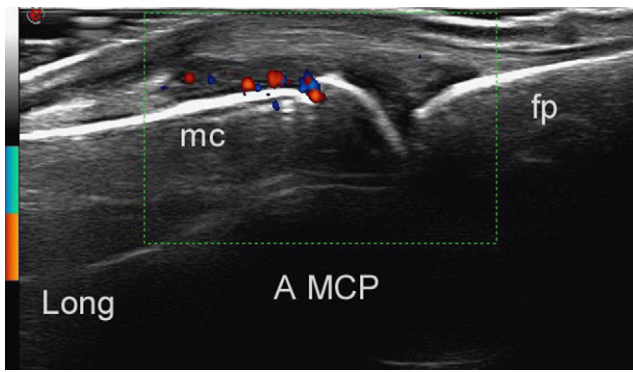


Figura 1. Imagen ecográfica de sinovitis con marcada vascularización sinovial (en color) detectada por *power Doppler* en una articulación metacarpofalángica sin sinovitis clínica. A: articulación; fp: falange proximal; Long: longitudinal; mc: metacarpiano; MCP: metacarpofalanga.

ha demostrado valor predictivo respecto al desenlace articular en estudios a largo plazo¹. Además, ya hay pruebas preliminares sobre el valor predictivo de la presencia mantenida de sinovitis con señal de Doppler respecto a la progresión global del daño estructural en la AR^{21,22}.

El seguimiento prospectivo, clínico, ecográfico con Doppler y radiológico de 42 pacientes con AR temprana (menor de 1 año de evolución), que iniciaban tratamiento con FAME, mostró que la presencia e intensidad acumulada de sinovitis con señal de PD en 28 articulaciones tenía una correlación significativa mayor con la progresión del daño articular radiológico que los parámetros clínicos, analíticos y funcionales, incluido el DAS28²⁰.

En un estudio posterior, Naredo et al²² evaluaron de forma prospectiva a 367 pacientes con AR activa que iniciaban tratamiento con fármacos anti-TNF en 25 centros españoles, mediante seguimiento clínico, ecográfico con Doppler y radiológico durante un año. El recuento acumulado de articulaciones con señal de PD en 28 articulaciones, el factor reumatoide y los marcadores de laboratorio de inflamación fueron predictores de progresión del daño estructural radiológico al año.

Evaluación por técnicas de imagen del daño estructural articular en la artritis reumatoide

Otro aspecto sobre el concepto de remisión completa es que ésta requiere la ausencia de progresión de daño estructural radiológico.

La RM y la US han demostrado de forma considerable una sensibilidad mayor que la radiología convencional en la detección de erosiones óseas en articulaciones diana de daño estructural de la AR^{28,29}. Además, la US identifica una progresión mayor de erosiones que la radiología simple en estudios longitudinales en esta enfermedad³⁰. Estos datos plantean la posible aplicación de la RM y la US en la valoración de daño estructural articular, en lugar de la radiología convencional.

Conclusión

Técnicas de imagen como la RM y la US aportan una detección sensible de inflamación articular que supone un valoración más fidedigna de remisión de la AR. Los datos de la bibliografía apoyan el uso de la RM y la US para mejorar la evaluación de actividad inflamatoria en la AR y acercarse más a la constancia de verdadera remisión con la finalidad de tomar decisiones terapéuticas adecuadas. Las ventajas de la US sobre la RM respecto a su accesibilidad por el reumatólogo la convierten en técnica idónea y

factible para incorporarse a la evaluación de la AR en la práctica clínica y al ensayo clínico.

Aunque hay datos sobre el valor pronóstico de la inflamación articular persistente, son necesarios más estudios que confirmen la repercusión a largo plazo de la sinovitis subclínica detectada por RM y/o US en el daño estructural y funcional articular.

Bibliografía

- Conaghan PG, O'Connor P, McGonagle D, Astin P, Wakefield RJ, Gibbon WW, et al. Elucidation of the relationship between synovitis and bone damage. A randomized magnetic resonance imaging study of individual joints in patients with early rheumatoid arthritis. *Arthritis Rheum.* 2003;48:66-71.
- Grigor C, Capell H, Stirling A, McMahon AD, Lock P, Vallance R, et al. Effect of a treatment strategy of tight control for rheumatoid arthritis (the TICORA study): a single-blind randomised controlled trial. *Lancet.* 2004;364:263-9.
- Furst DE, Breedveld FC, Kalden JR, Smolen JS, Burmester GR, Emery P, et al. Updated consensus statement on biological agents for the treatment of rheumatic diseases, 2006. *Ann Rheum Dis.* 2006;65(Suppl III):iii2-iii15.
- Van der Heijde DM, Van't Hof MA, Van Riel PL, Van de Putte LB. Development of a disease activity score based on judgment in clinical practice by rheumatologists. *J Rheumatol.* 1993;20:579-81.
- Prevo ML, Van't Hof MA, Kupper HH, Van Leeuwen MA, Van de Putte LB, Van Riel P. Modified disease activity scores that include twenty-eight-joint counts: development and validation in a prospective longitudinal study of patients with rheumatoid arthritis. *Arthritis Rheum.* 1995;36:729-40.
- Prevo ML, Van Gestel AM, Van't Hof MA, Van Rijswijk MH, Van de Putte LB, Van Riel P. Remission in a prospective study of patients with rheumatoid arthritis: American Rheumatism Association preliminary remission criteria in relation to the disease activity score. *Br J Rheumatol.* 1996;35:1101-5.
- Leeb BF, Aindel I, Sautner J, Bogdan M, Maktari A, Nothnagl T, et al. Disease activity measurement of rheumatoid arthritis: comparison of the Simplified Disease Activity Index (SDAI) and the Disease Activity Score Including 28 joints (DAS28) in daily routine. *Arthritis Rheum.* 2005;53:56-60.
- Molenaar ET, Voskuyl AE, Dinant HJ, Bezemer PD, Boers M, Dijkman BA. Progression of radiologic damage in patients with rheumatoid arthritis in clinical remission. *Arthritis Rheum.* 2004;50:36-42.
- Kraan MC, Versendaal H, Jonker M, Bresnihan B, Post WJ, T'Hart BA, et al. Asymptomatic synovitis preceded clinically manifest arthritis. *Arthritis Rheum.* 1998;41:1481-8.
- Ostergaard M, Stoltenberg M, Lovgreen-Nielsen P, Volck B, Jensen CH, Lorenzen I. Magnetic resonance imaging-determined synovial membrane and joint effusion volumes in rheumatoid arthritis and osteoarthritis: comparison with the macroscopic and microscopic appearance of the synovium. *Arthritis Rheum.* 1997;40:1856-67.
- Ostendorf B, Peters R, Dann P, Becker A, Scherer A, Wedekind F, et al. Magnetic resonance imaging and miniarthroscopy of metacarpophalangeal joints. *Arthritis Rheum.* 2001;44:2492-502.
- Backhaus M, Kamradt T, Sandrock D, Loreck D, Fritz J, Wolf KJ, et al. Arthritis of the finger joints: a comprehensive approach comparing conventional radiography, scintigraphy, ultrasound, and contrast-enhanced magnetic resonance imaging. *Arthritis Rheum.* 1999;42:1232-45.
- Karim Z, Wakefield RJ, Quinn M, Conaghan PG, Brown AK, Veale DJ, et al. Validation and reproducibility of ultrasonography in the detection of synovitis in the knee. *Arthritis Rheum.* 2004;50:387-94.
- Szkudlarek M, Court-Payen M, Strandberg C, Klarlund M, Klausen T, Ostergaard M. Power Doppler ultrasonography for assessment of synovitis in the metacarpophalangeal joints of patients with rheumatoid arthritis: a comparison with dynamic magnetic resonance imaging. *Arthritis Rheum.* 2001;44:2018-23.
- Walther M, Harms H, Krenn V, Radke S, Faehndrich TP, Gohlke F. Correlation of power Doppler sonography with vascularity of the synovial tissue of the knee joint in patients with osteoarthritis and rheumatoid arthritis. *Arthritis Rheum.* 2001;44:331-8.
- Conaghan P, Edmonds J, Emery P, Genant H, Gibbon W, Klarlund M, et al. Magnetic resonance imaging in rheumatoid arthritis: summary of OMERACT activities, current status, and plans. *J Rheumatol.* 2001;28:1158-62.
- Kane D, Balint PV, Sturrock RD. Ultrasonography is superior to clinical examination in the detection and localization of knee joint effusion in rheumatoid arthritis. *J Rheumatol.* 2003;30:966-71.
- Wakefield RJ, Green MJ, Marzo-Ortega H, Conaghan PG, Gibbon WW, McGonagle D, et al. Should oligoarthritis be reclassified? Ultrasound reveals a high prevalence of subclinical disease. *Ann Rheum Dis.* 2004;63:382-5.
- Filippucci E, Iagnocco A, Salaffi F, Ceriani A, Valesini G, Grassi W. Power Doppler sonography monitoring of synovial perfusion at the wrist joints in patients with rheumatoid arthritis treated with adalimumab. *Ann Rheum Dis.* 2006;65:1433-7.
- Naredo E, Collado P, Cruz A, Palop MJ, Cabero F, Richi P, et al. Longitudinal power Doppler ultrasonographic assessment of joint inflammatory activity in early rheumatoid arthritis: predictive value in disease activity and radiologic progression. *Arthritis Rheum.* 2007;57:116-24.

21. Iagnocco A, Filippucci E, Perella C, Ceccarelli F, Cassara E, Alessandri C, et al. Clinical and ultrasonographic monitoring of response to adalimumab treatment in rheumatoid arthritis. *J Rheumatol.* 2008;35:35–40.
22. Naredo E, Möller I, Cruz A, Carmona L, Garrido J. Power Doppler ultrasonographic monitoring of response to anti-tumor necrosis factor therapy in patients with rheumatoid arthritis. *Arthritis Rheum.* 2008;58:2248–56.
23. Brown AK, Quinn MA, Karim Z, Conaghan PG, Peterfy CG, Hensor E, et al. Presence of significant synovitis in rheumatoid arthritis patients with disease-modifying antirheumatic drug-induced clinical remission. *Arthritis Rheum.* 2006;54:3761–73.
24. Wakefield RJ, Freeston JE, Hensor EMA, Bryer D, Quinn MA, Emey P. Delay in imaging versus clinical response: a rationale for prolonged treatment with anti-tumor necrosis factor medication in early rheumatoid arthritis. *Arthritis Rheum.* 2007;57:1654–7.
25. Rees JD, Pilcher J, Heron C, Kiely PDW. A comparison of clinical vs ultrasound determined synovitis in rheumatoid arthritis utilizing gray-scale, power Doppler and the intravenous microbubble contrast agent Sono-vue. *Rheumatology.* 2007;46:454–9.
26. Martínez-Martínez MU, Cuevas-Orta E, Reyes-Vaca G, Baranda L, González-Amaro R, Abud-Mendoza C. Magnetic resonance imaging in patients with rheumatoid arthritis with complete remission treated with disease-modifying antirheumatic drugs or anti-tumor necrosis factor α agents. *Ann Rheum Dis.* 2007;66:134–5.
27. Balsa A, De Miguel E, Peiteado D, Cobo T, Steiner M, Cabezón A, et al. Ultrasonography in the assessment of remission in rheumatoid arthritis. *Ann Rheum Dis.* 2008;67(Suppl II):161.
28. McQueen FM, Stewart N, Crabbe J, Robinson E, Yeoman S, Tan PLJ, et al. Magnetic resonance imaging of the wrist in early rheumatoid arthritis reveals a high prevalence of erosions at 4 months after symptom onset. *Ann Rheum Dis.* 1998;57:350–6.
29. Wakefield RJ, Gibbon WW, Conaghan PG, O'Connor P, McGonagle D, Pease C, et al. The value of sonography in the detection of bone erosions in patients with rheumatoid arthritis. *Arthritis Rheum.* 2001;43:2762–70.
30. Scheel AK, Harmann KGA, Ohrndorf S, Werner C, Schirmer C, Detert J, et al. Prospective long term follow-up imaging study comparing radiography, ultrasonography and magnetic resonance imaging in rheumatoid arthritis finger joints. *Ann Rheum Dis.* 2006;65:595–600.