

Reumatología clínica en imágenes

Condritis bilateral de pabellón auricular

Bilateral chondritis of the ears

Rosa M. Sanz Vila *, Rosa I. Benítez Bermejo y Cristina Campos Fernández

Servicio de Medicina Interna, Hospital General Universitario, Valencia, España

INFORMACIÓN DEL ARTÍCULO

On-line el 4 de julio de 2009

Caso clínico

Varón de 68 años que ingresa en medicina interna por síndrome constitucional (pérdida de 10 kg de peso) de 6 meses de evolución. Acompañado de sudoración nocturna sin fiebre y máculas en piernas y brazos, dolorosas, que se mantienen varios días y desaparecen dejando hiperpigmentación residual. Estreñimiento de un mes de evolución. No contacto con animales, viajes ni procesos infecciosos recientes.

Presentaba buen estado general, febrícula, sin adenopatías palpables en territorios periféricos. Auscultación cardíaca y pulmonar normal. Abdomen anodino. Máculas residuales hiperpigmentadas en extremidades. En la analítica completa destaca una VSG de 120 mm/h, PCR de 14,90 mg/dl y Hb de 9,6 g/dl con VCM de 90,9. Marcadores tumorales (CEA, CA 15,3, CA 19,9, PSA AFP, B2 microglobulina), hormonas tiroideas, factor reumatoide y

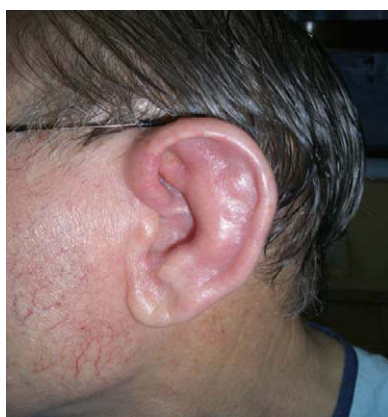

Figura 1. Pabellón auricular aumentado de tamaño, eritematoso y doloroso. Apareciendo en primer lugar el izquierdo y posteriormente el derecho.

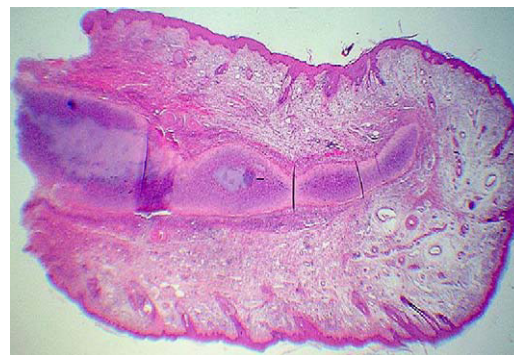


Figura 2. Imagen del corte transversal de la biopsia del cartílago auricular.

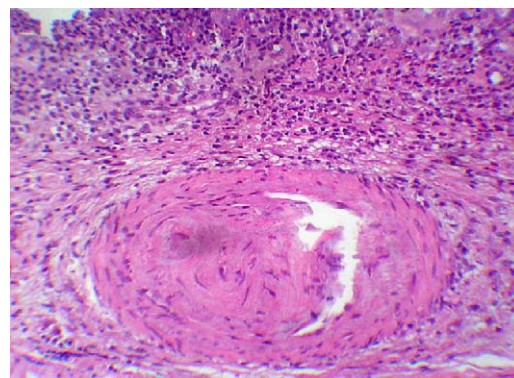


Figura 3. Detalle de la biopsia de cartílago auricular: pérdida de la tinción basofílica de la matriz cartilaginosa, con infiltrado de polimorfonucleares y monocitos alrededor del tejido vascular. Algún condrocito con necrosis central sustituido por tejido fibroso.

* Autor para correspondencia.

Correo electrónico: rousanna79@yahoo.es (R.M. Sanz Vila).

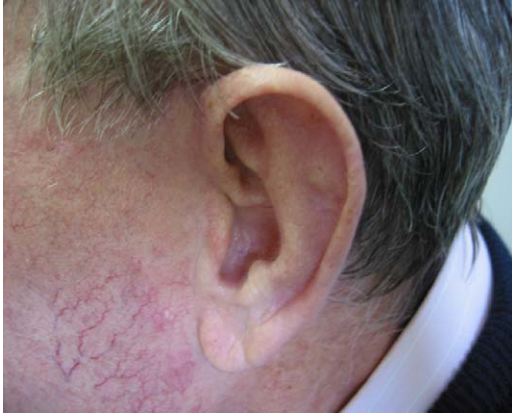

Figura 4. Imagen del pabellón auricular tomada en la primera revisión en consultas de Reumatología, tras 20 días de tratamiento corticoideo.

autoanticuerpos (ANA, ENA y ANCA)¹ negativos. Serologías (VHB, VHC, Lyme, *Coxiella*, *Rickettsia*, CMV, toxoplasma y parvovirus) y Mantoux negativos. La TAC de extensión fue normal. Debido al estreñimiento se solicitó colonoscopia, realizándose polipectomía de un pólipo aislado. El aspirado de médula ósea mostró un patrón de anemia de proceso crónico. Durante todo el ingreso el paciente mantuvo febrícula vespertina sin semiología infecciosa con hemocultivos seriados negativos. Lo más llamativo fue la aparición de eritema, dolor y tumefacción de ambos pabellones auriculares (fig. 1). Con la sospecha de policondritis se realiza biopsia auricular, llegando al diagnóstico (fig. 2 y 3)².

Diagnóstico

Condritis bilateral de pabellón auricular.

Evolución

Se inicia tratamiento con corticoides a 60 mg/24 h mejorando clínica y analíticamente (VSG de 53, PCR de 1,42, Hb de 10,5).

Discusión

La policondritis recidivante es una enfermedad rara, de origen probablemente autoinmune, que afecta a los tejidos cartilagosos, como pabellones auriculares^{3,4}, nariz estructuras laringotraqueales y articulares. La evolución se caracteriza por la inflamación recurrente y progresiva del tejido cartilaginoso que eventualmente produce la destrucción de las estructuras afectadas^{1,2,4,5,6,7} (fig. 3). Otras estructuras ricas en proteoglicanos pueden afectarse. En pacientes con afectación nasal, auricular o articular el tratamiento de elección son los corticoides, con respuesta en la mayoría en una o 2 semanas (fig. 4). Si hay compromiso ocular, laringotraqueal, bronquial, cardiovascular, neurológico o renal se recomienda la combinación de corticoides con agentes inmunosupresores o inmunomoduladores (ciclosporina, azatioprina, metotrexato y anti-TNF)^{8-10,6}.

Bibliografía

- Papo T, Piette JC, Le Thi Huong D, Godeau P, Meyer O, Kahn MF, et al. Antineutrophil cytoplasmic antibodies in polychondritis. *Ann Rheum Dis*. 1993;52:384-5.
- Meza-Junco J, Remes-Troche JM, Montaña-Loza A. Policondritis recidivante. Presentación de 5 casos y revisión de la literatura. *Rev Mex Reumatol*. 2001;16:309-14.
- Kent PD, Michet Jr CJ, Lutthra HS. Relapsing polychondritis. *Curr Opin Rheumatol*. 2004;16:56-61.
- Jacksh-Wartenhorst F. Polychondropatia. *Wien Arch Inn Med*. 1923;6:93-100.
- McAdam LP. Relapsing polychondritis: Prospective study of 23 patients and a review of the literature. *Medicine*. 1976;55:193-215.
- Michet Jr CJ, McKenna CH, Luthra HS, O'Fallon WM. Relapsing polychondritis: Survival and predictive role of early disease manifestations. *Ann Intern Med*. 1986;104:74-8.
- Eng J, Sabanathan S. Airway complications in relapsing polychondritis. *Ann Thorac Surg*. 1991;51:686-92.
- Richez C, Dumoulin C, Coutouly X, Schaevebeke T. Successful treatment of relapsing polychondritis with infliximab. *Clin Exp Rheumatol*. 2004;22:629-31.
- Carter JD. Treatment of polychondritis with a TNF antagonist. *J Rheumatol*. 2005;32:1413.
- Vounotrypidis P, Sakellariou GT, Zisopoulos D, Berberidis C. Refractory relapsing polychondritis: Rapid and sustained response in the treatment with an IL-1 receptor antagonist (anakinra). *Rheumatology (Oxford)*. 2006;45:491-2.