



Formación médica continuada

Valoración por imagen de la artritis reumatoide precoz [☆]

José Antonio Narváez García

Servicio de Radiodiagnóstico, Hospital Universitari de Bellvitge, L'Hospitalet de Llobregat, Barcelona, España

INFORMACIÓN DEL ARTÍCULO

Historia del artículo:

Recibido el 10 de marzo de 2008

Aceptado el 12 de marzo de 2008

On-line el 31 de julio de 2009

Palabras clave:

Resonancia magnética

Sinovitis

Diagnóstico precoz

Erosión articular

RESUMEN

Las radiografías continúan siendo la técnica más utilizada para evaluar el daño articular en la artritis reumatoide precoz. Sin embargo, su baja sensibilidad en la detección de erosiones y la imposibilidad de identificar la sinovitis ha propiciado la introducción de otras modalidades de diagnóstico por imagen, como la ecografía y la resonancia magnética (RM), que permiten la identificación directa de la inflamación sinovial y de las erosiones. La RM tiene la ventaja de permitir el diagnóstico del edema óseo, que se considera como un marcador precoz de inflamación activa y un precursor de la aparición de nuevas erosiones.

© 2008 Elsevier España, S.L. Todos los derechos reservados.

Evaluation through imaging of early rheumatoid arthritis

ABSTRACT

Radiography is the most widely utilized imaging modality for measuring joint damage in early rheumatoid arthritis. Conventional radiography is, however, insensitive for showing bone erosions and is totally unsuitable for assessing synovial inflammation. The recognition of these limitations has led to intense interest in ultrasonography and magnetic resonance imaging for assessing synovitis and bone erosions. Magnetic resonance imaging allows detection of bone marrow edema, which is considered to be a very early marker of inflammation as well as a "forerunner" of erosions.

© 2008 Elsevier España, S.L. All rights reserved.

Keywords:

Magnetic resonance

Sinovitis

Early diagnosis

Joint erosion

Introducción

Las técnicas de imagen juegan un papel creciente en el diagnóstico en la fase inicial de la enfermedad, denominada artritis reumatoide (AR) de inicio o de reciente comienzo, con una duración de los síntomas inferior a 6 o 12 meses, según los distintos autores.

Las técnicas de diagnóstico por imagen que revisaremos en este artículo son las radiografías, la ecografía, la tomografía computarizada (TC) y la resonancia magnética (RM). Mientras que las radiografías sólo son capaces de detectar los cambios destructivos articulares producidos por el proceso inflamatorio, tanto la ecografía como la RM permiten identificar no sólo los cambios destructivos, sino también los fenómenos inflamatorios desde fases precoces de la enfermedad. Se prestará un énfasis especial a las ventajas y desventajas de la RM en comparación con

el resto de las técnicas, proporcionando unas guías sobre sus posibles indicaciones en enfermos con AR precoz.

Radiografías

Las radiografías constituyen la técnica de referencia en la práctica clínica diaria para evaluar el daño articular provocado por la enfermedad. La detección de erosiones en las radiografías representa uno de los criterios de clasificación del American College of Rheumatology (ACR)¹ utilizados en el diagnóstico. Sin embargo, el porcentaje de casos con AR precoz en el que se identifican erosiones en las radiografías oscila entre el 8 y el 40%, según las distintas series²⁻⁶. Por otra parte, sólo permite de forma indirecta e insuficiente, mediante la detección de tumefacción de partes blandas periarticulares, valorar la afectación inflamatoria articular. Su carácter de imagen proyeccional, en la que una estructura tridimensional queda representada en dos dimensiones con la consiguiente superposición de estructuras, y el uso de radiación ionizante son otras desventajas bien conocidas de las radiografías.

[☆] Nota: Sección acreditada por el SEAFORMEC con 11,9 créditos. Consultar preguntas de cada artículo en: URL: <http://reumatologiaclinica.org>
Correo electrónico: jnarvaez@csub.scs.es

Pese a sus desventajas, especialmente su baja sensibilidad en la detección precoz del daño articular, las radiografías representan una técnica útil por su bajo coste, fácil disponibilidad y reproducibilidad.

Ecografías

La ecografía permite detectar de forma directa la inflamación de la sinovial y las erosiones óseas. El empleo del Doppler color y del Doppler energía detecta el aumento de la vascularización de la sinovitis, lo que facilita la diferenciación con el derrame articular, y también de las erosiones, permitiendo la diferenciación con geodas y quistes sinoviales subcondrales. Se ha descrito una alta concordancia entre la ecografía Doppler y la RM con contraste endovenoso en la detección de sinovitis en la muñeca y articulaciones de los dedos de la mano⁷ (fig. 1).

La ecografía ha demostrado una mayor sensibilidad que las radiografías en la detección de erosiones en las articulaciones de los dedos de la mano y en las articulaciones metatarso-falángicas^{8,9}. Cuando se compara la ecografía con la RM en la detección de erosiones, la sensibilidad es muy similar en localizaciones accesibles como la 2.^a y 5.^a metacarpo-falángicas o metatarso-falángicas, o las interfalángicas, algo peor en la 3.^a y 4.^a metacarpo-falángicas o metatarso-falángicas que sólo son abordables por vías dorsal y palmar pero no lateral, y mucho peor que la RM en áreas anatómicas complejas como la muñeca^{7,9}.

Las desventajas de la ecografía son su carácter explorador-dependiente, los problemas que plantea la reproducibilidad de los resultados y las limitaciones técnicas de la prueba en la evaluación de articulaciones profundas.

Tomografía computarizada

La introducción de la tecnología multidetectores en la TC ha supuesto un gran avance en el estudio de la patología osteoarticular, al permitir obtener cortes muy finos, de grosor inferior a 1 mm, y reconstrucciones en cualquier plano del espacio con la misma calidad que los cortes inicialmente obtenidos.

Existe poca experiencia en la evaluación con TC de pacientes con AR precoz, y la sensibilidad a los cambios en las partes blandas de esta prueba es menor que la de la ecografía y la RM. Sin embargo, su carácter multiplanar y la calidad de la imagen ósea permite detectar con una gran sensibilidad las erosiones óseas. De hecho, se han publicado 2 series, una en la que se comparaban las radiografías, ecografía y RM en la detección de erosiones empleando la TC multidetectores como técnica de referencia¹⁰, y una segunda en la que se demostraba una alta concordancia entre el volumen de erosiones óseas detectado mediante RM y TC multidetectores¹¹.

Resonancia magnética

El papel creciente de la RM en el diagnóstico precoz es debido a su capacidad de detectar y caracterizar la afectación de la membrana sinovial, así como de identificar las erosiones y los cambios de edema óseo subcondral.

Diagnóstico de sinovitis por resonancia magnética

El diagnóstico de sinovitis mediante RM se basa en tres criterios¹².

- el aumento del tamaño de la sinovial,
- el aumento del contenido hídrico de la sinovial, y

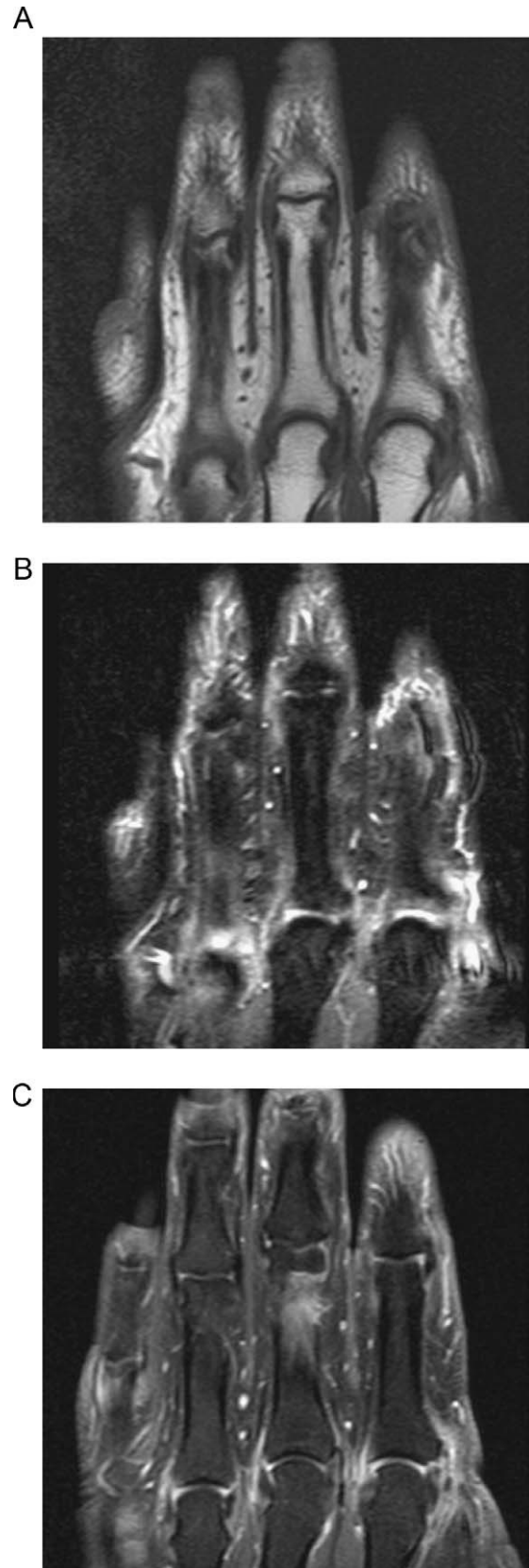


Figura 1. A) Cortes coronales de RM en secuencias T, B) Short Tau inversion recovery (STIR). C) T1 con supresión grasa y tras la administración de contraste endovenoso demuestran cambios de sinovitis en las articulaciones metacarpo-falángicas, con señal baja en T1, alta en STIR e intenso realce tras la administración de contraste.

c) el aumento de la señal de la sinovial tras administrar contraste endovenoso.

Dado el pequeño tamaño de la membrana sinovial normal, la RM no puede identificarla correctamente en individuos sanos. Por el contrario, el aumento del tamaño de la sinovial que se produce en la sinovitis de la AR se puede identificar fácilmente en las secuencias T1, con o sin la administración de contraste endovenoso, y en menor medida en las secuencias T2.

El aumento del contenido en agua de la sinovial inflamada se identifica en las secuencias T2, en las que la sinovitis tiene una señal alta. Sin embargo, la sinovitis aguda y el derrame articular presentan un aspecto similar en RM, con señal baja en secuencias T1 y alta en secuencias T2. Aunque el derrame tiende a presentar una señal más homogénea, más baja en las secuencias T1, y más alta en las secuencias T2, que la sinovitis, la diferenciación de ambas requiere, en la mayoría de las ocasiones, la administración endovenosa de material de contraste^{13,14}.

En comparación con la membrana sinovial normal, la sinovial inflamada de la AR presenta un aumento del número de capilares, de la perfusión y de la permeabilidad capilar¹², por lo que al administrar contraste por vía endovenosa, éste difunde a la sinovial de forma rápida e intensa, provocando el aumento de la señal sinovial. La evaluación de la captación de contraste se realiza en las secuencias T1, en las que la grasa tiene una señal alta, por lo que es útil emplear secuencias con supresión de la grasa, que al anular la señal de ésta, permiten identificar mejor las zonas de sinovial hipercaptante.

El realce intenso de la sinovitis tras la administración de contraste endovenoso permite diferenciarla del derrame articular, que no muestra realce significativo durante un período de entre 5 y 15 min desde su inyección.

La sinovitis crónica presenta cambios fibróticos que se reflejan en una reducción de su señal en las secuencias T2 y en una reducción de su captación de contraste^{14,15}.

La RM ha demostrado ser más sensible que la exploración física en la detección de sinovitis, incluso en las pequeñas articulaciones de manos y pies, y también puede detectar sinovitis activa en pacientes sin ninguna alteración analítica¹⁶, lo que permitiría establecer el diagnóstico de artritis en aquellas situaciones de presentación clínica atípica o no concluyente.

Edema de la médula ósea o edema óseo

La RM es muy sensible en la detección de edema de la médula ósea o edema óseo, un hallazgo relativamente inespecífico que también puede observarse en procesos tumorales, infecciosos, traumáticos e isquémicos, pero que es característico de la afectación articular de la AR, no sólo en su fase precoz. Por una parte, se considera un marcador precoz de inflamación, dada la correlación entre su detección por RM y el aumento de los reactantes de fase aguda y los valores de las escalas clínicas de evaluación de la actividad de la enfermedad^{6,16-18}. Lee et al demostraron una reducción del edema óseo en pacientes con AR en remisión clínica, lo que sugiere su vínculo con la actividad de la enfermedad¹⁹.

Por otra parte, en la AR, el edema óseo se correlaciona estrechamente con la presencia de sinovitis, y se considera un precursor de la aparición de erosiones en el seguimiento evolutivo^{6,16,20-22}, por lo que puede utilizarse como elemento pronóstico de destrucción articular. En algunas series, se ha demostrado que el edema óseo es raro en ausencia de sinovitis en pacientes con artritis reumatoide precoz^{6,16-22}. El edema óseo puede darse aislado o asociado a las erosiones y la mayoría de los autores considera que mientras el edema óseo representaría un

estadio potencialmente reversible de inflamación ósea, de osteítis^{23,24}, las erosiones conllevan un daño estructural permanente, con escasa capacidad de regeneración. En este sentido, un reciente estudio preliminar correlaciona la detección de cambios de edema óseo en RM y datos histológicos de piezas quirúrgicas de resección de articulaciones metacarpo-falángicas o interfalángicas de pacientes con AR, demostrando que el edema óseo es causado por un infiltrado inflamatorio en la médula ósea²⁵.

El edema de la médula ósea se diferencia correctamente de las erosiones de la AR, sobre la base de sus características morfológicas y el comportamiento de señal: bordes mal delimitados, disminución difusa de la señal en secuencias T1 que aumenta en las secuencias T2 y realce tras la administración de contraste^{20,21,23,26}.

Erosiones

La RM es más sensible que las radiografías, y tiene una sensibilidad similar o claramente mayor que la ecografía, según las articulaciones estudiadas, en el diagnóstico de las erosiones. En series de pacientes con AR de inicio, la RM demuestra erosiones en porcentajes que alcanzan más del 70%.

La detección de erosiones en casos de artritis reumatoide de inicio, mediante radiografías y/o RM, tiene valor predictivo sobre la aparición de nuevas erosiones en radiografías en el seguimiento²⁷. Por otra parte, McQueen et al demostraron que el 82% de los casos de AR de inicio sin erosiones en el estudio de RM basal, no presentaba erosiones en las radiografías a los 2 años de seguimiento, lo que permitiría la identificación de las formas no progresivas, con escasa actividad destructiva⁶.

Las erosiones se definen en RM como defectos óseos de localización yuxtaarticular, que deben visualizarse en 2 planos diferentes, con una interrupción de la cortical identificada en al menos 1 plano²⁶. Las erosiones tienen la misma señal y captación de contraste que la sinovitis²⁶. Para evitar sobreestimar el daño articular, es esencial ser estricto en el empleo de esta definición.

Escalas de puntuación de las lesiones articulares detectadas por resonancia magnética

Aunque existen métodos cualitativos, cuantitativos y semicuantitativos de valoración de las lesiones articulares detectadas por RM en la AR, el método más extendido es el llamado RAMRIS (Rheumatoid Arthritis-Magnetic Resonance Imaging Score) desarrollado por un grupo de trabajo interdisciplinario de la OMERACT (International Consensus Conference on Outcome Measures in Rheumatology)²⁶.

Indicaciones clínicas

Las situaciones clínicas en las que la RM podría estar indicada²⁸ son las siguientes: 1) sospecha clínica de artritis con exploración física y/o analítica no definitivas; 2) artritis precoz, con una duración inferior a 6 o 12 meses, no clasificada, para ayudar en el diagnóstico diferencial, y 3) AR de reciente inicio, especialmente sin erosiones en las radiografías, para establecer el pronóstico y el grado basal de destrucción ósea. En nuestra experiencia, en pacientes con sospecha clínica de AR precoz seronegativos y sin erosiones en las radiografías, la RM tiene en el diagnóstico una especificidad de un 78% y una sensibilidad de un 100%, mientras que los anticuerpos antipeptido cíclico citrulinado tienen una especificidad de un 100% y una sensibilidad de un 23%²⁹.

Bibliografía

- Arnett FC, Edworthy SM, Bloch DA, McShane DJ, Fries JF, Cooper NS, et al. The American Rheumatism Association 1987 revised criteria for the classification of rheumatoid arthritis. *Arthritis Rheum.* 1988;31:315–24.
- Nissila M, Isomaki H, Kaarela K, Kiviniemi P, Martio J, Sarna S. Prognosis of inflammatory joint diseases. A three-year follow-up study. *Scand J Rheumatol.* 1983;12:33–8.
- Möttönen TT. Prediction of erosiveness and rate of development of new erosions in early rheumatoid arthritis. *Ann Rheum Dis.* 1988;47:648–53.
- Van der Heijde DM, Van Leeuwen MA, Van Riel PL, Koster AM, Van't Hof MA, Van Rijswijk MH, et al. Biannual radiographic assessments of hands and feet in a three-year prospective follow up of patients with early rheumatoid arthritis. *Arthritis Rheum.* 1992;35:26–34.
- Van der Heijde DM. Joint erosions and patients with early rheumatoid arthritis. *Br J Rheumatol.* 1995;34:74–8.
- McQueen FM, Stewart N, Crabbe J, Robinson E, Yeoman S, Tan PL, et al. Magnetic resonance imaging of the wrist in early rheumatoid arthritis reveals a high prevalence of erosions at four months after symptom onset. *Ann Rheum Dis.* 1998;57:350–6.
- Szkudlarek M, Narvestad E, Klarlund M, Court-Payen, Thomsen HS, Ostergaard M. Ultrasonography of the metatarsophalangeal joints in rheumatoid arthritis: Comparison with magnetic resonance imaging, conventional radiography, and clinical examination. *Arthritis Rheum.* 2004;50:2103–12.
- Backhaus M, Kamradt T, Sandrock D, Loreck D, Fritz J, Wolf KJ, et al. Arthritis of the finger joints: A comprehensive approach comparing conventional radiography, scintigraphy, ultrasound, and contrast-enhanced magnetic resonance imaging. *Arthritis Rheum.* 1999;42:1232–45.
- Wakefield RJ, Gibbon WW, Conaghan PG, O'Connor P, McGonagle D, Pease C, et al. The value of sonography in the detection of bone erosions in patients with rheumatoid arthritis: A comparison with conventional radiography. *Arthritis Rheum.* 2000;43:2762–70.
- Dohn UM, Ejbjerg BJ, Court-Payen, Hasselquist M, Narvestad E, Szkudlarek M, et al. Are bone erosions detected by magnetic resonance imaging and ultrasonography true erosions? A comparison with computed tomography in rheumatoid arthritis metacarpophalangeal joints. *Arthritis Res Ther.* 2006;8:R110.
- Dohn UM, Ejbjerg BJ, Hasselquist M, Narvestad E, Court-Payen, Szkudlarek M, et al. Rheumatoid arthritis bone erosion volumes on CT and MRI: Reliability and correlations with erosion scores on CT, MRI and radiography. *Ann Rheum Dis.* 2007;66:1388–92.
- Ostergaard M, Ejbjerg B. Magnetic resonance imaging of the synovium in rheumatoid arthritis. *Semin Musculoskelet Radiol.* 2004;8:287–99.
- Peterfy CG. Magnetic resonance imaging in rheumatoid arthritis: Current status and future directions. *J Rheumatol.* 2001;28:1134–42.
- Narváez JA, Narváez J, Roca Y, Aguilera C. MR imaging assessment of clinical problems in rheumatoid arthritis. *Eur Radiol.* 2002;12:1819–28.
- Narváez JA, Narváez J, Ortega R, De Lama E, Roca Y, Vidal N. Hypointense synovial lesions on T2-weighted images: Differential diagnosis with pathologic correlation. *AJR Am J Roentgenol.* 2003;181:761–9.
- McQueen FM, Stewart N, Crabbe J, Robinson E, Yeoman S, Tan PL, et al. Magnetic resonance imaging of the wrist in early rheumatoid arthritis reveals progression of erosions despite clinical improvement. *Ann Rheum Dis.* 1999;58:156–63.
- Ostendorf B, Scherer A, Modder U, Schneider M. Diagnostic value of magnetic resonance imaging of the forefeet in early rheumatoid arthritis when findings on imaging of the metacarpophalangeal joints of the hands remain normal. *Arthritis Rheum.* 2004;50:2094–102.
- McGonagle D, Conaghan PG, O'Connor P, Gibbon W, Green M, Wakefield R, et al. The relationship between synovitis and bone changes in early untreated rheumatoid arthritis: A controlled magnetic resonance imaging study. *Arthritis Rheum.* 1999;42:1706–11.
- Lee J, Lee SK, Suh JS, Yoon M, Song JH, Lee CH. Magnetic resonance imaging of the wrist in defining remission of rheumatoid arthritis. *J Rheumatol.* 1997;24:1303–8.
- Conaghan PG, O'Connor P, McGonagle D, Astin P, Wakefield RJ, Gibbon WW, et al. Elucidation of the relationship between synovitis and bone damage: A randomized magnetic resonance imaging study of individual joints in patients with early rheumatoid arthritis. *Arthritis Rheum.* 2003;48:64–71.
- McQueen FM, Benton N, Perry D, Crabbe J, Robinson E, Yeoman S, et al. Bone edema scored on magnetic resonance imaging scans of the dominant carpus at presentation predicts radiographic joint damage of the hands and feet six years later in patients with rheumatoid arthritis. *Arthritis Rheum.* 2003;48:1814–27.
- Palosaari K, Vuotila J, Takalo R, Jartti A, Niemela RK, Karjalainen A, et al. Bone oedema predicts erosive progression on wrist MRI in early RA—a 2-yr observational MRI and NC scintigraphy study. *Rheumatology (Oxford).* 2006;45:1542–8.
- Peterfy CG. MRI of the wrist in early rheumatoid arthritis. *Ann Rheum Dis.* 2004;63:473–7.
- McQueen FM, Ostendorf B. What is MRI bone oedema in rheumatoid arthritis and why does it matter?. *Arthritis Res Ther.* 2006;8:222.
- Jimenez-Boj E, Nöbauer I, Kainberger F, Cetin E, Trattng S, Smolen J, et al. Bone marrow edema in MRI scans of patients with rheumatoid arthritis is caused by inflammatory infiltrates in the bone marrow. *Arthritis Rheum.* 2006;54.
- Ostergaard M, Peterfy C, Conaghan P, McQueen F, Bird P, Ejbjerg B, et al. OMERACT Rheumatoid Arthritis Magnetic Resonance Imaging Studies. Core set of MRI acquisitions, joint pathology definitions, and the OMERACT RA-MRI scoring system. *J Rheumatol.* 2003;30:1385–6.
- McQueen FM, Benton N, Crabbe J, Robinson E, Yeoman S, McLean L, et al. What is the fate of erosions in early rheumatoid arthritis? Tracking individual lesions using X-rays and magnetic resonance imaging over the first two years of disease. *Ann Rheum Dis.* 2001;60:859–68.
- Ostergaard M, Ejbjerg B, Szkudlarek M. Imaging in early rheumatoid arthritis: Roles of magnetic resonance imaging, ultrasonography, conventional radiography and computed tomography. *Best Pract Res Clin Rheumatol.* 2005;19:91–116.
- Narváez J, Sirvent E, Narváez J, Bas J, Gómez-Vaquero C, Reina D, et al. Usefulness of magnetic resonance imaging of the hand versus anticyclic citrullinated peptide antibody testing to confirm the diagnosis of clinically suspected early rheumatoid arthritis in the absence of rheumatoid factor and radiographic erosions. *Semin Arthritis Rheum.* 2008;38:101–9.