

Caso clínico

Respuesta a rituximab en un paciente con granulomatosis de Wegener refractaria a terapia convencional

Inmaculada Macías Fernández

Sección de Reumatología, Hospital Universitario Puerta del Mar, Cádiz, España

INFORMACIÓN DEL ARTÍCULO

Historia del artículo:

Recibido el 22 de diciembre de 2008

Aceptado el 3 de abril de 2009

On-line el 17 de octubre de 2009

Palabras clave:

Granulomatosis de Wegener

Refractario

Rituximab

Terapias biológicas

RESUMEN

Se presenta el caso de un paciente con granulomatosis de Wegener asociada a anticuerpos antiproteínasa 3 que tuvo mejoría inicial con dosis altas de glucocorticoides y ciclofosfamida, pero que posteriormente a una recaída no respondió a los mismos medicamentos, ni a metotrexate ni azatioprina. Por tal motivo, recibió tratamiento con rituximab en 4 dosis, además de glucocorticoides obteniendo mejoría del cuadro tanto clínica como radiográficamente.

© 2008 Elsevier España, S.L. Todos los derechos reservados.

Response to rituximab in a patient with Wegener's granulomatosis refractory to conventional therapies

ABSTRACT

Male with diagnosis of Wegener's granulomatosis associated to anti-proteinase 3 antibodies that improved initially to the treatment with high dose glucocorticoids and cyclophosphamide, but in a relapse he did not have good response to glucocorticoid treatment, cyclophosphamide, methotrexate nor azathioprine. The patient received treatment with rituximab in 4 doses with clinical and radiographic improvement.

© 2008 Elsevier España, S.L. All rights reserved.

Keywords:

Wegener's granulomatosis

Refractory

Rituximab

Biological therapies

Introducción

La granulomatosis de Wegener (GW) es una vasculitis sistémica granulomatosa que afecta principalmente al aparato respiratorio superior, al inferior y a los riñones. Tiene dos formas clínicas de presentación: generalizada y localizada¹. El uso de la ciclofosfamida ha revolucionado el tratamiento de las vasculitis tipo GW y se considera el fármaco de elección para el control de esta enfermedad, sin embargo, la toxicidad de la ciclofosfamida limita su uso durante períodos prolongados². La aparición de nuevos fármacos, incluida la terapia biológica, se ha convertido en una esperanza para los pacientes que no responden a la terapia convencional o que han desarrollado complicaciones por el tratamiento³.

Caso clínico

Varón de 35 años con antecedentes personales de intolerancia a cotrimoxazol; hipertensión arterial en tratamiento con enalapril; sinusopatía crónica y pólipos nasosinuales intervenidos en varias ocasiones; hiperreactividad bronquial y GW diagnosticada en 1999 sobre la base de inflamación nasal; biopsia de mucosa nasal compatible con vasculitis necrosante granulomatosa; anemia hemolítica autoinmune; mononeuritis múltiple; proptosis del globo ocular derecho; seudotumor orbitario izquierdo, y anticuerpos contra el citoplasma de los neutrófilos (c-ANCA) positivos a título 1/640 con presencia de anticuerpos antiproteínasa 3 (72 U/ml). Recibió tratamiento con ciclofosfamida oral (2 mg/kg/día; aproximadamente 36 g de dosis acumulada de ciclofosfamida) y glucocorticoides orales (1 mg/kg/día, en pauta descendente hasta alcanzar una dosis acumulada aproximada de 8,5 g) durante 1 año, logrando la remisión completa de las manifestaciones iniciales. En el año 2001 sufrió recidiva nasosinusal y seudotumor orbitario izquierdo, con índice Birmingham Vasculitis Activity Score de 28 sobre 63, y se

Correo electrónico: imaciasfdez@hotmail.com

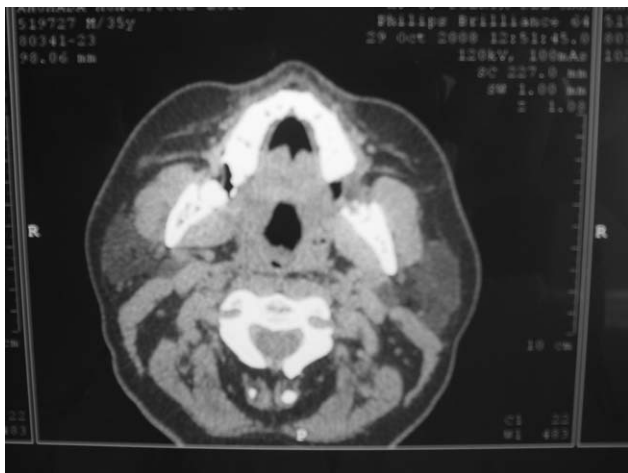


Figura 1. Ocupación de prácticamente la totalidad de las celdillas etmoidales, el seno esfenoidal y los frontales, los maxilares y las fosas nasales, con ausencia de visualización de los cornetes medios y destrucción de prácticamente la totalidad del septo nasal y de las paredes medias de los senos maxilares, con adelgazamiento marcado de las paredes inferiores de los senos maxilares y de las trabéculas óseas de las celdillas etmoidales.

inició tratamiento con glucocorticoides orales a dosis de 1 mg/kg/día en pauta descendente (con dosis total acumulada de aproximadamente 5 g de prednisona) y metotrexate intramuscular a dosis de 20 mg semanales. No se optó por reiniciar la ciclofosfamida oral por evitar secundarismos. El metotrexate hubo de ser retirado al año por hipertransaminasemia mantenida, por lo que, para mantener la remisión, se inició azatioprina (150 mg/día), que se mantuvo durante 18 meses. En enero de 2008, encontrándose el paciente sin tratamiento inmunosupresor ni corticoideo y sin hacer revisiones periódicas al menos durante 2 años por problemas laborales de traslado a otra ciudad, se volvió a revisar al paciente, que refería clínica nasosinusal mantenida de al menos 6 meses de evolución. Se realizó una tomografía computarizada (TC) de senos y macizo facial, donde se objetivó ocupación en prácticamente la totalidad de las celdillas etmoidales, los senos esfenoidales, los frontales, los maxilares y las fosas nasales, con ausencia de visualización de los cornetes medios y destrucción de prácticamente la totalidad del septo nasal y de las paredes medias de los senos maxilares, con adelgazamiento marcado de las paredes inferiores de los senos maxilares y de las trabéculas óseas de las celdillas etmoidales (fig. 1), que no se conocía por estudios de imagen realizados con anterioridad al paciente. En esta ocasión se decidió el inicio de tratamiento con ciclofosfamida oral (2 mg/kg/día, con dosis total acumulada de 18 g) y glucocorticoides (1 mg/kg/día en dosis descendente, con dosis total de 5 g). A los 4 meses se valoró la respuesta al tratamiento y el paciente continuaba igual clínicamente. Se repitió la TC de senos y macizo facial, sin objetivar mejoría radiológica. Los estudios de laboratorio no mostraban datos clínicamente significativos. Los anticuerpos antinucleares fueron negativos y los ANCA (2.ª determinación) positivos patrón C-ANCA a título 1/160 con positividad para proteinasa 3 (24 U/ml). El Mantoux fue negativo y la radiografía de tórax, la ecografía abdominal y la exploración oftalmológica fueron normales. Se planteó con el Servicio de Otorrinolaringología el inicio de tratamiento biológico con rituximab intravenoso como uso compasivo a dosis de 375 mg/m² de superficie corporal/semana (cuatro dosis en total) con premedicación con glucocorticoides intravenosos (100 mg de metilprednisolona), paracetamol y antihistamínicos. Se obtuvo mejoría clínica tanto sintomatológica como radiológica, tal como se objetivó en una TC de

macizo facial realizada a los 3 meses de terminar el tratamiento con rituximab, donde se observó menor ocupación de las celdillas etmoidales y de los senos.

Discusión

La GW es una vasculitis necrosante sistémica que afecta a los tractos respiratorios superior e inferior y, en la mayoría de los casos, a los riñones. La enfermedad nasal se da hasta en un 80% de los casos e incluye inflamación de la mucosa con obstrucción nasal, ulceraciones y perforaciones del septo nasal, epistaxis y deformidad de la nariz "en silla de montar"⁴. El tratamiento se basa en los glucocorticoides a dosis altas y la asociación a inmunosupresores. El uso de la ciclofosfamida ha revolucionado el tratamiento de las vasculitis tipo GW y se considera el fármaco de elección para el control de esta enfermedad, sin embargo, se limita su uso durante períodos prolongados. La aparición de otros fármacos (como micofenolato-mofetilo, metotrexate, azatioprina, ciclosporina o inmunoglobulinas), radioterapia local y los tratamientos biológicos se ha convertido en una esperanza para los pacientes que no responden a la terapia convencional o que han desarrollado complicaciones por el tratamiento. La eliminación de células B con rituximab (4 dosis semanales de 375 mg/m² u, ocasionalmente, 2 dosis de 1 g cada 2 semanas) ha inducido remisiones completas aunque temporales en pacientes con vasculitis asociadas a ANCA refractarias a terapias convencionales en pequeños estudios^{5,6} y mejora la enfermedad en pacientes con estenosis subglótica, granulomas retrobulbares y afectación de senos que no han respondido a la terapia convencional^{7,8}. Sin embargo, hay casos en los que predominan las manifestaciones granulomatosas que parecen no responder a rituximab⁹. Su administración repetida se ha sugerido y probado con éxito aunque puede haber complicaciones y secundarismos, por lo que son necesarios más estudios y se están realizando ensayos controlados para aclarar los efectos y las nuevas indicaciones del rituximab^{10,11}.

Bibliografía

- Seo P, Stone JH. Update on medium and small vessel vasculitides. *Arthritis Care Res.* 2005;53:93-9.
- Guillevin L, Cordier JF, Lhote F, Jarrousse B, Royer I, et al. A prospective, multicenter, randomized trial comparing steroids and pulse cyclophosphamide versus steroids and oral cyclophosphamide in the treatment of generalized Wegener's granulomatosis. *Arthritis Rheum.* 1997;40:2187-98.
- Lee RW, D'Cruz DP. Novel therapies for anti-neutrophil cytoplasmic antibody-associated vasculitis. *Drugs.* 2008;68:747-70.
- Chen KR, Carlson JA. Clinical approach to cutaneous vasculitis. *Am J Clin Dermatol.* 2008;9:71-92.
- Keogh KA, Ytterberg SR, Fervenza FC, Carlson KA, Schroeder DR, Specks U. Rituximab for refractory Wegener's granulomatosis: report of a prospective, open-label pilot trial. *Am J Respir Crit Care Med.* 2006;173:180-7.
- Stasi R, Stipa E, Del Poeta G, Amadori S, Newland AC, Provan D. Long-term observation of patients with anti-neutrophil cytoplasmic antibody-associated vasculitis treated with rituximab. *Rheumatology.* 2006;45:1432-6.
- Sánchez Cano D, Callejas Rubio JL, Ortego Centeno N. Effect of rituximab on refractory Wegener granulomatosis with predominant granulomatous disease. *J Clin Rheumatol.* 2008;14:92-3.
- Wayne D. What place for the new biologics in the treatment of necrotising vasculitides. *Clin Exp Rheumatol.* 2006;24:S1-5.
- Aries PM, Hellmich B, Voswinkel J, Both M, Nölle B, Holl-Ulrich K, et al. Lack of efficacy of rituximab in Wegener's granulomatosis with refractory granulomatous manifestations. *Ann Rheum Dis.* 2006; 65: 853-8. Epub 2005 Nov 3.
- Brihaye B, Aouba A, Pagnoux C, Cohen P, Lacassin F, Guillevin L. Adjunction of rituximab to steroids and immunosuppressants for refractory/relapsing Wegener's granulomatosis: a study on 8 patients. *Clin Exp Rheumatol.* 2007;25:23-7.
- Jones R, Savage C, Peh CA. Rituximab: a novel remission induction agent in ANCA associated vasculitis. The design of an international, randomised trial (RITUXVAS). *J Am Soc Nephrol.* 2007;18:972A.