



Original

Vasculitis de Jacob Churg y Lotte Strauss. Descripción de 9 casos

Emma García-Melchor*, Sonia Mínguez Blasco, Anna Moltó Revilla, Lourdes Mateo Soria, Susana Holgado Pérez y Alejandro Olivé Marqués

Sección de Reumatología, Hospital Universitari Germans Trias i Pujol, Badalona, Barcelona, España

INFORMACIÓN DEL ARTÍCULO

Historia del artículo:

Recibido el 25 de septiembre de 2008

Aceptado el 11 de febrero de 2009

On-line el 30 de diciembre de 2009

Palabras clave:

Vasculitis

Síndrome Churg-Strauss

Anticuerpos anticitoplasma de neutrófilo

RESUMEN

Introducción: El síndrome de Churg-Strauss (SCS) es una vasculitis que afecta a vasos de pequeño y mediano calibre, caracterizándose clínicamente por afectación predominante del aparato respiratorio, asma y eosinofilia periférica y anatomopatológicamente por la presencia de granulomas y la infiltración tisular por eosinófilos.

Objetivos: En el presente trabajo se detallan las características de una serie de 9 pacientes con SCS diagnosticados en un centro universitario de referencia.

Pacientes y métodos: Estudio retrospectivo: entre 1984 y 2007 se diagnosticaron 9 pacientes con SCS en nuestro centro. De todos ellos se obtuvieron de forma retrospectiva datos epidemiológicos, clínicos, analíticos, estudios anatomopatológicos y tratamiento recibido.

Resultados: De estos 9 pacientes, 7 eran hombres. La edad media en el momento del diagnóstico fue de 51 años (rango 23–76 años). Ocho de los pacientes tenían antecedente de asma bronquial. Las manifestaciones clínicas más frecuentes fueron las cutáneas (66%), musculoesqueléticas (66%), del sistema nervioso periférico (55%) y las pulmonares (55%). Todos presentaban eosinofilia periférica. Los anticuerpos anticitoplasma de neutrófilo (ANCA) fueron positivos en 6 pacientes (66%), la mayor parte de ellos con patrón perinuclear en inmunofluorescencia (p-ANCA). Todos los pacientes recibieron tratamiento con glucocorticoides y 8 de ellos requirieron, además, tratamiento inmunosupresor, principalmente ciclofosfamida.

Conclusiones: En este trabajo se presentan 9 pacientes diagnosticados de SCS. Las manifestaciones clínicas no difieren de las observadas en el resto de series publicadas. Sin embargo, en esta serie se observa una mayor positividad de ANCA. La mayoría de los pacientes fueron tratados con glucocorticoides e inmunosupresores, debiéndose individualizar el tratamiento de cada paciente según el grado de afectación.

© 2008 Elsevier España, S.L. Todos los derechos reservados.

Churg-Strauss Vasculitis. Description of 9 cases

ABSTRACT

Keywords:

Vasculitis

Churg-Strauss syndrome

Anti-Neutrophilic Cytoplasmic Antibodies

Introduction: Churg-Strauss Syndrome (SCS) is a necrotizing vasculitis affecting small to medium-sized vessels, characterized by lung involvement, asthma and peripheral blood eosinophilia, and pathologically by the presence of granulomas and eosinophilic infiltrates.

Objectives: This report analyzes the characteristics of 9 patients with SCS diagnosed in an university referral center.

Patients and methods: Retrospective study. Between 1984 and 2007 nine patients with SCS were diagnosed in our center. Epidemiological, clinical, laboratory test as well as pathologic studies and treatment required were retrospectively analyzed.

Results: Nine patients (7 males). The mean age at the time of diagnosis was 51 years (range 23–76 years). Eight of these patients had history of asthma. The more frequent organs involved were the skin (66%), musculoeskeletal system (66%), peripheral nervous system (55%) and the lung (55%). All patients presented peripheral eosinophilia. ANCA positivity was demonstrated in 6 patients (66%), most of the patients with the p-ANCA pattern. All patients were treated with corticosteroids, and in 8 immunosuppressant treatment was required, mainly cyclophosphamide.

* Autor para correspondencia.

Correo electrónico: emmitagm@gmail.com (E. García-Melchor).

Conclusions: In this report, 9 patients with SCS are presented. Clinical characteristics are similar with the observed in other reports. We observed a major positivity of ANCA. Most of the patients were treated with corticosteroids and immunosupresants, but the treatment should be tailored depending on the involvement of the patient.

© 2008 Elsevier España, S.L. All rights reserved.

Introducción

El síndrome de Churg-Strauss (SCS) es una vasculitis de pequeño y mediano vaso que afecta a arteriolas, capilares y vénulas. Clínicamente, se caracteriza por afectación predominante del aparato respiratorio, asma y eosinofilia periférica. Anatomopatológicamente, por la presencia de granulomas y la infiltración tisular por eosinófilos. Aunque las manifestaciones clínicas respiratorias son las más frecuentes, se trata de una vasculitis sistémica, pudiendo presentar afectación cutánea, cardiovascular, neurológica, gastrointestinal o renal¹.

Este síndrome fue descrito por primera vez en 1951 por Jacob Churg y Lotte Strauss a raíz del estudio necrópsico de 13 pacientes con asma y vasculitis sistémica². No obstante, ya en 1939 Rackemann y Greene habían observado que los pacientes asmáticos presentaban un tipo especial de poliarteritis nodosa³. Churg y Strauss denominaron a esta nueva entidad «angeitis granulomatosa alérgica». El diagnóstico se basaba en la presencia de asma, eosinofilia periférica y vasculitis sistémica, junto con un estudio anatomopatológico en el que se observaran vasculitis necrotizante, infiltrado inflamatorio formado por eosinófilos y granulomas extravasculares.

Posteriormente, Chumbley puso en duda el hecho de que la presencia de granulomas fuera una condición indispensable para diagnosticar esta entidad⁴.

Lanham⁵ propuso unos criterios menos estrictos que los de Churg y Strauss (tabla 1), ya que no era necesaria la confirmación por biopsia, que fueron: la presencia de asma, eosinofilia periférica y vasculitis de 2 o más órganos, pudiéndose realizar el diagnóstico a la cabecera del enfermo.

En 1990 el American College of Rheumatology (ACR) creó una serie de criterios para cada vasculitis con la finalidad de crear grupos homogéneos de pacientes en los estudios⁶ (tabla 1). En el caso de SCS, para establecer el diagnóstico son necesarios 4 de estos 6 criterios, con una sensibilidad el 85% y una especificidad del 99,7%.

En la conferencia de Chappel Hill se clasificaron las vasculitis según el tamaño del vaso que se afectaba y sus características anatomopatológicas⁷. El SCS se definió como una vasculitis

granulomatosa de pequeño vaso con un infiltrado inflamatorio con predominio de eosinófilos, que afecta al tracto respiratorio superior en asociación con asma y eosinofilia periférica. Dentro del grupo de las vasculitis de pequeño vaso se agrupó con la granulomatosis de Wegener y la poliangeitis microscópica por su asociación con los anticuerpos anticitoplasma de neutrófilo (ANCA).

A continuación se describen las características epidemiológicas, clínicas, analíticas y tratamiento recibido en una serie de 9 pacientes con SCS diagnosticados en un centro universitario de referencia.

Pacientes y métodos

Entre enero de 1984 y diciembre de 2007 se diagnosticaron 9 pacientes con SCS en el Hospital Universitari Germans Trias i Pujol, que tiene un área de referencia de 800.000 habitantes.

Los pacientes se identificaron de forma retrospectiva en la base de datos CIPER, que contiene todos los pacientes atendidos por la Sección de Reumatología de este centro desde 1984.

Un 88% de los pacientes cumplían los criterios diagnósticos de Lanham o del ACR.

De todos ellos se recogieron datos epidemiológicos, manifestaciones clínicas y pruebas de laboratorio tales como hemograma (Coulter), VSG, bioquímica y pruebas inmunológicas: anticuerpos antinucleares (ANA) (Hep-2), factor reumatoide (nefelometría) y ANCA (inmunofluorescencia directa con kits Menarini[®]).

Se calculó el Five Factor Score¹⁵ de cada uno de ellos y se recogió información acerca del tratamiento recibido.

Resultados

Entre 1984 y 2007 se diagnosticaron 354 vasculitis en nuestro servicio, 9 de las cuales (2,5%) correspondieron a SCS (fig. 1).

Siete fueron hombres (77%) y 2 mujeres (22%). La edad media en el momento del diagnóstico fue de 51 años (rango 23–76 años).

Ocho de los 9 pacientes (88%) cumplían los criterios de clasificación de Lanham, mientras que 6 (66%) cumplían los de la ACR.

El estudio retrospectivo de las historias clínicas no objetivó ningún desencadenante infeccioso, antecedentes de vacunación ni de toma de nuevos fármacos. Hay que destacar que uno de los casos fue diagnosticado durante el puerperio.

Las manifestaciones clínicas se resumen en las tablas 2 y 3.

Ocho de los pacientes tenían antecedente de bronquitis asmática (88%), el intervalo medio entre la aparición de asma y el diagnóstico de la vasculitis fue de 12,6 años (rango 1–40 años).

La historia de atopia (eccema, alergia medicamentosa, rinitis alérgica, urticaria) estaba presente en 2 casos (22%).

Se objetivó afectación de senos paranasales en 4 pacientes (44%), 2 de ellos diagnosticados mediante TC de senos. Los 2 restantes no tenían pruebas de imagen, pero uno de ellos mostraba clínica compatible con sinusitis recurrente y el último había presentado un único episodio de sinusitis.

Dos pacientes (22%) tenían antecedente de poliposis nasal que había requerido intervención quirúrgica.

Tabla 1
Criterios diagnósticos del SCS^{2,5,6}

<p>Criterios de Churg y Strauss (1951)</p> <ol style="list-style-type: none"> 1. Asma 2. Eosinofilia periférica 3. Vasculitis necrotizante, infiltración por eosinófilos y granulomas
<p>Criterios de Lanham (1984)</p> <ol style="list-style-type: none"> 1. Asma 2. Eosinofilia periférica (>1.500 eosinófilos/mm³) 3. Vasculitis de 2 o más órganos extrapulmonares
<p>Criterios ACR (1990)</p> <ol style="list-style-type: none"> 1. Asma 2. Eosinofilia periférica (>10% de los leucocitos totales) 3. Afectación de senos paranasales 4. Infiltrados pulmonares 5. Mononeuritis múltiple 6. Histología compatible con vasculitis <p>El diagnóstico se establece cuando están presentes 4 de estos 6 criterios</p>

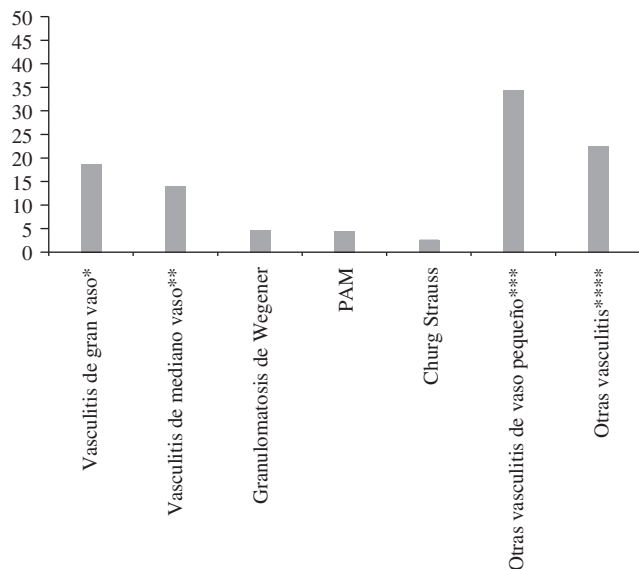


Figura 1. Porcentajes de las diferentes vasculitis en nuestro servicio.
 * Vasculitis de gran vaso: arteritis de células gigantes y arteritis de Takayasu.
 ** Vasculitis de mediano calibre: poliarteritis nodosa y enfermedad de Kawasaki.
 *** Otras vasculitis de pequeño vaso: vasculitis crioglobulinémica, vasculitis por hipersensibilidad y púrpura de Schönlein-Henoch.
 **** Otras vasculitis: enfermedad de Behçet, eritema nodoso, paraneoplásicas, enfermedad del suero.

Después del asma, las manifestaciones clínicas más frecuentes fueron las cutáneas, musculoesqueléticas, del sistema nervioso periférico y pulmonares.

Seis pacientes (66%) presentaron lesiones cutáneas en forma de púrpura palpable, que fue la manifestación dermatológica más frecuente, exantema eritematoso, nódulos eritematosos subcutáneos, hemorragias subungueales en astilla y máculas eritematosas en dorso de manos y pies. El estudio anatomopatológico de estas lesiones mostró un infiltrado rico en eosinófilos, vasculitis leucocitoclástica y granulomas únicamente en uno de los casos.

La afectación articular consistió en artralgiás, mialgiás, en un paciente artritis de un tobillo y en otro artritis simétrica de pequeñas articulaciones de las manos.

Las manifestaciones del sistema nervioso periférico se presentaron en 5 pacientes (55%), en todos los casos se trató de una mononeuritis múltiple confirmada por electromiograma.

Se objetivó afectación pulmonar radiológica en 5 pacientes (55%), 3 con derrame pleural rico en eosinófilos (en 2 casos derecho y en uno izquierdo), un caso con infiltrados alveolares transitorios y un caso de hemorragia alveolar confirmada por fibrobroncoscopia.

Los síntomas gastrointestinales, cardíacos, renales y del sistema nervioso central fueron menos frecuentes.

Respecto a la afectación gastrointestinal, estuvo presente en 3 de los pacientes. Uno de ellos presentó una oclusión intestinal debida a una ileitis granulomatosa. El segundo caso fue diagnosticado de colitis por fibrocolonoscopia y biopsia compatible con vasculitis, a raíz de un estudio por deposiciones diarreas sanguinolentas. El tercer paciente presentaba clínica compatible con angor intestinal.

En una paciente se objetivaron infartos corticales y cerebelosos.

Dos pacientes presentaron afectación renal en forma de proteinúria, en ambos casos se practicó una biopsia renal con resultado compatible con glomerulonefritis necrotizante segmentaria y focal.

Finalmente, uno de los pacientes durante el seguimiento presentó episodios repetidos de pericarditis, sin eosinofilia

Tabla 2

Principales características clínicas de los 9 pacientes

	n (%)
Asma	8 (88%)
Fiebre	8 (88%)
Sinusitis	4 (44%)
Atopia	2 (22%)
Poliposis nasal	2 (22%)
Cutánea	6 (66%)
púrpura palpable	3/6 (50%)
exantema	2/6 (33,3%)
hemorragias en astilla	2/6 (33,3%)
nódulos subcutáneos	1/6 (16,6%)
máculas eritematosas	1/6 (16,6%)
Musculoesquelética	6 (66%)
mialgiás	4/6 (66,6%)
artralgiás	4/6 (66%)
artritis	2/6 (33,3%)
Pulmonar	5 (55%)
derrame pleural	3/5 (60%)
infiltrados pulmonares	1/5 (20%)
hemorragia pulmonar	1/5 (20%)
Sistema nervioso periférico	5 (55%)
Gastrointestinal	3 (33%)
angor abdominal	1/3 (33%)
ileitis granulomatosa	1/3 (33%)
colitis	1/3 (33%)
Renal	2 (22%)
glomerulonefritis focal y segmentaria	
Sistema nervioso central	1 (11%)

acompañante, que no se resolvieron con glucocorticoides pero sí con antiinflamatorios no esteroideos, por lo que se orientó como pericarditis viral, más que una manifestación de su vasculitis.

En relación a las pruebas de laboratorio, destacó que todos los pacientes presentaban eosinofilia periférica en el momento del diagnóstico, con mediana de $15,4 \times 10^9$ eosinófilos/l (rango $1,2-28 \times 10^9$ eosinófilos/l). La mediana de los valores de la VSG fue de 40 mm en la 1.^a h (rango 18-118 mm). Se determinaron los valores de IgE en 8 pacientes, siendo elevada en 6, con valores medios de 1.256 UI/ml (rango 102-45.550 UI/ml)

Los ANA fueron positivos en un único paciente, con título 1/160 y patrón moteado.

Los ANCA se determinaron en todos los pacientes, siendo positivos en 6 (66%), 2 de ellos con un patrón citoplasmático y 4 con un patrón perinuclear.

Se obtuvieron un total de 23 muestras anatomopatológicas, todas excepto una mostraron alteraciones compatibles con el diagnóstico de SCS.

En las biopsias cutáneas (un total de 4), se observó vasculitis leucocitoclástica con un infiltrado compuesto por eosinófilos. Solo en uno de los pacientes se objetivaron granulomas.

Se realizaron dos biopsias renales en pacientes con proteinúria, que mostraron una glomerulonefritis necrotizante focal y segmentaria. En uno de ellos además con necrotizante y nefritis tubulointerstitial difusa eosinofílica.

De las 6 biopsias musculares realizadas, una fue normal, el resto mostraron vasculitis necrotizante de arterias de pequeño y mediano tamaño con infiltrado inflamatorio con predominio de eosinófilos.

Un paciente presentó una oclusión intestinal con perforación secundaria que requirió intervención quirúrgica. Se obtuvo una muestra de íleo, en la que se observaron granulomas intra y extravasculares con necrosis e infiltrados eosinofílicos.

Otro paciente presentó deposiciones diarreas sanguinolentas, con una biopsia colónica con capilaritis leucocitoclástica en

Tabla 3
Características de los pacientes de la serie

	Paciente 1	Paciente 2	Paciente 3	Paciente 4	Paciente 5
Sexo	Hombre	Hombre	Mujer	Hombre	Hombre
Edad al diagnóstico (años)	56	51	23	75	57
Intervalo asma-vasculitis (años)	2	1	1	19	5
Antecedentes previos	Asma Sinusitis	Asma Sinusitis	Asma Poliposis nasal	Asma Alergia AAS	Asma Poliposis nasal
Clínica vasculitis	Glomerulonefritis Multineuritis	Mialgias Derrame pleural Angor abdominal Multineuritis	Artralgias, mialgias Artritis tobillo Púrpura palpable Derrame pleural Multineuritis	Exantema Ileitis granulomatosa	Mialgias, artralgias Púrpura palpable Hemorragias subungueales Hemorragia pulmonar Multineuritis
Eosinófilos (cels/l)	13,3 × 10 ⁹	28 × 10 ⁹	25,8 × 10 ⁹	8,1 × 10 ⁹	15,4 × 10 ⁹
ANCA	Positivos (p-ANCA)	Negativos	Positivos (c-ANCA)	Negativos	Positivos (p-ANCA)
IgE (UI/ml)	441	339	102	996	4.550
Biopsias	Renal: glomerulonefritis necrotizante focal y segmentaria	Músculo y nervio: vasculitis con infiltrado eosinofílico	Piel: vasculitis leucocitoclástica con eosinofilia	Piel: vasculitis leucocitoclástica	Piel: vasculitis leucocitoclástica eosinofílica
	Médula ósea: eosinofilia	Médula ósea: eosinofilia	Músculo: vasculitis vaso mediano calibre con eosinofilia	Íleo: vasculitis necrotizante con granulomas intra y extravasculares e infiltrado eosinófilos	Músculo: vasculitis necrotizante vasos pequeño calibre con eosinófilos
Tratamiento de inducción	PDN 1 mg/kg/día v.o. CF 100 mg/día v.o.	PDN 1 mg/kg/día v.o. CF 100 mg/día v.o.	Médula ósea: eosinofilia. MTP 1 g/día 3 días ev. CF 2 mg/kg/día v.o. PDN 1 mg/kg/día v.o. Gammaglobulinas 400 mg/kg/día 5 días ev.	Médula ósea: eosinofilia. MTP 1 g/día 3 días ev. PDN 1 mg/kg/día v.o.	Médula ósea: eosinofilia. MTP 1 g/día 3 días ev. PDN 1 mg/kg/día v.o. CF ev.
	Paciente 6	Paciente 7	Paciente 8	Paciente 9	
Sexo	Mujer	Hombre	Hombre	Hombre	
Edad al diagnóstico (años)	28	69	76	27	
Intervalo asma-vasculitis (años)	Desconocido	40	20	No asmático	
Antecedentes previos	Asma Sinusitis	Asma Atopia	Asma	Rinitis alérgica	
Clínica vasculitis	Artralgias y mialgias Máculas eritematosas Hemorragias subungueales Sdr. piramidal anterior D6 Lesiones isquémicas cerebrales y cerebelosas	Mononeuritis	Artritis Nódulos eritematosos Infiltrado pulmonar Derrame pleural	Artralgias Púrpura Infiltrados pulmonares Glomerulonefritis	
Eosinófilos (cels/l)	17,4 × 10 ⁹	23,2 × 10 ⁹	1,3 × 10 ⁹	Colitis 5,8 × 10 ⁹	
ANCA	Negativos	Positivos (p-ANCA)	Positivos (p-ANCA)	Positivos (p-ANCA)	
IgE (UI/ml)	20	50	No determinada	1.110	
Biopsias	Muscular: necrosis fibrinoide en arterias de mediano y pequeño calibre	Muscular: vasculitis necrotizante en vaso de mediano calibre	Piel: dermatitis granulomatosa intersticial con eosinófilos	Piel: vasculitis leucocitoclástica con eosinofilia	
	Médula ósea: eosinofilia	Arteria temporal: vasculitis necrotizante con eosinófilos Médula ósea: eosinofilia		Renal: glomerulonefritis necrotizante focal y segmentaria con nefritis intersticial eosinofílica difusa Colon: capilaritis leucocitoclástica y eosinofilia en lámina propia, vasculitis con necrosis fibrinoide en submucosa	
Tratamiento de inducción	MTP 500 mg/día 3 días ev. PDN 1 mg/kg/día v.o. CF ev.	MTP 500 mg/día 3 días ev. PDN 1 mg/kg/día v.o. CF ev.	PDN 1 mg/kg/día v.o. Metotrexato 10 mg/semana v.o.	PDN 2 mg/kg/día CF ev.	

AAS: ácido acetilsalicílico; ANCA: anticuerpos anticitoplasma de neutrófilo; c-ANCA: anticuerpos anticitoplasma de neutrófilo con patrón citoplasmático en inmunofluorescencia; CF: ciclofosfamida; MTP: metilprednisolona; p-ANCA: anticuerpos anticitoplasma de neutrófilo con patrón perinuclear en inmunofluorescencia; PDN: prednisona; v.o.: vía oral; ev.: endovenoso.

Tabla 4
Principales series de pacientes con SCS⁸⁻¹¹

	Guillemin et al (1976-1982)	Solans et al (1977-1999)	Della Rosa et al (1989-2000)	Mi-Jung Oh et al (1995-2004)	Serie presentada (1984-2006)
n	96	32	19	17	9
H/M	0,84	0,39	0,9	1,1	3,5
Edad media	48	42	46	36	51
Asma (%)	97,9	100	100	100	88
Cutánea	49	68,8	68,4	58,8	66
Músculo-esq.	54,2	37,5	52,6	-	66
Mononeuritis	77,1	43,8	57,8	64	55
Pulmonar	40,6	75	57,8	64,7	55
Gastrointest.	31,2	37,5	47,3	17,6	33
Cardiaca	12,5	28,1	31,5	17,6	0
Renal	26	12,5	15	-	22
Eosinofilia	83,3	100	100	88	100
ANCA	47,6	53,8	35	5,9	66

H: hombres; M: mujeres.

mucosa, eosinofilia en lámina propia y vasculitis con necrosis fibrinoide en submucosa.

En un paciente se realizó una biopsia de arteria temporal, que mostró signos de vasculitis necrotizante con infiltración moderada por eosinófilos.

En otro caso, durante el seguimiento se realizó una prostatectomía por síndrome prostático, apareciendo en el estudio de la pieza quirúrgica una próstata adenomatosa con un infiltrado eosinofílico.

Se calculó el Five Factor Score¹⁶ de todos ellos, siendo de 0 en 5 pacientes, de 1 en 2 pacientes y de 2 en 2 pacientes.

Todos los pacientes recibieron glucocorticoides, 6 de ellos en forma de bolus endovenosos. Ocho de los pacientes requirieron tratamiento inmunosupresor (88%): 7 con ciclofosfamida (4 endovenosa y 3 oral) y 1 con metotrexato debido a poliartritis. Uno de los pacientes con multineuritis fue tratado con inmunoglobulinas endovenosas.

Discusión

El SCS es una vasculitis necrotizante de pequeño y mediano vaso que, aunque afecta de forma especial al aparato respiratorio, puede manifestarse en cualquier órgano, tal y como se muestra en esta serie.

Las características demográficas son similares a las de otras series⁸⁻¹¹, aunque cabe destacar la mayor presencia de varones, así como una edad media algo mayor en este trabajo.

Lanham, en 1984, propuso unos criterios de clasificación menos estrictos que los de Churg y Strauss, ya que no precisaban de confirmación histológica⁵. Un 66% de nuestros pacientes cumplieron los criterios de la ACR, mientras que un 88% cumplían los de Lanham. La diferencia radica sobre todo en aquellos pacientes que no presentan afectación del sistema respiratorio, como sinusitis o infiltrados pulmonares, que pueden ser diagnosticados de SCS con los criterios de Lanham y no con los de la ACR. Solo uno de nuestros pacientes no cumplía ninguno de estos criterios. Se trataba de un paciente que no era asmático ni tenía afectación de senos paranasales, pero sí historia de rinitis alérgica, eosinofilia, púrpura palpable, afectación colónica y renal con biopsias compatibles con el diagnóstico de SCS.

Aunque esta vasculitis se ha relacionado con algún fármaco, sobre todo con los antagonistas de los leucotrienos utilizados en el tratamiento del asma¹², en el presente trabajo no se identificó ningún factor precipitante.

Según Lanham, la bronquitis asmática sin asociación con vasculitis suele iniciarse antes de los 21 años, mientras que en los pacientes con SCS los episodios de broncoespasmo aparecen en la edad adulta⁵. En todos los pacientes asmáticos de este trabajo

los síntomas respiratorios se iniciaron a edades superiores a los 21 años, con una edad media de inicio del asma de 45 años, apoyando la hipótesis de Lanham.

Llama la atención la baja incidencia de rinitis en esta serie, probablemente debido a que se trata de un análisis retrospectivo, pudiendo no estar reflejados estos síntomas en la historia clínica de algún paciente.

El resto de manifestaciones clínicas tienen una frecuencia similar a la observada en el resto de series publicadas (tabla 4).

Existe controversia sobre si el SCS debe ser considerada una vasculitis asociada a ANCA, ya que esta asociación no es tan fuerte como en el caso de la granulomatosis de Wegener, en la que más del 90% de los pacientes presentan ANCA positivos¹³. De hecho, en una serie coreana publicada por Mi-Jung et al¹¹ solo un 5,9% de los pacientes tenían estos anticuerpos positivos. Los resultados del presente trabajo demuestran una mayor positividad de ANCA respecto al resto de series europeas⁸⁻¹⁰, con un 66% de pacientes ANCA positivos.

Dentro del grupo de los pacientes ANCA positivos, en nuestra serie el 66% muestran un patrón perinuclear en inmunofluorescencia (p-ANCA) con especificidad contra mieloperoxidasa. En las series más modernas se observa un mayor predominio de este patrón sobre el citoplasmático, con un 92,8% de pacientes con p-ANCA en la serie de Solans⁹ y un 100% en la serie de Della Rosa¹⁰.

Sablé-Fourtassou et al observaron en una cohorte de 112 pacientes que existían diferencias entre los pacientes con ANCA positivos y los ANCA negativos¹⁴. Los positivos tenían más manifestaciones clínicas vasculíticas (glomerulonefritis y mononeuritis), mientras que los negativos se caracterizaban por clínica secundaria a infiltración tisular por eosinófilos (cardiaca, pulmonar). Además, en los ANCA positivos la biopsia tenía mayor rendimiento, siendo más probable encontrar vasculitis. Aunque es difícil extrapolar datos, cabe destacar que en el presente trabajo los 2 pacientes con afectación renal eran ANCA positivos.

Respecto a la rentabilidad de las biopsias, se realizaron un total de 23 y todas excepto una mostraron alteraciones compatibles con SCS. Solo se observaron granulomas en 2 casos (22%), confirmando así la hipótesis de Chumbley de que los granulomas no son imprescindibles para el diagnóstico⁴.

Clásicamente, el tratamiento del SCS ha consistido en glucocorticoides, de hecho en el presente trabajo todos los pacientes recibieron este tratamiento. Pero actualmente existe una tendencia a ser más agresivos y a utilizar otros inmunosupresores, tales como la ciclofosfamida. Ocho de nuestros pacientes requirieron tratamiento inmunosupresor con ciclofosfamida y metotrexato. El Five Factor Score (FFS, 'índice de factores pronósticos'¹⁵) es un conjunto de 5 factores que confieren a esta vasculitis un peor pronóstico, y son: la proteinuria > 1 g/24 h, la insuficiencia renal

(creatinina plasmática > 1,6 mg/dl), la afectación cardíaca, la gastrointestinal y la del sistema nervioso central. Según el grupo francés de Guillevin, si un paciente no presenta ninguno de estos factores puede ser tratado únicamente con glucocorticoides, mientras que si presenta alguno de ellos se debe añadir tratamiento inmunosupresor. En la presente serie, de los 5 pacientes sin ningún factor de mal pronóstico, todos requirieron tratamiento inmunosupresor debido a mononeuritis múltiple, hemorragia pulmonar o poliartritis. Por tanto debemos tener en cuenta que existen manifestaciones clínicas que por la incapacidad que provocan (mononeuritis) o su gravedad (hemorragia pulmonar), a pesar de no estar contempladas en el índice de factores pronósticos deben ser tratadas de forma agresiva.

El cambio en la estrategia del tratamiento, junto con un mayor conocimiento de esta patología por parte de los médicos y, por tanto, un diagnóstico precoz, son probablemente los responsables de que el pronóstico de estos pacientes haya cambiado. De una supervivencia de un 50% a los 3 meses en pacientes sin tratamiento¹, se ha pasado a una de más del 70% a los 5 años⁸.

Las limitaciones de este estudio son el carácter retrospectivo de la obtención de datos y el limitado número de pacientes, que no permite extraer resultados en cuanto a diferencias clínicas entre pacientes ANCA positivos y ANCA negativos o factores pronósticos.

En conclusión, en el presente trabajo se presentan 9 pacientes diagnosticados de SCS. Las características clínicas no difieren de las observadas en el resto de series publicadas. Sin embargo, en esta serie se observa una mayor positividad de los ANCA. La mayoría de los pacientes fueron tratados con glucocorticoides e inmunosupresores, debiéndose individualizar el tratamiento de cada paciente según el grado de afectación.

Conflicto de intereses

Los autores declaran no tener ningún conflicto de intereses.

Bibliografía

- Specks U. Churg-Strauss syndrome. En: Ball GV, Bridges SL, editores. *Vasculitis*. Oxford: Oxford University Press; 2008.
- Churg J, Strauss L. Allergic granulomatosis, allergic angiitis, and periarteritis nodosa. *Am J Pathol*. 1951;27:277–301.
- Rackemann FM, Greene EJ. Periarteritis nodosa and asthma. *Trans Assoc Am Phys*. 1939;54:112.
- Chumbley LC, HARRIS EG, DeRemee RA. Allergic granulomatosis and angiitis (Churg-Strauss Syndrome). Report and analysis of 30 cases. *Mayo Clin Proc*. 1977;52:477–84.
- Lanham JG, Elkon KB, Pusey CD, Hughes GR. Systemic vasculitis with asthma and eosinophilia: A clinical approach to the Churg-Strauss syndrome. *Medicine (Baltimore)*. 1984;63:65–81.
- Masi AT, Hunder GG, Lie JT, Michel BA, Bloch DA, Arend WP, et al. The American College of Rheumatology 1990 criteria for the classification of Churg-Strauss syndrome (allergic granulomatosis and angiitis). *Arthritis Rheum*. 1990;33:1094–100.
- Jennette JC, Falk RJ, Andrassy K, Bacon PA, Churg J, Gross WL. Nomenclature of systemic vasculitis. Proposal of an international consensus conference. *Arthritis Rheum*. 1994;37:187–92.
- Guillevin L, Cohen P, Gayraud M, Lhote F, Jarrousse B, Casassus P. Churg-Strauss syndrome. Clinical study and long-term follow-up of 96 patients. *Medicine (Baltimore)*. 1999;78:26–37.
- Solans R, Bosch JA, Pérez-Bocanegra C, Selva A, Huguet P, Alijotas J, et al. Churg-Strauss syndrome: outcome and long-term follow-up of 32 patients. *Rheumatology (Oxford)*. 2001;40:763–71.
- Della Rosa A, Baldini C, Tavoni A, Tognetti A, Neglia D, Sambucetti G, et al. Churg-Strauss syndrome: clinical and serological features of 19 patients from a single Italian center. *Rheumatology (Oxford)*. 2002;41:1286–93.
- Oh MJ, Lee JY, Kwon NH, Choi DC. Churg-Strauss syndrome: The clinical features and long-term follow-up of 17 patients. *J Korean Med Sci*. 2006;21:265–271.
- DeRemee RA. Churg-Strauss syndrome. En: Ball GV, Bridges SL, editores. *Vasculitis*. Oxford: Oxford University Press; 2002.
- Calabrese LH, Duna G. Vasculitis asociada con anticuerpos contra el citoplasma de los neutrófilos. En: Harris Jr ED, Budd RC, Genovese MC, Firestein GS, Sargent JS, Sledge CB, editores. *Kelley Tratado de reumatología*, 7th ed. Editorial Elsevier; 2005.
- Sablé-Fortassou R, Cohen P, Mahr A, Pagnoux C, Mouthon L, Jayne D, et al. Antineutrophil cytoplasmic antibodies and the Churg-Strauss syndrome. *Ann Int Med*. 2005;143:632–8.
- Guillevin L, Lhote F, Gayraud M, Cohen P, Jarrousse B, Lortholary O, et al. Prognostic factors in polyarteritis nodosa and Churg-Strauss syndrome. A prospective study of 342 patients. *Medicine (Baltimore)*. 1992;75:17–28.