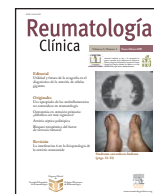




# Reumatología Clínica

www.reumatologiaclinica.org



## Editorial

### Utilidad y futuro de la ecografía en el diagnóstico de la arteritis de células gigantes

### Utility and future direction of echography in the diagnosis of giant cell arteritis

Eugenio de Miguel

Servicio de Reumatología, Hospital Universitario La Paz, Madrid, España

El progreso en la medicina se apoya en un cambio continuo. Este cambio se ha acelerado en las últimas décadas y ha mejorado la precisión y la validez de sus procedimientos, además de centrarse en el paciente y en la eficiencia de los costes. Estas claves de validez, satisfacción del paciente y reducción de costes son las bases de reflexión que vamos a seguir para valorar la utilidad y el futuro de la ecografía en el diagnóstico de la arteritis de células gigantes (ACG).

El diagnóstico de la ACG se basa fundamentalmente en los criterios del American College of Rheumatology (ACR)<sup>1</sup> publicados en 1990 y en la biopsia de arteria temporal. Los expertos tienden a mostrarse satisfechos con estos criterios, pero hay algunas voces críticas que señalan posibles debilidades. Así pues, pese a que el diagnóstico de ACG se puede considerar satisfactorio, hay margen de mejora para alcanzar la excelencia.

Los criterios ACR son de clasificación, pero en la práctica clínica se usan con frecuencia en el diagnóstico. En principio, los criterios ACR parecen válidos; en su publicación original alcanzan una sensibilidad del 93,5% y una especificidad del 91,2%, cifras con las que los clínicos en general se sienten satisfechos. No obstante, diversos artículos han discutido los resultados que dieron origen a estos criterios. El problema es que la sensibilidad y la especificidad de cualquier prueba depende de la sensibilidad previa al test. Los resultados de los criterios ACR provienen de una consulta de vasculitis y los cálculos de sensibilidad y especificidad fueron hechos en este tipo de pacientes, no los de una consulta general con una probabilidad previa al test inferior o en pacientes atípicos en que la probabilidad es aún menor. Así, según Rao et al<sup>2</sup>, que aplicaron estos criterios en una consulta general, la sensibilidad que alcanzarían es de un 75%, con una especificidad que se mantiene en el 92%, pero con un valor predictivo positivo (VPP) de tan sólo el 29%. El VPP señala la probabilidad de padecer la enfermedad si el resultado de los criterios empleados es positivo. En resumen, pondríamos una dosis alta de esteroides a nuestros pacientes con una probabilidad de acertar del 29%, algo que, como es obvio, incomoda a cualquier clínico. Afortunadamente, este bajo VPP no ha sido confirmado por otros autores. No obstante, esa baja probabilidad se debe a que los primeros cuatro criterios del ACR son muy

sensibles pero poco específicos; de ahí surge la necesidad del quinto criterio, la biopsia, para aportar especificidad al diagnóstico.

Llegados a este punto, parece que la biopsia nos ofrecería la solución diagnóstica en esta enfermedad. Pero la biopsia también tiene debilidades; es eficaz cuando su resultado es positivo, pues se acepta que su especificidad y su VPP son del 100%; el problema es su baja sensibilidad, en torno al 60%<sup>1</sup>. Como sabemos, la sensibilidad nos indica la probabilidad de clasificar correctamente a un individuo como enfermo. El número de falsos negativos reconocido en la biopsia de arteria temporal oscila entre un 9 y un 44%<sup>3-5</sup>, pero cuando nos circunscribimos a pacientes con ACG, la biopsia puede llegar a ser negativa, según la literatura hasta en un 68% de los casos. Las fuentes de variabilidad de la biopsia en los casos negativos son fundamentalmente tres: a) afección parcheada y asimétrica de las lesiones, lo que ha generado mucha literatura —los expertos aconsejan muestras amplias de 3-6 cm según la probabilidad previa al test de cada paciente y escogiendo siempre la arteria clínicamente más sintomática, para intentar mejorar la sensibilidad—; otro hecho que corrobora la asunción de esta falta de sensibilidad es la tendencia a realizar una segunda biopsia en los casos con resultados negativos y alta sospecha de enfermedad<sup>6</sup>; b) técnica quirúrgica, y c) interpretación del patólogo.

Esta baja sensibilidad de la biopsia, unida a que una segunda biopsia sólo aporta un 3-10% de resultados positivos<sup>7</sup>, justifica la búsqueda de nuevos métodos diagnósticos. Es en este punto donde surgen las técnicas de imagen, especialmente la ecografía Doppler color.

En los últimos años, la ecografía Doppler se ha demostrado válida en el diagnóstico de ACG en múltiples artículos, entre ellos un metaanálisis que recogía 23 estudios con 2.036 pacientes<sup>7-9</sup>. Los resultados del metaanálisis muestran una sensibilidad del 88% y una especificidad del 78% frente a la biopsia de arteria temporal, mientras que tomando los criterios ACR como estándar la sensibilidad era del 87% y la especificidad, del 96%. Estos resultados se obtienen mediante la detección de tres signos ecográficos: a) halo hipoecoico; b) estenosis, y c) oclusión vascular. El halo hipoecoico es el signo más específico y constata el edema de la pared vascular, propio de las vasculitis. Como limitación de este metaanálisis, cabe señalar una notable heterogeneidad en los estudios, que algunos eran pequeños y que la calidad era modesta.

Tras demostrarse la validez de la ecografía en el diagnóstico de la ACG, se ha planteado el debate de si la ecografía por su sensibilidad,

Correo electrónico: eugenio.demiguel@gmail.com.

superior a la de la biopsia, y su buena especificidad puede sustituir a la histología en el diagnóstico de la enfermedad. La discusión está abierta y hasta ahora la respuesta era negativa, pues la biopsia, con un 100% de especificidad, era incuestionable; no obstante, la ecografía gana terreno según mejora la calidad de los nuevos equipos, y ya en 2006 surgió el primer trabajo que señala que la detección del signo del halo de forma bilateral en arterias temporales alcanza una especificidad del 100% en el diagnóstico de ACG y hace innecesaria la biopsia<sup>10</sup>. Estos resultados se han confirmado también en nuestro grupo con un número de exploraciones superior<sup>11</sup>. Pero aun aceptando esta hipótesis, la biopsia seguiría siendo necesaria cuando sólo se objetivase afección de una rama de las arterias temporales superficiales o cuando se dudara del tipo de vasculitis, ya que la ecografía puede descubrir con facilidad edema en la pared vascular, pero éste puede aparecer no sólo en la ACG, sino también en otras entidades como la panarteritis nudosa, la granulomatosis de Wegener, la tromboangiitis obliterante (enfermedad de Buerger), la histiocitosis maligna o la infección por el VIH. En el caso de la vasculitis de Churg-Strauss, el patrón ecográfico del edema de pared es distinto, con lo que posiblemente, aunque puede afectar a las arterias temporales, el diagnóstico diferencial no se plantee. Todo ello hace que, pese a que estas posibilidades son poco frecuentes, probablemente un 3% de los casos<sup>12,13</sup>, la biopsia de arteria temporal siga siendo un recurso diagnóstico necesario. Una aportación adicional ha sido el hecho demostrado de que la ecografía incrementa la sensibilidad de la biopsia (18 de 18 casos) cuando ésta se realiza en la zona en que se ha objetivado halo hipoeoico<sup>10</sup>.

La mayor sensibilidad de la ecografía frente a la biopsia se debe a que es capaz de explorar múltiples vasos en trayectos largos, lo que le confiere una superior validez de aspecto y contenido. Además, de acuerdo con la clínica del paciente, se pueden explorar más vasos, como las arterias occipitales en caso de cefalea en esta zona o las arterias subclavias o braquiales en caso de asimetría tensional o pérdida de pulso en extremidades superiores<sup>14,15</sup>. Una ventaja adicional de la ecografía es que permite confirmar la recidiva de la enfermedad en pacientes ya tratados, lo que no se puede pedir de forma repetida a la histología<sup>16</sup>, y supervisar la respuesta al tratamiento, sobre todo cuando hay discrepancias entre la clínica y los reactantes de fase aguda.

Una crítica a la que se enfrenta la ecografía es la reproducibilidad, ya que siempre se ha dicho que es una técnica que depende del operador. En este sentido, hay que señalar que la ecografía está sujeta a tres fuentes de variabilidad: equipo utilizado, entrenamiento del explorador y capacidad de diferenciar entre imágenes patológicas y normales. La variabilidad del equipo está disminuyendo a medida que aumenta la calidad de los ecógrafos. Respecto a la habilidad del explorador, en la literatura se señala que hay que entrenarse al menos en el reconocimiento y seguimiento de las arterias temporales de unos 30 pacientes normales, preferentemente de una edad similar a la de la población diana, para adquirir suficiente experiencia y conocer la técnica de la exploración Doppler (frecuencia, PRF, orientación de la ventana, etc.). Finalmente, se ha demostrado<sup>17</sup> que la fiabilidad entre operadores es alta, con un  $\kappa = 0,84$ , cifra muy superior a las que se obtienen en otros métodos de diagnóstico clínico.

Finalmente, el sistema sanitario se puede beneficiar de la reducción de costes. La ecografía tiene un coste de 34,39 euros, frente a los 174,63 euros de costes directos que tiene la realización de la biopsia, una reducción del 500% (cifras calculadas según el Boletín Oficial del Estado. 2006;62:10172-86). En nuestra unidad esta técnica se solicitó para 63 pacientes nuevos el pasado año, lo que supondría un ahorro de 8.835 euros y un consumo de 1 semana de tiempos médicos (calculando a media hora por exploración incluido el informe), es decir, es una técnica eficiente. El paciente se beneficia de la realización de una exploración rápida y no agresiva, que redundaría en una mayor satisfacción para él.

En conclusión, la ecografía es una técnica válida y fiable, reduce los costes, aumenta la satisfacción del paciente, tiene mayor validez de aspecto y contenido y facilita la rápida toma de decisiones diagnósticas y terapéuticas. Todo ello hace que la ecografía en la ACG esté pasando de ser una línea de investigación a convertirse en un procedimiento aplicable a la práctica clínica con un futuro prometedor.

## Bibliografía

- Hunder GG, Bloch DA, Michel BA, Stevens MB, Arend WP, Calábrese LH, et al. The American College of Rheumatology 1990 criteria for the classification of giant cell arteritis. *Arthritis Rheum.* 1990;33:1122-8.
- Rao JK, Allen NB, Pincus T. Limitations of the 1990 American College of Rheumatology classification criteria in the diagnosis of vasculitis. *Ann Intern Med.* 1998;129:345-52.
- Hall S, Persellin S, Lie JT, O'Brien PC, Kurland LT, Hunder GG. The therapeutic impact of temporal artery biopsy. *Lancet.* 1983;2:1217-20.
- Ikard RW. Clinical efficacy of temporal artery biopsy in Nashville, Tennessee. *South Med J.* 1988;81:1222-4.
- Salvarani C, Macchioni P, Zizzi F, Mantovani W, Rossi F, Castri C, et al. Epidemiological and immunogenetic aspects of polymyalgia rheumatica and giant cell arteritis in northern Italy. *Arthritis Rheum.* 1991;34:351-6.
- Niederkofer RD, Levin LA. Management of the patient with suspected temporal arteritis a decision-analytic approach. *Ophthalmology.* 2005;112:744-56.
- Schmith WA, Gromnica-Ihle E. What is the best approach to diagnosing large-vessel vasculitis? *Best Prac Res Clin Rheumatol.* 2005;19:223-42.
- Karassa FB, Matsagas MI, Schmidt WA, Ioannidis JP. Metaanalysis: test performance of ultrasonography for giant cell arteritis. *Ann Intern Med.* 2005;142:359-69.
- Schmidt WA, Kraft HE, Vorpahl K, Völker L, Gromnica-Ihle EJ. Color duplex ultrasonography in the diagnosis of temporal arteritis. *N Engl J Med.* 1997;337:1336-42.
- Karahaliou M, Vaiopoulos G, Pappaspyrou S, Kanakis MA, Revenas K, Sfikakis PP. Colour duplex sonography of temporal arteries before decision for biopsy: a prospective study in 55 patients with suspected giant cell arteritis. *Arthritis Res Ther.* 2006;8:R116.
- Castillo C, De Miguel E, Martín-Mola E. Topographic ultrasound study of temporal arteries in giant cell arteritis. *Ann Rheum Dis.* 2008;67 Suppl 2:222.
- Schmidt WA, Blockmans D. Use of ultrasonography and positron emission tomography in the diagnosis and assessment of large-vessel vasculitis. *Curr Opin Rheumatol.* 2005;17:9-15.
- Hamidou MA, Moreau A, Toquet C, El Kouri D, De Faucau P, Grolleau JY. Temporal arteritis associated with systemic necrotizing vasculitis. *J Rheumatol.* 2003;30:2165-9.
- Pfadenhauer K, Weber H. Giant cell arteritis of the occipital arteries. A prospective color coded duplex sonography study in 78 patients. *J Neurol.* 2003;250:844-9.
- Both M, Aries PM, Müller-Hülsbeck S, Jahnke T, Schäfer PJ, Gross WL, et al. Balloon angioplasty of arteries of the upper extremities in patients with extracranial giant-cell arteritis. *Ann Rheum Dis.* 2006;65:1124-30.
- Nicoletti G, Ciancio G, Tardi S, Olivieri I. Colour duplex ultrasonography in the management of giant cell arteritis. *Clin Rheumatol.* 2003;22:508-9.
- De Miguel E, Rodríguez A, De Agustín JJ, Castillo C; Spanish GCA Workshop Group. Giant cell arteritis: Experience of an ultrasound workshop at the SER Annual Meeting 2007. *Ann Rheum Dis.* 2008;67 Suppl 2:224.