



Reumatología clínica en imágenes

Omalgia en paciente con colitis ulcerosa

Painful shoulder in ulcerative colitis

Antonio Jiménez-Martín*, Francisco Javier Santos-Yubero, Francisco Javier Najarro-Cid y Santiago Pérez-Hidalgo

Servicio de Cirugía Ortopédica y Traumatología, Hospital FREMAP Sevilla, Sevilla, España

Introducción

La osteonecrosis humeral proximal es una entidad infrecuente, asociada a traumatismos (15–30%), corticoides¹ (5%), enfermedad de Caisson o de Gaucher, drepanocitosis, alcoholismo (6–39%), lupus o insuficiencia renal², siendo excepcional tras la toma de salazopirina. Nuestro objetivo es presentar un caso donde este medicamento fue el único agente etiológico demostrable de la enfermedad, así como el tratamiento quirúrgico final realizado para resolver la omalgia.

Caso clínico

Varón de 40 años, con antecedentes de colitis ulcerosa, con diagnóstico tardío, de 2 años de evolución, tratado con salazopirina durante los 2 años desde su diagnóstico, que refiere omalgia izquierda de más de 8 meses de evolución, abducción limitada a 70° y gran dolor rotacional. Negaba traumatismos previos, hábito enólico o toma de corticoides. Los valores de VSG, PCR y factor reumatoide estaban dentro de la normalidad. La radiografía mostraba condensación cefálica parcheada, (fig. 1). En la RNM se observaba colapso subcondral, signo de «media luna» y vacío subcondral, compatible con el diagnóstico de osteonecrosis humeral proximal (estadio III de Cruess³) (fig. 2). En la gammagrafía había una hipercaptación humeral proximal (fig. 3).

Diagnóstico

Osteonecrosis humeral proximal grado III de Cruess en paciente tratado con salazopirina.

Evolución

Dada la ausencia de mejoría con tratamiento antiinflamatorio no esteroideo se planteó la cirugía mediante artroplastia de resuperficialización humeral proximal, con cese del dolor a los 3 meses y abducción de 100° (figs. 4 y 5).

Discusión

La osteonecrosis en los pacientes con colitis ulcerosa se ha vinculado preferentemente al uso de corticoides⁴ o ciclosporina⁵, siendo excepcional su vinculación con salazopirina. Resultan efectos indeseables conocidos de la molécula las reacciones de hipersensibilidad, con colitis, pancreatitis, pericarditis o nefritis, aunque sólo existe en la bibliografía médica consultada una única referencia, de Lau⁶, que demuestra el riesgo de producir necrosis en la médula ósea asociada a una reacción de hipersensibilidad con linfadenitis, hepatitis y fallo multiorgánico en un paciente con artritis reumatoide y dentro de un posible síndrome DRESS⁷ (drug rash with eosinophilia and systemic symptoms). En nuestro caso se produjo la osteonecrosis, aunque afortunadamente no el resto de los síntomas, lo cual motivó la suspensión de la salazopirina y el tratamiento de su omalgia. En este sentido, Uribe⁸ recomienda esta artroplastia, que disminuye la escala EVA de 7,5 a 1,6 puntos ($p < 0,001$) y mejora la flexión anterior (de 94° a 142°, $p < 0,001$). Para Raiss⁹, la artroplastia de resuperficialización, además, ha mejorado el test Constant de 20 a 61 puntos ($p < 0,007$) en la rigidez postluxación y en el hombro neuropático siringomiélico según Crowther¹⁰. Para Fink¹¹, la artroplastia de resuperficialización ha mejorado el test de Constant de $20,25 \pm 9,06$ puntos a $46,62 \pm 14,05$ puntos a los 3 meses, aunque el riesgo de erosión glenoidea de estos pacientes es de $2,6 \pm 1,7$ puntos según Alund¹².

* Autor para correspondencia.

Correo electrónico: antonio_jimenez10@hotmail.com (A. Jiménez-Martín).

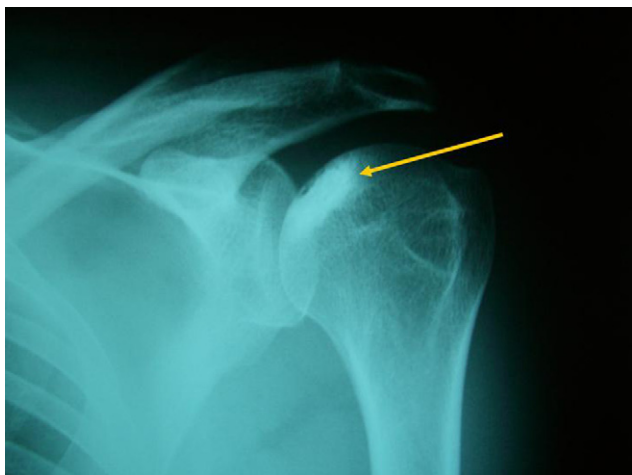


Figura 1. Radiología. Zona de aumento de intensidad en la cabeza humeral que sugeriría una osteonecrosis.

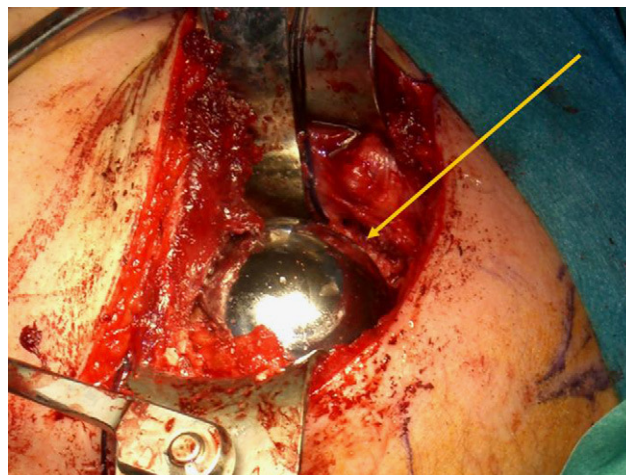


Figura 4. Imagen intraoperatoria. Colocación de componente cefálico a nivel del cuello anatómico.

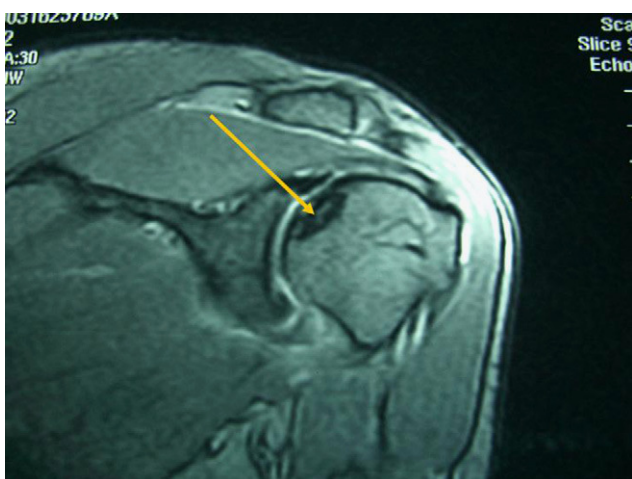


Figura 2. RNM. Colapso subcondral, signo de «media luna» y vacío subcondral compatible con osteonecrosis humeral proximal III de Cruess.

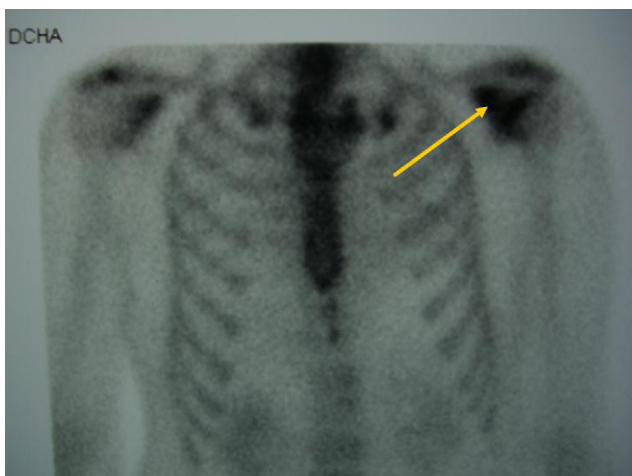


Figura 3. Hipercaptación humeral proximal.

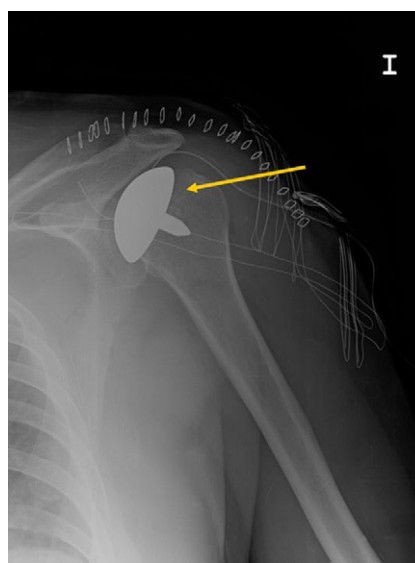

Figura 5. Imagen radiológica postoperatoria.

alternativa terapéutica, puesto que mejoraría el dolor y los resultados funcionales de estos pacientes.

Bibliografía

1. Smith RG, Sperling JW, Cofield RH, Hattrup SJ, Schleck CD. Shoulder hemiarthroplasty for steroid-associated osteonecrosis. *J Shoulder Elbow Surg.* 2008;17:685-8.
2. Hattrup SJ. Indications, technique, and results of shoulder arthroplasty in osteonecrosis. *Orthop Clin North Am.* 1998;29:445-51.
3. Cruess RL. Steroid-induced avascular necrosis of the head of the humerus. Natural history and management. *J Bone Joint Surg Br.* 1976;58:313-7.
4. Vidal Casariego A, De la Cuerda Compés C, Bretón Lesmes I, Cambor Álvarez M, Velasco Gimeno C, García Peris P. Avascular necrosis of both hips and knees in a patient with ulcerative colitis treated for a long term with high-dose corticosteroids. *Nutr Hosp.* 2006;21:109-12.
5. Rahman AH, O'Brien C, Patchett SE. Leg bone pain syndrome in a patient with ulcerative colitis treated with cyclosporin. *Ir J Med Sci.* 2007;176:129-31.
6. Lau G, Kwan C, Chong SM. The 3-week sulphasalazine syndrome strikes again. *Forensic Sci Int.* 2001;122:79-84.
7. Michel F, Navellou JC, Ferraud D, Toussiot E, Wendling D. DRESS syndrome in a patient on sulfasalazine for rheumatoid arthritis. *Joint Bone Spine.* 2005;72:82-5.
8. Uribe JW, Bemden AB. Partial humeral head resurfacing for osteonecrosis. *J Shoulder Elbow Surg.* 2009.

En conclusión, en aquellos casos de osteonecrosis humeral proximal producida por salazopirina, al igual que en otros casos idiopáticos, la artroplastia de resuperficialización puede ser una

9. Raiss P, Aldinger PR, Kasten P, Rickert M, Loew M. Humeral head resurfacing for fixed anterior glenohumeral dislocation. *Int Orthop.* 2007.
10. Crowther MA, Bell SN. Neuropathic shoulder in syringomyelia treated with resurfacing arthroplasty of humeral head and soft-tissue lining of glenoid: A case report. *J Shoulder Elbow Surg.* 2007;16:e38–40.
11. Fink B, Strauss JM, Lamla U, Kurz T, Guderian H, Rütther W. Endoprosthesis surface replacement of the head of the humerus. *Orthopade.* 2001;30:379–85.
12. Alund M, Hoe-Hansen C, Tillander B, Hedén BA, Norlin R. Outcome after cup hemiarthroplasty in the rheumatoid shoulder: A retrospective evaluation of 39 patients followed for 2–6 years. *Acta Orthop Scand.* 2000;71:180–4.