

## Carta al Editor

### Evolución de un caso de arteritis de células gigantes sin tratamiento

#### *Progression of an untreated case of giant cell arteritis*

Sr. Editor:

La arteritis de células gigantes (ACG) afecta a vasos de mediano y grueso calibre, con preferencia por las arterias extracraneales de la aorta, apareciendo generalmente en mayores de 50 años.

Varón de 77 años de edad, exfumador desde hacía 16 años, HTA, hiperplasia benigna de próstata. Tres años antes se realizó estudio por cefalea, en el que se realizaron TAC craneal, y biopsia de la arteria temporal, diagnosticándose de meningioma secretor grado I y de ACG (fig. 1a). Se realizó intervención quirúrgica del meningioma y siguió tratamiento con dexametasona 3 mg/24 h durante 11 días. Aparte del tratamiento con dexametasona durante 11 días, no se realizó tratamiento de la ACG ni siguió controles por esta enfermedad, permaneciendo asintomático. Seguía tratamiento con enalapril 5 mg/24 h, carbocisteinato de lisina 2,7 g/24 h, tamsulodina 0,4 mg/24 h.

Consultó por cansancio y pérdida de unos 15–20 kg de peso de mes y medio de evolución. La exploración física fue normal.

En el hemograma los leucocitos eran de  $1,50 \times 10^9/l$ , los neutrófilos 27,9%, la hemoglobina 12,7 g/dl. La bioquímica era normal. Proteína C reactiva 15,3 mg/dl, factor reumatoide negativo, TSH normal, CEA normal, PSA normal y serología de virus de hepatitis B y C negativas. La TC torácica-abdominal fue normal. La colonoscopia fue normal. El electromiograma reveló signos de afectación radicular predominantemente crónica L5-S1 bilateral. La biopsia de la arteria temporal (fig. 1b) mostró una pared arterial sin cambios inflamatorios, compatible con arteritis en fase de

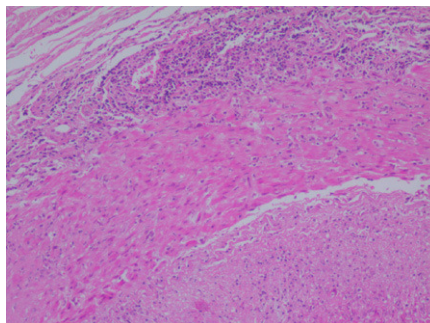
curación. La biopsia de médula ósea fue diagnóstica de leucemia mieloblástica aguda. Con todo lo anterior el paciente fue diagnosticado de leucemia mieloblástica aguda y ACG en remisión.

La ACG tiene una buena respuesta al tratamiento corticoideo. Se inicia a una dosis de 40–60 mg/24 h de prednisona o equivalentes, reduciéndose progresivamente, dependiendo del grado de control de la enfermedad, y la duración del tratamiento suele ser de 1 o 2 años. Este paciente solo siguió el tratamiento corticoideo durante 11 días como medida antiedema tras la intervención del tumor cerebral. Según algunos autores el tratamiento corticoideo mejora la sintomatología, pero no altera la evolución de la enfermedad<sup>1</sup>, en este caso el paciente estuvo asintomático desde el diagnóstico de la ACG hasta la aparición de los síntomas debidos a su enfermedad hematológica, por lo que podría haberse tratado de una forma silente de ACG<sup>2</sup> o bien haberse modificado el curso debido al tratamiento con dexametasona. La curación de las lesiones estaba presente en la segunda biopsia, que fue realizada a los 3 años del diagnóstico de ACG, que mostraba curación de la enfermedad, en la literatura hay descrito casos de curación sin tratamiento<sup>3</sup>, y en una serie de pacientes autopsiados se observó que en el 1,7% de casos había lesiones histológicas de ACG sin actividad, y que en el 25% de estos pacientes no se había realizado el diagnóstico de ACG durante su vida<sup>4</sup>, lo que hace pensar que en algunos casos debido a su escasa sintomatología puede pasar desapercibida<sup>5</sup>.

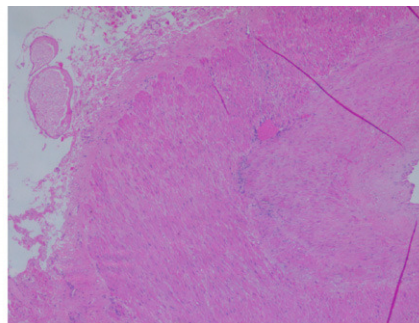
La mortalidad de la ACG es baja, probablemente debido a que en la mayoría de casos se realiza un diagnóstico y tratamiento de forma precoz<sup>6</sup>. La esperanza de vida en pacientes con ACG no difiere significativamente de la población general<sup>6–8</sup>.

En algunos series de pacientes con ACG se ha encontrado aumento de la incidencia de procesos neoplásicos, pero es improbable que la ACG sea un signo paraneoplásico dado el largo

a



b



**Figura 1.** a) Se observa inflamación aguda y crónica con presencia de células gigantes y fragmentación de la elástica interna. b) Fragmento de pared arterial con ausencia de inflamación, junto a fibrosis y neovascularización de la capa media.

intervalo de tiempo entre el diagnóstico de ACG y la aparición de la enfermedad neoplásica<sup>9</sup>.

### Bibliografía

1. Latorre J, Romero JM, Sánchez I, Surcel P, Davins M, Viver E. Arteritis de células gigantes. *An Cir Card Cir Vasc*. 2005;11:188-200.
2. Gonzalez-Gay MA, Garcia-Porrua C, Amor-Dorado JC, Llorca J. Giant cell arteritis without clinically evident vascular involvement in a defined population. *Arthritis Rheum*. 2004;51:274-7.
3. Hernández-Rodríguez J, García-Martínez A, Espígol-Frigolé G, Grau JM, Collado A, Cid MC. Sustained spontaneous clinical remission in giant cell arteritis: report of two cases with long-term followup. *Arthritis Rheum*. 2006;55:160-2.
4. Gonzalez-Gay M. Giant cell arteritis and polymyalgia rheumatica: two different but often overlapping conditions. *Semin Arthritis Rheum*. 2004;33:289-93.
5. Gonzalez-Gay MA, Garcia-Porrua C, Amor-Dorado JC, Llorca J. Giant cell arteritis without clinically evident vascular involvement in a defined population. *Arthritis Rheum*. 2004;51:274-7.
6. González-Gay MA, Blanco R, Abraira V. Giant cell arteritis in Lugo, Spain, is associated with low longterm mortality. *J Rheumatol*. 1997;24:2171-6.
7. Matteson EL, Gold KN, Bloch DA, Hunder GG. Long-term survival of patients with giant cell arteritis in the American College of Rheumatology giant cell arteritis classification criteria cohort. *Am J Med*. 1996;100:193-6.
8. Nordborg E, Bengtsson BA. Death rates and causes of death in 284 consecutive patients with giant cell arteritis confirmed by biopsy. *BMJ*. 1989;229:549-50.
9. Gonzalez-Gay MA, Lopez-Diaz MJ, Martinez-Lado L, Peña-Sagredo JL, Lopez-Agreda H, Miranda-Fillooy JA, et al. Cancer in biopsy-proven giant cell arteritis. A population-based study. *Semin Arthritis Rheum*. 2007;37:156-63.

Francisco José Nicolás-Sánchez \*, Pilar Gallel-Vicente,  
José María Peña-Porta y Rosa María Sarrat-Nuevo

*Servicio de Medicina Interna, Hospital de Santa María, Lleida, España*

\*Autor para correspondencia.

Correo electrónico: fnicolas@comll.cat (F.J. Nicolás-Sánchez).