

## Síndrome RS3PE como primera manifestación de un carcinoma de vejiga

### RS3PE Syndrome as a first manifestation of bladder carcinoma

Sr. Editor:

El síndrome *remitting seronegative symmetrical synovitis with pitting edema* (RS3PE) fue descrito por McCarty et al. en 1985<sup>1</sup>. Hace referencia a un cuadro clínico, de etiología desconocida, propio de personas de edad avanzada, que cursa con una poliartritis aguda y simétrica acompañada de intenso edema en las manos y los pies. Responde a dosis bajas de corticoides y su pronóstico suele ser favorable. Por tanto, tradicionalmente ha sido considerada como una enfermedad benigna, aunque en los últimos años han cobrado importancia las formas asociadas a otras afecciones, especialmente neoplásicas.

Presentamos un síndrome RS3PE asociado a un carcinoma de vejiga cuya concomitancia ha sido poco descrita hasta la fecha.

Mujer de 72 años, sin antecedentes reumatológicos de interés, que acudió a la consulta de Reumatología por dolor nocturno y rigidez matutina en manos y pies, de un mes de evolución, acompañados de edema difuso, fóvea e impotencia funcional. No presentaba síndrome constitucional, clínica de arteritis de la temporal, aftas, uveítis o lesiones cutáneas. En la analítica destacaban: velocidad de sedimentación globular de 120 mm, proteína C reactiva de 111 mg/l y hemoglobina de 8,6 mg/dl. El factor reumatoide, los anticuerpos contra péptidos citrulinados y el HLA B27 fueron negativos. No se hallaron alteraciones en el proteinograma, las inmunoglobulinas y la orina de 24 h. El estudio radiológico de manos y pies solo detectó artrosis interfalángica distal de las manos y un aumento de las partes blandas en manos y pies. Con los datos anteriores y aplicando los criterios de Olivo<sup>2</sup> fue diagnosticada de síndrome RS3PE. Se inició tratamiento con prednisona (10 mg/día) y antiinflamatorios no esteroideos por la noche; tras 4 semanas de escasa mejoría, se añadió hidroxycloquina (2/día), mejorando progresivamente. A los 3 meses, desapareció la sintomatología y se normalizaron los reactantes de fase aguda. Teniendo en cuenta el posible contexto paraneoplásico, se solicitó una radiografía de tórax, en la que no se detectaron anomalías, y una ecografía abdominal, en la que se halló una tumoración vesical que fue confirmada en la tomografía computarizada toraco-abdominal (fig. 1). Se realizó cistoscopia con toma de biopsias de la lesión. La anatomía patológica informó de un carcinoma de células transicionales con infiltración de la pared muscular y en la gammagrafía ósea no objetivaron metástasis. Desde el punto de vista reumático, la paciente fue respondiendo peor al tratamiento propuesto. A nivel general, el severo y rápido deterioro clínico contraindicó la cistectomía radical y la paciente falleció a los 5 meses del diagnóstico reumatológico.

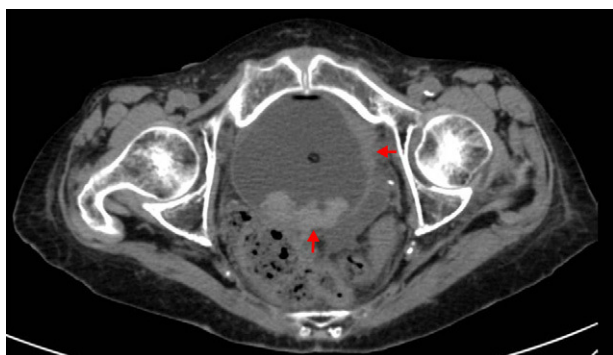


Figura 1. Tumoración vesical.

El síndrome RS3PE o poliartritis edematosa del adulto<sup>3</sup> aparece con mayor frecuencia en varones de edad avanzada. Su etiología es desconocida pero algunos autores la relacionan con: predisposición genética (HLA-B7 y HLA-A2), agentes infecciosos, factores de crecimiento (factor de crecimiento endotelial vascular) o mediadores como la interleucina-6 o el factor de necrosis tumoral alfa liberados por ciertos tumores<sup>4</sup>. Los reactantes de fase aguda suelen estar incrementados y no ocasiona lesiones óseas en los estudios radiológicos. El diagnóstico es clínico y suelen aplicarse los criterios propuestos por Olivo<sup>2</sup>: edad > 65 años, factor reumatoide negativo, polisinovitis aguda simétrica afectando a muñecas, metacarpofalángicas, interfalángicas proximales y vainas tendinosas de los extensores de las manos, edema en «piel de naranja» con fóvea en las zonas afectadas, rigidez matutina, respuesta rápida al tratamiento esteroideo y exclusión de otras enfermedades. El diagnóstico diferencial debe realizarse con otros cuadros reumáticos, especialmente la artritis reumatoide y espondiloartritis de inicio del anciano, la polimialgia reumática, la arteritis de la temporal y la condrocalcinosis<sup>5,6</sup>. El tratamiento se basa en corticoides a dosis bajas y, a veces, antipalúdicos de síntesis<sup>6</sup>. En los últimos años ha quedado en entredicho su naturaleza benigna y se ha asociado a neoplasias digestivas, ginecológicas, nefrourológicas y hematológicas<sup>7,8</sup>. Russell describe en EE. UU. una incidencia algo mayor de cáncer en estos pacientes y recientes trabajos indican un riesgo adicional respecto a una población de características similares<sup>9,10</sup>. Por ello, creemos importante incidir en la búsqueda sistemática de un contexto paraneoplásico en este síndrome.

### Bibliografía

- McCarty DJ, O'Duffy JD, Pearson L, Hunter JB. Remitting seronegative symmetrical synovitis with pitting edema. JAMA. 1985;254:2763-7.
- Olivo D, D'Amore M, Lacava R, Rossi MG, Gareri P, Fiorentini C, et al. Bening edematous polysynovitis in the elderly (RS3PE syndrome). Clin Exp Rheumatol. 1994;12:669-73.
- Chaouat D, Belange G, Leparc JM. Polyarthrite aiguë oedémateuse bénigne du sujet âgé. À propos de 4 observations. Rev Rhum Mal Osteoartic. 1988;55:895-9.
- Arima K, Origuchi T, Tamai M, Iwanaga N, Izumi Y, Huang M, et al. RS3PE syndrome presenting as vascular endothelial growth factor associated disorder. Ann Rheum Dis. 2005;64:1653-5.
- Olivé A. R.S3PE., R2D2 y C3PO. Med Clin (Barc). 2003;121:316-9.
- Bruscas Izu C, Medrano San Ildefonso M, Simon L. Síndrome RS3PE: a propósito de 11 casos. An Med Interna. 2000;17:485-7.
- Sibilia J, Friess S, Schaefferbeke T, Maloel F, Bertin P, Gochoit B, et al. Remitting seronegative symmetrical synovitis with pitting edema (RS3PE): a form of paraneoplastic polyarthritis. J Rheumatol. 1999;26:115-20.
- Olivé A, Blanco J, Pons M, Vaquero M, Tena X. The clinical spectrum of remitting seronegative symmetrical synovitis with pitting edema. The Catalan Group for the Study of RS3PE. J Rheumatol. 1997;24:333-6.
- Russell EB. Remitting seronegative symmetrical synovitis with pitting edema syndrome: followup for neoplasia. J Rheumatol. 2005;32:1760-1.
- Bucaloiu ID, Olenginski TP, Harrington TM. Remitting seronegative symmetrical synovitis with pitting edema syndrome in a rural tertiary care practice: a retrospective analysis. Mayo Clin Proc. 2007;82:1510-5.

Carlos Bruscas Izu<sup>a</sup>, José Ramón Puertas<sup>b</sup>  
y José Luis Cabrerizo-García<sup>b,\*</sup>

<sup>a</sup> Servicio de Reumatología, Hospital General de la Defensa, Zaragoza, España

<sup>b</sup> Servicio de Medicina Interna, Hospital General de la Defensa, Zaragoza, España

\* Autor para correspondencia.

Correo electrónico: j.cabrerizo@hotmail.com (J.L. Cabrerizo-García).

<http://dx.doi.org/10.1016/j.reuma.2012.07.003>