

## Caso clínico

### Embolismo pulmonar por cemento tras vertebroplastia

Walter Alberto Sifuentes Giraldo<sup>a,\*</sup>, José Ramón Lamúa Riazuelo<sup>a</sup>,  
José Ignacio Gallego Rivera<sup>b</sup> y Mónica Vázquez Díaz<sup>a</sup>

<sup>a</sup> Servicio de Reumatología, Hospital Universitario Ramón y Cajal, Madrid, España

<sup>b</sup> Servicio de Radiodiagnóstico, Hospital Universitario Ramón y Cajal, Madrid, España

#### INFORMACIÓN DEL ARTÍCULO

##### Historia del artículo:

Recibido el 29 de marzo de 2012

Aceptado el 11 de julio de 2012

On-line el 6 de marzo de 2013

##### Palabras clave:

Osteoporosis

Fractura vertebral

Vertebroplastia

Embolismo pulmonar por cemento

##### Keywords:

Osteoporosis

Vertebral compression fracture

Vertebroplasty

Cement pulmonary embolism

#### R E S U M E N

En los últimos años se ha extendido el uso de técnicas de cementación vertebral, vertebroplastia y cifoplastia, para el tratamiento del dolor asociado a fracturas vertebrales osteoporóticas. Se han descrito diferentes complicaciones relacionadas con dichos procedimientos, siendo las más frecuentes derivadas de la fuga del material de cementación. El cemento puede extravasarse al sistema venoso vertebral y a través del sistema ácigos y la vena cava alcanzar la circulación pulmonar, produciendo embolismo por cemento. Esta complicación es frecuente, ocurriendo hasta en 26% de los pacientes sometidos a vertebroplastia, pero dado que generalmente no produce repercusión hemodinámica ni clínica este evento suele pasar inadvertido. Sin embargo, se han descrito algunos casos graves e incluso fatales. Presentamos un paciente varón de 74 años, sometido a vertebroplastia por dolor persistente asociado a una fractura vertebral osteoporótica en L3, que presentó una fuga de cemento hacia la vena cava y la arteria pulmonar derecha. Aunque desarrolló un embolismo pulmonar por cemento, el paciente permaneció asintomático y sin complicaciones durante el seguimiento.

© 2012 Elsevier España, S.L. Todos los derechos reservados.

### Cement pulmonary embolism after vertebroplasty

#### A B S T R A C T

In recent years, the use of vertebral cementing techniques for vertebroplasty and kyphoplasty has spread for the treatment of pain associated with osteoporotic vertebral compression fractures. This is also associated with the increased incidence of complications related with these procedures, the most frequent being originated by leakage of cementation material. Cement can escape into the vertebral venous system and reach the pulmonary circulation through the azygous system and cava vein, producing a cement embolism. This is a frequent complication, occurring in up to 26% of patients undergoing vertebroplasty but, since most patients have no clinical or hemodynamical repercussion, this event usually goes unnoticed. However, some serious, and even fatal cases, have been reported. We report the case of a 74-year-old male patient who underwent vertebroplasty for persistent pain associated with osteoporotic L3 vertebral fracture and who developed a cement leak into the cava vein and right pulmonary artery during the procedure. Although he developed a pulmonary cement embolism, the patient remained asymptomatic and did not present complications during follow-up.

© 2012 Elsevier España, S.L. All rights reserved.

#### Introducción

La vertebroplastia y la cifoplastia son técnicas percutáneas de cementación vertebral, cuyo uso se ha extendido ampliamente en los últimos años en el tratamiento del dolor asociado a fracturas vertebrales, especialmente las de origen osteoporótico. Estos

procedimientos, además de aliviar el dolor, estabilizan el aplastamiento y previenen una mayor pérdida de la altura vertebral o progresión de la deformidad cifótica<sup>1</sup>. En el caso de la vertebroplastia, el cemento (generalmente polimetilmetacrilato o fosfato de calcio) es inyectado a través de una aguja en el hueso esponjoso del cuerpo vertebral, a través de los pedículos. El cemento fluye por la vía de menor resistencia y el procedimiento es monitorizado por fluoroscopia<sup>2</sup>. En el caso de la cifoplastia, se localiza una cánula en el cuerpo vertebral a través de la cual se insertan 2 balones, que al inflarse compactan el hueso trabecular circundante y

\* Autor para correspondencia.

Correo electrónico: [albertosifuentesg@gmail.com](mailto:albertosifuentesg@gmail.com) (W.A. Sifuentes Giraldo).

crean una cavidad cerrada. Luego estos balones son removidos y la cavidad es rellenada por cemento. Al igual que en la vertebroplastia, todo el procedimiento es monitorizado fluoroscópicamente<sup>3</sup>.

Si bien se ha extendido la práctica de estas técnicas debido a su potencial eficacia, se deben también tener en cuenta las complicaciones derivadas de las mismas, algunas muy complejas, como la refractura de vértebras previamente estabilizadas, las fracturas de vértebras vecinas o la persistencia del dolor. Sin embargo, las complicaciones más frecuentes para ambos procedimientos son las derivadas de la fuga del material de cementación, especialmente en el caso de la vertebroplastia, pudiendo ir desde pequeñas extravasaciones asintomáticas hacia el tejido circundante, hasta embolismos a distancia a la circulación pulmonar<sup>4</sup>. Presentamos el caso de un paciente que desarrolló embolismo pulmonar por cemento (EPC) tras una vertebroplastia realizada para el tratamiento del dolor asociado a una fractura vertebral osteoporótica.

### Caso clínico

Un paciente varón de 74 años desarrolló dorsolumbalgia mecánica, no irradiada, de inicio brusco tras esfuerzo moderado en marzo del 2007, lo que condujo al diagnóstico de aplastamientos vertebrales múltiples. El paciente tenía como antecedentes ser exfumador de 10 cigarrillos/día durante más de 20 años y haber sido diagnosticado en el año previo de adenocarcinoma de colon, que requirió colectomía más colocación de colostomía permanente y quimioterapia por vía oral. Mantenía una adecuada ingesta de lácteos y exposición solar, realizaba vida activa y no tenía antecedentes de urolitiasis, fracturas por fragilidad previas, enfermedades tiroideas o ingesta de corticoides.

El estudio radiológico reveló la presencia de aplastamientos vertebrales anteriores a nivel de D7, D9 y L3, sin desplazamiento del muro posterior, y la resonancia magnética mostraba además la presencia de edema óseo en L3, que correspondía al nivel más doloroso. Recibió tratamiento con analgesia de segundo escalón (tramadol más acetaminofen y antiinflamatorios no esteroideos), sin notar mejoría del dolor, llegando a ser discapacitante y limitando la movilidad, por lo que se decidió realizar vertebroplastia en L3.

La vertebroplastia fue llevada a cabo en julio del 2007 y durante el procedimiento se detectó una pequeña fuga de cemento hacia la vena cava y la arteria pulmonar derecha. El paciente permaneció asintomático tras la vertebroplastia, sin desarrollar hipoxemia ni signos de hipertensión pulmonar. Sin embargo, en la radiografía de tórax de control tras el procedimiento se evidenciaron lesiones radiopacas sobre los vasos del tercio inferior del campo pulmonar derecho, que en la tomografía computarizada correspondían a múltiples émbolos de cemento en las ramas distales de la arteria pulmonar derecha a nivel de los lóbulos medio e inferior (figs. 1 y 2). La evolución del dolor tras el procedimiento fue excelente y durante el seguimiento ha continuado asintomático desde el punto de vista respiratorio; sin embargo, los émbolos por cemento han permanecido sin cambios y se siguen observando en los controles radiológicos realizados hasta la fecha.

### Discusión

Las fugas del material de cementación vertebral ocurren más frecuentemente durante la vertebroplastia (del 30 al 75%) que con la cifoplastia (del 8 al 33%)<sup>5</sup>. Dichas fugas pueden originar complicaciones locales y sistémicas, incluyéndose el EPC en este último grupo. El EPC es un evento relativamente frecuente tras la vertebroplastia, con una incidencia del 0 al 23% en estudios observacionales, mientras que en el ensayo clínico multicéntrico y aleatorizado VERTOS II (que comparó la eficacia y la seguridad de la vertebroplastia respecto al tratamiento conservador en pacientes con aplastamientos vertebrales osteoporóticos) se encontró que podía ocurrir hasta

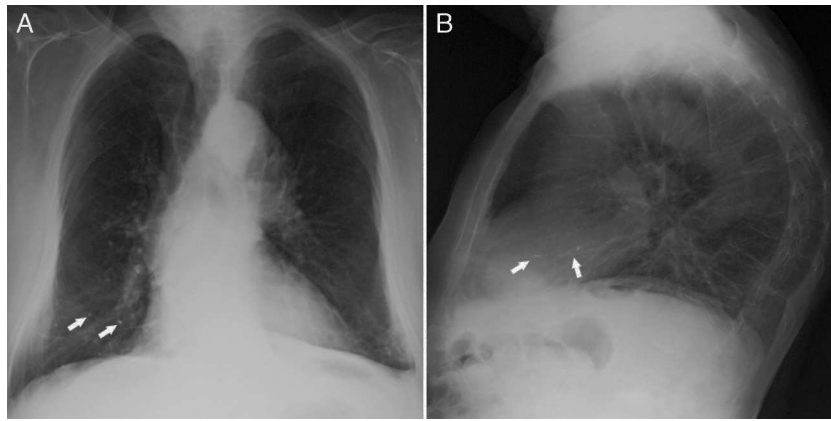
en un 26% de los pacientes<sup>6</sup>. Los pacientes sometidos a cifoplastia desarrollan EPC con mucha menor frecuencia, habiendo pocos casos publicados y algunas series que demuestran una incidencia del 0,2 al 4,6%<sup>7,8</sup>. Se considera que la diferencia en la incidencia de EPC entre ambos procedimientos es debida a factores biomecánicos, ya que a diferencia de la vertebroplastia, en la que el cemento es inyectado ejerciendo altas presiones en el cuerpo vertebral, en la cifoplastia el balón crea una cavidad de baja presión y al dilatarse va comprimiendo el hueso esponjoso, sellando de esta forma defectos óseos o vías venosas que podrían permitir la fuga del cemento<sup>8</sup>.

La migración del cemento a la circulación pulmonar ocurre por extravasación del mismo hacia el plexo venoso vertebral, el cual se encuentra conectado con el sistema álgico, alcanzando por esta vía la vena cava y el sistema arterial pulmonar<sup>9</sup>. En realidad, el único factor de riesgo identificado hasta la fecha para el desarrollo de EPC es la evidencia fluoroscópica de fuga de cemento hacia la vena álgica o la vena cava durante el procedimiento<sup>6,10</sup>. Por tanto, en los pacientes en los que se observan estas fugas, debería valorarse también la circulación pulmonar para descartar un EPC. Inversamente, la ausencia aparente de fuga de cemento por fluoroscopia no excluye la migración del mismo hacia la circulación pulmonar, ya que la mayor parte de fugas son pequeñas y no son detectadas durante el procedimiento<sup>11</sup>.

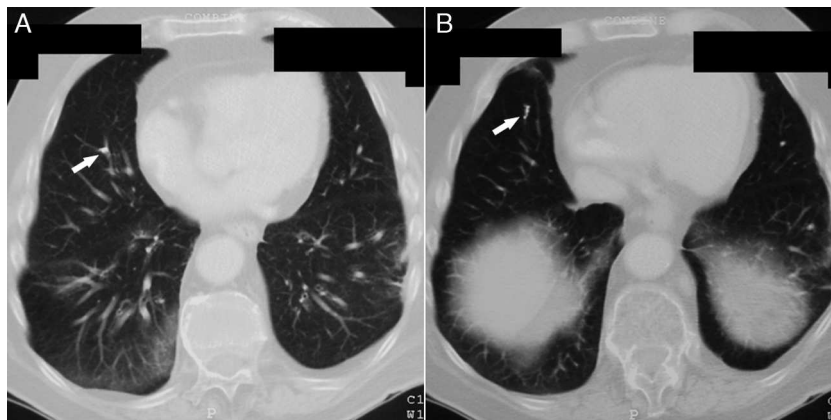
En la mayoría de los pacientes el EPC no constituye un evento clínico. En el estudio VERTOS II todos los pacientes estaban asintomáticos en el momento del diagnóstico, el cual se hizo por los hallazgos de las pruebas de imagen. Esto es debido a que los émbolos de cemento generalmente son pequeños y se distribuyen de forma esparcida en zonas periféricas de los pulmones, sin una localización lobar específica. Además, el cemento no suele depositarse en el corazón o los grandes vasos<sup>6</sup>. Los estudios de seguimientos realizados en pacientes con EPC demuestran que el depósito de cemento tampoco se asocia a la aparición de alteraciones estructurales en el parénquima pulmonar y los pacientes generalmente no desarrollan secuelas<sup>6,12</sup>. Esto se considera debido a que el cemento se comporta como una sustancia biológicamente inerte, sin provocar inflamación en el parénquima pulmonar<sup>6</sup>.

A pesar de la aparente seguridad de la vertebroplastia, se han descrito casos graves de EPC, incluso algunos fatales<sup>13-18</sup>. Estos casos generalmente se asocian a grandes volúmenes inyectados de cemento (9-15 ml) o a la producción de fugas de cemento masivas hacia el corazón o las arterias pulmonares centrales. Clínicamente, nos puede orientar a sospechar EPC la aparición brusca tras la vertebroplastia de síntomas tales como disnea/taquipnea, taquicardia, cianosis, dolor torácico, tos, hemoptisis y sudoración<sup>4</sup>. También se ha descrito infrecuentemente el desarrollo de hipertensión pulmonar persistente tras EPC<sup>19</sup>. No existen guías de manejo para el EPC. En pacientes asintomáticos se recomienda no tratar y en aquellos sintomáticos o con embolismo central se recomienda seguir las guías de tratamiento habituales para el tromboembolismo pulmonar, incluyendo medidas como la heparinización inicial y la terapia con cumarínicos durante 6 meses<sup>4</sup>.

Debido a que las técnicas de cementación vertebral se llevan a cabo cada vez con mayor frecuencia, se deberían plantear algunas estrategias orientadas a prevenir el desarrollo de EPC. Algunos estudios han considerado la cantidad de cemento inyectado en el cuerpo vertebral, la posición de la aguja en el cuerpo vertebral, el tipo de abordaje —unilateral vs. bilateral— y el grado de prolimerización del cemento en el momento de la inyección. Se recomienda limitar el volumen de cemento inyectado a 4-6 ml por cuerpo vertebral, con especial cuidado cuando se realiza el procedimiento en varias vértebras<sup>20</sup>. Respecto a la posición de la aguja, se recomienda realizar una venografía del cuerpo vertebral antes de inyectar el cemento, ya que de esta forma se pueden detectar conexiones de flujo rápido entre el compartimento espinal epidural y la vena cava, permitiendo redirigir la punta de la aguja



**Figura 1.** Radiografía de tórax posteroanterior (A) y lateral (B) en la que se observan imágenes radiopacas sobre el trayecto de los vasos pulmonares (flechas) en el tercio inferior del hemitórax derecho, en relación con émbolos de cemento a dicho nivel.



**Figura 2.** Tomografía computarizada de tórax mostrando émbolos de cemento (flechas) en bifurcaciones (A) y ramas distales (B) de la arteria pulmonar derecha a nivel del lóbulo inferior.

y evitar su paso a la circulación pulmonar<sup>9</sup>. Se considera que el abordaje bilateral es más seguro que el unilateral debido a que permite localizar la punta de cada aguja en la zona lateral del cuerpo vertebral, evitando así la parte central que es en donde las fugas venosas ocurren con más frecuencia<sup>11</sup>. Finalmente se recomienda que el material de cementación tenga una consistencia muy viscosa, similar al de una pasta dental, ya que los materiales muy líquidos o aplicados con excesiva presión pueden originar extravasaciones<sup>20</sup>.

Debido a que el EPC tras vertebroplastia no es un evento infrecuente, y a que la mayoría de casos se encuentran inicialmente asintomáticos, se ha recomendado la realización rutinaria de radiología simple de tórax tras el procedimiento, e inclusive tomografía computarizada, para la detección temprana de émbolos de cemento en la circulación pulmonar. En la radiología simple dichos émbolos se pueden observar como radiopacidades múltiples de forma tubular o ramificada. La tomografía computarizada es la prueba de elección para confirmar su presencia, distinguiéndose de otras lesiones calcificadas debido su ubicación en zonas de ramificación y a que se acompañan de zonas de alta atenuación alrededor de las arterias pulmonares. La ecocardiografía podría ser útil en la valoración del desarrollo de hipertensión pulmonar en pacientes sintomáticos o con múltiples émbolos. En estos pacientes, las pruebas de función respiratoria podrían demostrar además disminución de la capacidad de difusión pulmonar de CO<sup>20</sup>.

En conclusión, el EPC ocurre comúnmente tras la realización de la vertebroplastia, pero es infrecuente que tenga repercusión clínica o hemodinámica. Sin embargo, los pacientes sometidos a este procedimiento deberían ser evaluados cuidadosamente desde el punto

de vista respiratorio y cardiovascular tras su realización, especialmente aquellos con síntomas indicativos. Es conveniente, además, la realización de pruebas de imagen como la radiología simple en todos los casos y la tomografía computarizada, sobre todo aquellos en los que se detectan fugas de cemento durante el procedimiento.

### Responsabilidades éticas

**Protección de personas y animales.** Los autores declaran que para esta investigación no se han realizado experimentos en seres humanos ni en animales.

**Confidencialidad de los datos.** Los autores declaran que han seguido los protocolos de su centro de trabajo sobre la publicación de datos de pacientes y que todos los pacientes incluidos en el estudio han recibido información suficiente y han dado su consentimiento informado por escrito para participar en dicho estudio.

**Derecho a la privacidad y consentimiento informado.** Los autores han obtenido el consentimiento informado de los pacientes y/o sujetos referidos en el artículo. Este documento obra en poder del autor de correspondencia.

### Conflicto de intereses

Los autores declaran no tener ningún conflicto de intereses.

## Bibliografía

- Boonen S, Wahl DA, Nauroy L, Brandi ML, Bouxsein ML, Goldhahn J, et al. Balloon kyphoplasty and vertebroplasty in the management of vertebral compression fractures. *Osteoporos Int.* 2011;22:2915–34.
- Montagu A, Speirs A, Baldock J, Corbett J, Gosney M. A review of vertebroplasty for osteoporotic and malignant vertebral compression fractures. *Age Ageing.* 2012;41:450–5.
- Voormolen MH. Kyphoplasty. *Neuroradiology.* 2011;53:S203–5.
- Krueger A, Bliemel C, Zettl R, Ruchholtz S. Management of pulmonary cement embolism after percutaneous vertebroplasty and kyphoplasty: a systematic review of the literature. *Eur Spine J.* 2009;18:1257–65.
- Agko M, Nazzal M, Jamil T, Castillo-Sang M, Clark P, Kasper G. Prevention of cardiopulmonary embolization of polymethylmethacrylate cement fragment after kyphoplasty with insertion of inferior vena cava filter. *J Vasc Surg.* 2010;51:210–3.
- Venmans A, Klazen CA, Lohle PN, van Rooij WJ, Verhaar HJ, de Vries J, et al. Percutaneous vertebroplasty and pulmonary cement embolism: results from VERTOS II. *AJNR Am J Neuroradiol.* 2010;31:1451–3.
- Chong T, Lieu J, Alamin T, Mitra R. Pulmonary cement embolism after kyphoplasty. *Pain Pract.* 2011;11:570–3.
- Radcliff KE, Reitman CA, Delasotta LA, Hong J, Dilorio T, Zaslavsky J, et al. Pulmonary cement embolization after kyphoplasty: a case report and review of the literature. *Spine J.* 2010;10:e1–5.
- Groen RJ, du Toit DF, Phillips FM, Hoogland PV, Kuizenga K, Coppes MH, et al. Anatomical and pathological considerations in percutaneous vertebroplasty and kyphoplasty: a reappraisal of the vertebral venous system. *Spine.* 2004;29:1465–71.
- Barragan-Campos HM, Vallee JN, Lo D, Cormier E, Jean B, Rose M, et al. Percutaneous vertebroplasty for spinal metastases: complications. *Radiology.* 2006;238:354–62.
- Kim YJ, Lee JW, Park KW, Yeom JS, Jeong HS, Park JM, et al. Pulmonary cement embolism after percutaneous vertebroplasty in osteoporotic vertebral compression fractures: incidence, characteristics, and risk factors. *Radiology.* 2009;251:250–9.
- Venmans A, Lohle PN, van Rooij WJ, Verhaar HJ, Mali WP. Frequency and outcome of pulmonary polymethylmethacrylate embolism during percutaneous vertebroplasty. *AJNR Am J Neuroradiol.* 2008;29:1983–5.
- Chen HL, Wong CS, Ho ST, Chang FL, Hsu CH, Wu CT. A lethal pulmonary embolism during percutaneous vertebroplasty. *Anesth Analg.* 2002;95:1060–2.
- Freitag M, Gottschalk A, Schuster M, Wenk W, Wiesner L, Standl TG. Pulmonary embolism caused by polymethylmethacrylate during percutaneous vertebroplasty in orthopaedic surgery. *Acta Anaesthesiol Scand.* 2006;50:248–51.
- Stricker K, Orlor R, Yen K, Takala J, Luginbuhl M. Severe hypercapnia due to pulmonary embolism of polymethylmethacrylate during vertebroplasty. *Anesth Analg.* 2004;98:1184–6.
- Yoo KY, Jeong SW, Yoon W, Lee J. Acute respiratory distress syndrome associated with pulmonary cement embolism following percutaneous vertebroplasty with polymethylmethacrylate. *Spine.* 2004;29:E294–7.
- Monticelli F, Meyer HJ, Tutsch-Bauer E. Fatal pulmonary cement embolism following percutaneous vertebroplasty (PVP). *Forensic Sci Int.* 2005;149:35–8.
- Francois K, Taeymans Y, Poffyn B, Van Nooten G. Successful management of a large pulmonary cement embolus after percutaneous vertebroplasty: a case report. *Spine.* 2003;28:E424–5.
- Goodman LR, Lipchik RJ, Kuzo RS, Liu Y, McAuliffe TL, O'Brien DJ. Subsequent pulmonary embolism: risk after a negative helical CT pulmonary angiogram –prospective comparison with scintigraphy. *Radiology.* 2000;215:535–42.
- Habib N, Maniatis T, Ahmed S, Kilkenny T, Alkaied H, Elsayegh D, et al. Cement pulmonary embolism after percutaneous vertebroplasty and kyphoplasty: An overview. *Heart Lung.* 2012;41:509–11.