

4. Schwartz RB, Bravo SM, Klufas RA, Hsu L, Barnes PD, Robson CD, et al. Cyclosporin neurotoxicity and its relation to hypertensive neuropathy: CT and MR findings in 16 cases. *Am J Roentgenol.* 1995;165:627-31.
5. Pipitone N, Olivieri I, Padula A, D'angelo S, Nigro A, Zucconi G, et al. Infliximab for the treatment of Neuro-Behçet's disease: A case series and review of the literature. *Arthritis Rheum.* 2008;59:285-90.
6. Borhani HA, Safari A. Proposing an algorithm for treatment of different manifestations of neuro Behçet's disease. *Clin Rheumatol.* 2010;29:683-6.
7. Weiner S, Otte A, Schumacher M, Juengling F, Brink I, Nitzsche E, et al. Neuro-Behçet's syndrome in a patient not fulfilling criteria for Behçet's disease: clinical features and value of brain imaging. *Clin Rheumatol.* 2000;19:231-4.
8. Latorre González G, Escribano Gascon AB, Lopez de Silanes de Miguel C, García Cobos R, Ignacio Casanova Peño L, La Peña Montero T. Neuro behçet: a propósito de un caso. *Reumatol Clin.* 2009;5:168-70.
9. Akman Demir G, Bahar S, Coban O, Tasci B, Serdaroglu P. Cranial MRI in Behçet's disease: 134 examinations of 98 patients. *Neuroradiology.* 2003;45:851-9.
10. Atasoy HT, Tunc TO, Unal AE, Emre U, Koca R, Esturk E, et al. Peripheral nervous system involvement in patients with Behçet disease. *Neurologist.* 2007;13:225.
11. Benamour S, Naji T, Alaoui FZ, El Kabli H, El Aidouni S. [Neurological involvement in Behçet's disease. 154 cases from a cohort of 925 patients and review of the literature]. *Rev Neurol (Paris).* 2006;162:1084.
12. Akman-Demir G, Serdaroglu G, Tasci B. Clinical patterns of neurological involvement in Behçet's disease: Evaluation of 200 patient. *Brain.* 1999;122:2171-81.
13. Lee SH, Yoon PH, Park SJ, Kim DI. MRI findings in Neuro Behçet's disease. *Clin Radiol.* 2001;56:485-94.
14. Sener RN. Neuro Behçet's disease: diffusion MR imaging and proton MR spectroscopy. *AJNR, Am J Neuroradiol.* 2003;24:1612-4.

Fernando Mario Andrade-Rodado^a, Robert Hurtado-García^{a,*}, Antonio Álvarez Cienfuegos^b, Santiago Mola Caballero^c, Juan Carlos Barreras Mateos^d y Juan Custardoy Olavarrieta^a

^a Servicio de Medicina Interna, Hospital Vega Baja, Orihuela, Alicante, España

^b Servicio de Reumatología, Hospital Vega Baja, Orihuela, Alicante, España

^c Servicio de Neurología, Hospital Vega Baja, Orihuela, Alicante, España

^d Servicio de Radiología, Hospital Vega Baja, Orihuela, Alicante, España

* Autor para correspondencia.

Correos electrónicos: robex2@hotmail.com, robex2@gmail.com (R. Hurtado-García).

<http://dx.doi.org/10.1016/j.reuma.2013.01.007>

Artritis séptica asociada a gota y pseudogota: la importancia de la artrocentesis

Septic arthritis associated to gout and pseudogout: The importance of arthrocentesis

Sr. Editor:

La artritis séptica es una entidad que se produce por la anidación bacteriana en la sinovial que cursa con respuesta inflamatoria aguda y líquido sinovial de aspecto purulento. Es una urgencia médica, pues produce un rápido deterioro anatómico y funcional. Desde el punto de vista etiológico, predominan las bacterias grampositivas como *Staphylococcus aureus* (*S. aureus*), implicado en más del 50% de los casos, seguido del género *Streptococcus* (15-20%) y de las bacterias gramnegativas. En su epidemiología influyen diversos factores de riesgo como la edad avanzada, la inmunodepresión, la presencia de prótesis articulares, las comorbilidades del paciente, etc. En ocasiones, la artritis séptica dificulta el diagnóstico temprano y aumenta el riesgo de destrucción precoz de la articulación¹.

A continuación presentamos el caso de un paciente con 2 episodios de artritis séptica sucesivos, producidos por microorganismos diferentes y asociados a artritis microcristalina por depósitos de urato monosódico y de pirofosfato cálcico.

Mujer de 86 años, sin alergias, sin hábitos tóxicos, independiente para las actividades de la vida diaria. Como antecedentes patológicos de interés destacaba una fibrilación auricular en tratamiento con dicumarínicos y gota tofácea. En el último mes presentó un episodio de artritis séptica de hombro derecho por *Escherichia coli* (*E. coli*), secundaria a bacteriemia de origen urinario. Recibió tratamiento con ciprofloxacino 400 mg intravenoso cada 12 h durante 2 semanas (continuó con dosis de 750 mg vía oral hasta completar 6 semanas) presentando buena evolución. Quince días después de este episodio, consultó por dolor y tumefacción de rodilla izquierda de una semana de evolución sin fiebre ni otra sintomatología acompañante.

En la exploración física la paciente estaba afebril y destacó monoartritis de rodilla izquierda con impotencia funcional y flexo de rodilla. En el resto de la exploración no se encontraron alteraciones significativas. Se practicó artrocentesis, obteniéndose 4 cm³

de líquido de características inflamatorias: 9.650 leucocitos/mm³ con predominio de polimorfonucleares (94%) y glucosa de 75 mg/dl. Se observaron cristales de urato monosódico al microscopio con luz polarizada. La tinción de Gram resultó negativa. En el cultivo de líquido sinovial se aisló *Escherichia faecium* (*E. faecium*) sensible únicamente a vancomicina. La analítica de ingreso no mostró leucocitosis (8.600 × 10⁹ leucocitos, 60% neutrófilos, 20% linfocitos) pero sí reactantes de fase aguda elevados (velocidad de sedimentación globular: 100 mm en la primera hora; proteína C reactiva: 238 mg/dl). El sedimento de orina fue normal y los hemocultivos y urocultivos negativos. Se completó estudio con radiografía de tórax y ecocardiografía que descartaron afectación pulmonar y/o cardíaca. La radiografía simple de rodilla izquierda mostró signos de artropatía degenerativa avanzada con marcado pinzamiento del espacio articular femorotibial, así como aumento de partes blandas compatible con derrame articular. En la resonancia magnética se observó un depósito indicativo de tofo gotoso en la inserción patelar del tendón del cuádriceps que producía una gran erosión en el polo superior de la rótula (fig. 1). Se inició tratamiento antibiótico con vancomicina, 1 g cada 48 h (ajustado a la función renal).

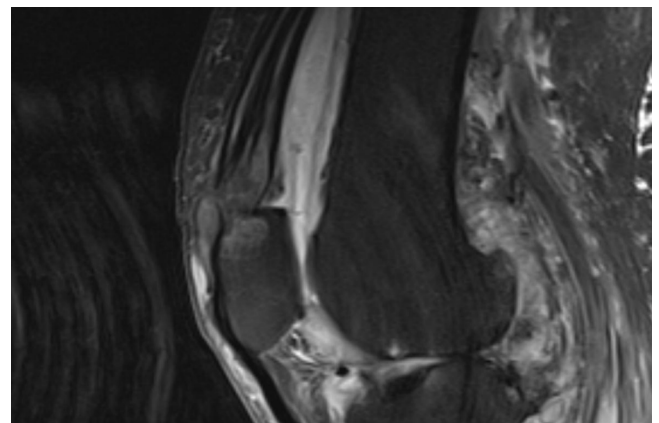


Figura 1. Tofo gotoso hipotenso en T2 en la inserción del cuádriceps, que causa la erosión ósea.

Se realizaron lavados articulares diarios con suero fisiológico que resultaron poco productivos. Después de 10 días de tratamiento antibiótico y ante la persistencia de los signos flogóticos de la rodilla, así como del aislamiento del germen en los cultivos seriados, se indicó desbridamiento quirúrgico por artrotomía media y sinovectomía subtotal.

Llamó la atención la desestructuración de la superficie articular y la gran cantidad de depósitos tofáceos. Los cultivos posteriores a la intervención quirúrgica fueron negativos. La anatomía patológica del líquido sinovial evidenció cristales de urato y de pirofosfato cálcico. La paciente permaneció ingresada hasta completar un mes de tratamiento intravenoso y comenzó la rehabilitación de forma precoz.

Los enterococos son diplococos grampositivos que forman parte de la flora normal del tracto gastrointestinal humano y del tracto genital de la mujer. También se pueden aislar en el suelo, comida, agua, plantas, aves e insectos, entre otros animales. La frecuencia de aislamiento de las diferentes especies varía de acuerdo con el huésped. *E. faecalis* y *E. faecium* son las especies dominantes en el intestino humano, ya que entre las 2 componen el 95% de los microorganismos de tracto gastrointestinal². *Enterococcus* es causante de múltiples infecciones nosocomiales (urinarias, endocarditis, diverticulitis, meningitis y bacteriemias) y presenta resistencia a múltiples antibióticos. La población inmunodeprimida y con enfermedades crónicas como la gota tienen mayor probabilidad de presentar una artritis séptica¹. Se han establecido varias hipótesis acerca del mecanismo de coexistencia de la artritis séptica y microcristalina: la reducción del pH local por el aflujo de los neutrófilos y la producción de ácido láctico favorecería la precipitación de cristales de ácido úrico, la destrucción del cartílago articular por enzimas lisosómicas y la liberación intraarticular de cristales, que potenciaría el efecto inflamatorio de los cristales de urato por las endotoxinas y el aumento de la temperatura local³. En sentido contrario, la sinovial inflamada permite un acceso más fácil a las bacterias circulantes, por lo que anidarían con preferencia en articulaciones ya afectadas (gota, pseudogota, artrosis, artritis séptica previa^{3,4}). Además, en nuestro caso, el antecedente de hospitalización y el tratamiento antibiótico previo probablemente actuaron como factores de riesgo que favorecieron la infección nosocomial y la resistencia del microorganismo a los antibióticos convencionales.

La serie más larga de artritis séptica y gota fue descrita por Yu et al.⁵ y recoge pacientes con ambas enfermedades en un periodo de 13 años (1987-2001). El germen que se aisló con más frecuencia

fue *S. aureus*. No se aisló en ningún caso *Enterococcus*. En la revisión bibliográfica realizada en PubMed 1972-2012 (palabras clave: artritis séptica, gota, pseudogota) se describen 3 casos en los que coexisten las 3 enfermedades⁶⁻⁸. En la serie española de Mínguez et al.⁹ se describen 18 casos. En esta, todos los casos corresponden a artritis séptica asociada a artritis microcristalina por urato monosódico o pirofosfato, es decir, un solo tipo de cristal. Sin embargo, la artritis piógena por *E. faecium* asociada a la presencia de cristales de urato monosódico y pirofosfato no está descrita. En la práctica clínica es fundamental el papel de la artrocentesis ante cualquier artritis y el cultivo del líquido sinovial a pesar de la evidencia de cristales: un diagnóstico y tratamiento tardío desencadenará la destrucción de la articulación.

Bibliografía

- Mateo Soria L, Olivé Marqués A, García Casares E, García Melchor E, Holgado Pérez S, Tena Marsá X. Artritis séptica politópica: análisis de 19 casos. *Reumatol Clin*. 2009;5:18-22.
- de Vrese M, Schrezenmeir J. Probiotics, prebiotics and synbiotics. *Adv Biochem Eng Biotechnol*. 2008;111:1-66.
- Baer PA, Tenenbaum J, Fam AG, Little H. Coexistent septic and crystal arthritis. *J Rheumatology*. 1985;3:265-7.
- Shah K, Spear J, Nathanson LA, McCauley J, Edlow JA. Does the presence of crystal arthritis rule out septic arthritis. *J Emerg Med*. 2007;32:23-6.
- Yu KH, Luo SF, Liou LB, Wu J, Tsai WP, Chen JY, et al. Concomitant septic and gouty arthritis—an analysis of 30 cases. *Rheumatology*. 2003;42:1062-6.
- Jarrett MP, Grayzel AI. Simultaneous gout, pseudogout, and septic arthritis. *Arthritis Rheum*. 1980;23:128-9.
- Jahn TW. Septic arthritis and calcium pyrophosphate deposition disease in the setting of chronic gout. *Mil Med*. 1998;163:61-2.
- Smith JR, Phelps P. Septic arthritis, gout, pseudogout and osteoarthritis in the knee of patient with multiple myeloma. *Arthritis Rheum*. 1972;15:89-96.
- Mínguez S, Mateo L, García Melchor E, García Casares E, Moltó A, Grados D, et al. Coexistencia de artritis infecciosa y microcristalina: un tándem peligroso. A propósito de 18 casos [abstract]. *Reumatol Clin*. 2008;11 Suppl 4: S152.

Beatriz Tejera*, Anne Riveros, Melania Martínez-Morillo y Jerónima Cañellas

Servicio de Reumatología, Hospital Germans Trias i Pujol, Badalona, Barcelona, España

* Autor para correspondencia.

Correo electrónico: btejerasegura@gmail.com (B. Tejera).

<http://dx.doi.org/10.1016/j.reuma.2013.01.002>