

Original

Infección del sistema nervioso central por *Listeria monocytogenes* en pacientes con lupus eritematoso sistémico: análisis de 26 casos, incluyendo el reporte de un caso nuevo

Gabriel Horta-Baas^{a,*}, Omar Guerrero-Soto^b y Leonor Barile-Fabris^b

^a Servicio de Reumatología, Hospital General Regional 220, Instituto Mexicano del Seguro Social, Toluca de Lerdo, Estado de México, México

^b Servicio de Reumatología, Hospital de Especialidades, Centro Médico Nacional Siglo XXI, Instituto Mexicano del Seguro Social, México Distrito Federal, México

INFORMACIÓN DEL ARTÍCULO

Historia del artículo:

Recibido el 27 de enero de 2013

Aceptado el 17 de abril de 2013

On-line el 2 de octubre de 2013

Palabras clave:

Lupus eritematoso sistémico

Meningitis

Absceso cerebral

Listeria monocytogenes

R E S U M E N

Introducción: Las infecciones en pacientes con lupus eritematoso sistémico (LES) causan morbilidad significativa. La infección por *Listeria monocytogenes* (LM) se considera una enfermedad oportunista y ha sido publicada en raras ocasiones en pacientes con LES.

Objetivo: Revisar la forma de presentación de las infecciones por *Listeria* a nivel del sistema nervioso central (SNC) en pacientes con LES.

Metodología: Se realizó una revisión bibliográfica, seleccionando los casos con cuadro de afección al sistema nervioso y confirmación de infección por *L. monocytogenes* en el cultivo.

Resultados: Veintiséis casos son descritos. La forma de presentación más común fue la meningitis, siendo la meningoencefalitis y los abscesos cerebrales menos frecuentes. Los factores predisponentes son: empleo glucocorticoides, inmunosupresores, terapia de sustitución renal y el brote de actividad.

Conclusión: La infección del SNC por *Listeria* es poco común y, en ocasiones, fatal. La presentación atípica puede conducir a un retraso en el diagnóstico y el tratamiento adecuado. *L. monocytogenes* debe incluirse en el diagnóstico diferencial del paciente con LES y manifestaciones neurológicas.

© 2013 Elsevier España, S.L. Todos los derechos reservados.

Central nervous system infection by *Listeria monocytogenes* in patients with systemic lupus erythematosus: Analysis of 26 cases, including the report of a new case

A B S T R A C T

Introduction: Infections in patients with systemic lupus erythematosus cause significant morbidity. Infection due to *Listeria monocytogenes* (LM) is considered an opportunistic disease, and has been published on rare occasions in patients with SLE.

Objective: To review the presentation of listeria infections in the central nervous system (CNS) in SLE patients.

Methodology: We conducted a literature review, selecting cases with central nervous system infection and confirmation of LM infection through culture.

Results: Twenty six cases are described. The most common presentation was meningitis, with meningoencephalitis and brain abscesses being less frequent. The predisposing factors are: use of glucocorticoids, immunosuppressants, renal replacement therapy and the activity flares.

Conclusion: CNS infection by listeria is rare and sometimes fatal. The atypical presentation may lead to a delay in diagnosis and appropriate treatment. *L. monocytogenes* should be included in the differential diagnosis of patients with SLE with neurological manifestations.

© 2013 Elsevier España, S.L. All rights reserved.

Keywords:

Systemic lupus erythematosus

Meningitis

Brain abscess

Listeria monocytogenes

Introducción

Listeria monocytogenes (LM) es un bacilo grampositivo, ampliamente distribuido en la naturaleza. La listeriosis humana es una

* Autor para correspondencia.

Correo electrónico: gabho@hotmail.com (G. Horta-Baas).

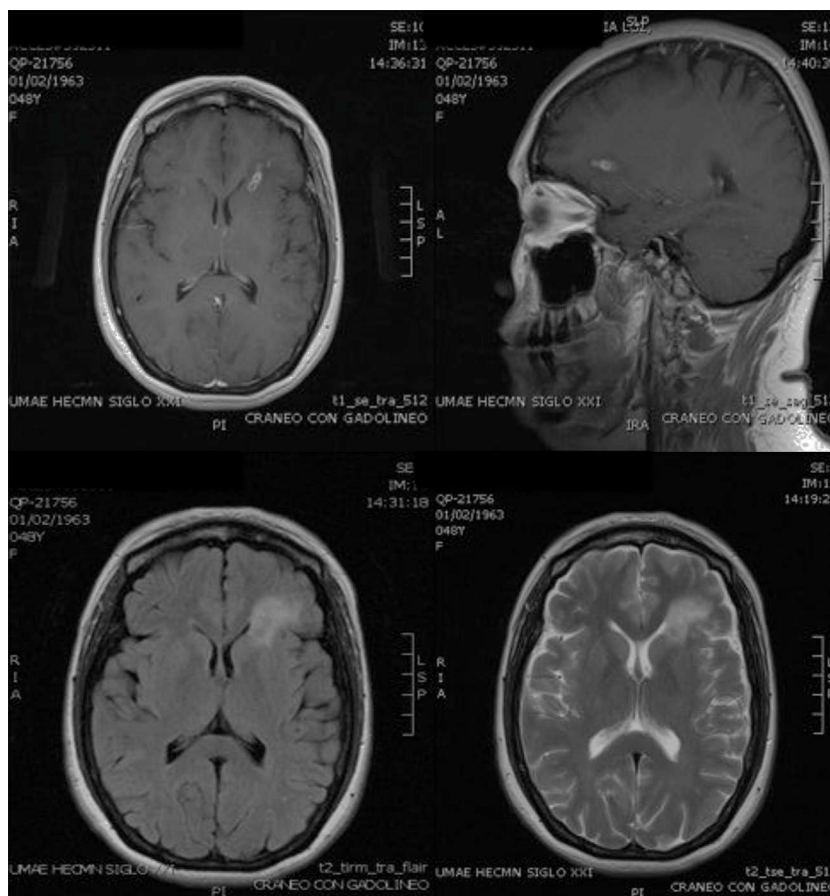


Figura 1. RMN al momento del ingreso: los espacios de LCR, el cerebelo, bulbo, puente, mesencéfalo, cuerpo caloso y hemisferio derecho son normales. En el hemisferio izquierdo a nivel de la sustancia blanca profunda del lóbulo frontal se demuestra un área de hipo-hiperintensidad de señal en T1 y T2, respectivamente, de aspecto «edematoso», bilobulada que mide aproximadamente 17×6 mm, circundada por edema vasogénico y que impregna intensa y anularmente tras la aplicación de contraste por vía intravenosa. Cambios compatibles con neuroinfección. Absceso bilobulado frontal izquierdo.

enfermedad rara con una incidencia anual mundial de 0,2 a 7,4 por millón¹. En poblaciones sanas, las tasas más altas de infección se observan en los niños de un mes y en adultos mayores de 60 años. Las infecciones fuera del periodo perinatal ocurren en pacientes con neoplasias hematológicas, infección por VIH, pacientes con trasplante o en tratamiento con glucocorticoides (GC)². La ingesta de alimentos contaminados es la puerta más frecuente de acceso³⁻⁵. En personas inmunocompetentes, la infección produce un cuadro diarreico o gripal autolimitado; en inmunocomprometidos puede iniciarse con una gastroenteritis febril con bacteriemia y posterior siembra del bacilo en otros órganos. Posee especial tropismo por el sistema nervioso central (SNC), siendo la meningitis la forma más frecuente, aunque es característica la romboencefalitis⁴. La infección del SNC por LM ha sido publicada en raras ocasiones en pacientes con lupus eritematoso sistémico (LES)⁶⁻¹⁴, considerándose de interés para el lector debido a que se incluye entre la variedad de diagnósticos diferenciales que se deben considerar en pacientes con LES y manifestaciones neurológicas, así como su importante mortalidad. Dado lo infrecuente de esta afección, se presenta un caso diagnosticado en nuestro medio; así como la revisión de la patogenia, el espectro de manifestaciones clínicas, auxiliares de diagnóstico y el tratamiento disponible relacionado con el tema.

Caso clínico

Mujer de 47 años, con diagnóstico de LES hace 10 años, con un brote de actividad renal un año previo a su ingreso, que ameritó tratamiento con micofenolato mofetilo (MMF) 3 g al día, prednisona

1 mg/kg con reducción hasta 0,5 mg/kg/día, lográndose la remisión de la actividad. Ingresó con cefalea de inicio súbito, holocraneana, de intensidad 9 de 10 en la escala visual análoga; se agudizaba con el movimiento y sin mejoría con analgésicos, acompañada de fiebre y náuseas. En la exploración física, sin alteración del estado de consciencia, afectación de funciones mentales superiores o datos neurológicos focales y signos menígeos negativos. Estudio de líquido cefalorraquídeo (LCR) con leucocitos $27/\text{mm}^3$ (80% mononucleares), eritrocitos $45/\text{mm}^3$, hiperproteínorraquia, normogluorraquia, tinta china y tinción de Gram, negativas; IgM e IgG para citomegalovirus y herpes virus negativos. Sus estudios de laboratorio mostraron leucocitosis de $13\,000$ células/ mm^3 , con neutrofilia y monocitosis, niveles de C3 bajos con C4 normal, elevación de los títulos de anti-ADN, sedimento urinario con proteinuria, eritrocituria y cilindros negativos. Diagnóstico inicial de neuroinfección vs. actividad neuropsiquiátrica; se inició tratamiento empírico con ceftriaxona 2 g cada 12 h, vancomicina 1 g cada 12 h, aciclovir 600 mg cada 8 h, dexametasona 8 mg cada 8 h. En la resonancia magnética (RMN) cerebral se documentó, a nivel del lóbulo frontal, una lesión compatible con un absceso cerebral (fig. 1). A las 48 h, el LCR se reportó incoloro, sin leucocitos, 15 eritrocitos, proteínas 39 mg/dl y normogluorraquia, PCR para M. tuberculosis, negativo. A los 4 días, se reportó crecimiento de LM en el LCR, hemocultivo negativo, cambiando el tratamiento a ampicilina 2 g por vía intravenosa cada 4 h por 6 semanas, con resolución completa del cuadro clínico sin secuelas. La RMN cerebral al mes mostró un área de impregnación nodular de 3 mm de diámetro en situación frontal con mínimo edema adyacente. A los 4 meses, sin evidencia del proceso infeccioso (fig. 2).

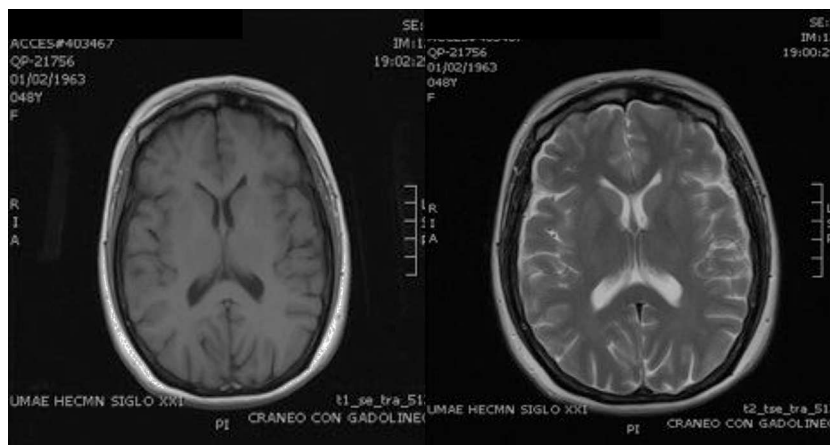


Figura 2. RMN cerebral contrastada con gadolinio a los 4 meses de inicio del tratamiento con resolución de la lesión, sin evidencia de neuroinfección.

Metodología

Se realizó una revisión bibliográfica en Medline vía Pubmed; se incluyeron como términos de búsqueda: meningitis, absceso cerebral, listeriosis, LES, infecciones del SNC. Se limitó a artículos publicados en inglés y español. Se seleccionaron todos los casos con cuadro clínico de afectación del SNC y confirmación microbiológica de infección por LM en el cultivo, y que dispusiesen de la descripción del caso.

Resultados

Se describen 26 casos, de los cuales 22 presentaron meningitis (85%), 2 meningoencefalitis (8%) y 5 absceso cerebral (19%), sin ningún caso de romboencefalitis (tabla 1). La forma de presentación más frecuente en los pacientes con meningitis/meningoencefalitis fue: fiebre (90%), cefalea (78%), alteración del estado de alerta (70%), náuseas (60%), vómito (64%), signos meníngeos (53%), diarrea (50%) y signos neurológicos focales (41,6%). Los pacientes con absceso cerebral presentaron: fiebre (100%), cefalea (100%), signos meníngeos (33%), alteración del estado mental (33%), náuseas (100%), signos neurológicos focales (50%) y vómito (33%); en ningún caso se reportó antecedente de diarrea (tabla 2).

En el LCR se encontró pleocitosis en el 100% de los 12 casos que se disponía de esta información; el rango fue desde 27 hasta 3.664 cél./mm³. En 5 de 8 casos se encontró predominio de polimorfonucleares y en 3 predominio mononuclear. En 4 casos se reportó el recuento de eritrocitos y en todos se reportó incremento de los mismos. El estudio de proteínas estuvo disponible en 7 casos, con hiperproteinorraquia en el 100%, rangos de 116-399 mg/dl; se encontró hipoglucorraquia en 4 de 6 casos. La tinción de Gram estuvo disponible en 5 casos, en todos negativa. En 21 de 25 pacientes (84%) se reportó crecimiento de *Listeria* en el cultivo del LCR y en 14 de 23 (61%) en el hemocultivo (tabla 3). Tres pacientes presentaron meningitis sin empleo de GC ni inmunosupresores; un caso fue una paciente con diagnóstico reciente de LES y los otros 2 se encontraban en hemodiálisis sin datos de actividad de LES. Se dispuso de la información del tratamiento en 21 casos con meningitis/meningoencefalitis y en 3 de 5 casos de absceso cerebral. En los pacientes con meningitis/meningoencefalitis, 18 recibieron tratamiento con GC y 8 con medicamentos citotóxicos; en los pacientes con absceso cerebral, el 100% se encontraba bajo algún medicamento inmunosupresor, un paciente únicamente con el empleo de prednisona, y en 2 pacientes se encontró combinación de prednisona con MMF (tabla 1).

La ampicilina, sola o en combinación con un aminoglucósido, fue el tratamiento más empleado (tabla 3). La complicación más

frecuente fue la hidrocefalia (n = 3). En 5 casos se reportó presencia de signos neurológicos focales, de los cuales 2 pacientes fallecieron y otros 2 persistieron con alguna secuela. En un paciente se reportó curación del proceso infeccioso sin secuelas aparentes; sin embargo, falleció a los 4 meses por un cuadro de hepatitis aguda. Un paciente con meningitis persistió con diplopía y paresia facial; otro paciente que cursó con meningitis y abscesos cerebrales múltiples presentó como secuela hemiparesia facial derecha e hipoalgesia del hemicuerpo derecho. El porcentaje de mortalidad fue de 27%.

Discusión

Las infecciones siguen siendo una causa importante de morbi-mortalidad en pacientes con lupus debido a la susceptibilidad a las infecciones oportunistas por la disfunción inmunológica relacionada con la enfermedad o su tratamiento. Las infecciones del SNC no son comunes en estos pacientes, con una prevalencia estimada del 0,53-2,25%¹⁵⁻¹⁸, siendo *M. tuberculosis*, *C. neoformans* y LM los patógenos más frecuentes. Los síntomas de presentación pueden parecerse a los de un brote de lupus neuropsiquiátrico, lo que hace que el diagnóstico sea difícil. Wong et al. informaron que el 50% de los episodios de lupus neuropsiquiátrico fueron causados por una infección del SNC o sistémica¹⁹.

La asociación de *Listeria* y LES ha sido publicada en raras ocasiones en pacientes sin^{20,21} y con tratamiento esteroideo o inmunosupresor^{7,11,15}. Mook et al. reportaron un riesgo relativo de meningitis por *Listeria* en pacientes con enfermedades sistémicas del tejido conjuntivo de 18,3 (12,6-26,6)²². Harisdangkul et al. reportaron que la listeriosis es poco común en el LES, la forma más frecuente es la bacteriemia, y fue encontrada principalmente en pacientes con insuficiencia renal y embarazo, constituyendo estos últimos factores predisponentes a la listeriosis⁶.

El ciclo de vida intracelular puede explicar la predilección en los huéspedes inmunocomprometidos. La virulencia de LM le permite no solo penetrar al interior de diversos tipos celulares, sino de eludir mecanismos bactericidas y sobrevivir en el citoplasma de las células²³. Así mismo, tiene la capacidad de propagarse de una célula a otra a través de la formación de pseudópodos dentro de la célula infectada, evitando así el ataque de los anticuerpos. La resistencia a la infección es mediada predominantemente por la inmunidad celular, su eliminación exige la citotoxicidad mediada por los linfocitos T.

Existe controversia sobre si los brotes de LES pueden aumentar el riesgo de infecciones o no¹⁸. En esta revisión se encontró que en 11 de los 26 casos presentaron LES activo, en 12 casos no se reportó

Tabla 1
 Datos demográficos de 26 pacientes con LES e infección del SNC por *Listeria monocytogenes*

Autor y referencia	Número de caso	Año de publicación	Género	Edad	Tratamiento	Diagnósticos	Tipo de infección
Schulze et al. ²⁰	1	1953	F	19	No esteroides ni inmunosupresores	LES	Meningitis. Bacteriemia
Rosengarten y Bourn ³²	2	1959	F	48	Esteroides	LES	Meningitis. Bacteriemia
Harisdangkul et al. ⁶	3	1992	M	31	P	LES activo. IRC en DPI	Meningitis
Kraus et al. ⁷	4	1994	F	25	Mostaza nitrogenada	LES activo	Meningitis
		1994	F	29	P (50 mg/día)	LES activo.	Meningitis. Bacteriemia
	5	1994	F	20	No esteroides ni inmunosupresores	Síndrome de Fisher-Evans	Meningitis
						LES inactivo	Meningitis
	6	1994	F	28	No esteroides ni inmunosupresores	IRC en HD	Meningitis
						LES inactivo	Meningitis
	7	1994	F	60	P (7,5 mg/día)	IRC en HD	Meningitis. Bacteriemia
LES inactivo						Meningitis	
8	1994	F	27	P (200 mg/día)	LES activo	Meningitis	
Soga et al. ¹⁰	9	1994	M	27	P (200 mg/día)	LES activo	Meningitis
Mylonakis et al. ³⁰	10	1994	F	29	ND	LES	Meningitis
	11	1998	F	16	Esteroides, azatioprina y metotrexato	LES	Meningitis
Eckburg et al. ¹²	12	2001	F	34	«Inmunosupresión estándar»	LES	Absceso cerebral. Bacteriemia
López-Montes et al. ²⁸	13	2005	F	54	CYC (750 mg por 2 dosis). P (60 mg/día)	Trasplante renal	Meningo-encefalitis. Bacteriemia
						LES	Meningo-encefalitis. Bacteriemia
Hung et al. ¹⁵	14	2005	F	29	PL + CYC	LES activo	Meningitis
	15	2005	F	24	PL	LES activo	Meningitis
	16	2005	F	22	PL + HCQ	LES activo	Meningitis. Bacteriemia
	17	2005	M	22	PL + HCQ	LES activo	Meningitis
Hernández-Belmonte et al. ¹³	18	2008	F	60	P (30 mg/día)	LES activo (hematológico)	Meningitis, absceso cerebral
						MMF (750 mg/día)	Meningitis, absceso cerebral
Cone et al. ¹⁴	19	2008	F	56	P	LES	Absceso cerebral. Bacteriemia
Baizabal et al. ¹⁸	20	2009	F	38	ND	LES	Meningitis, abscesos cerebral múltiples
						LES	Meningitis, abscesos cerebral múltiples
Tobon et al. ¹¹	21	2010	F	18	P + AZA	LES	Meningitis. Bacteriemia
	22	2010	F	27	P + MMF	LES. IRC en HD	Meningitis. Bacteriemia
	23	2010	F	18	P + MMF	LES	Meningitis. Bacteriemia
Lee et al. ⁸	24	2011	F	32	HCQ + MP + MMF	LES activo	Meningitis. Bacteriemia
McCaffrey et al. ⁹	25	2012	M	57	P (20 mg/d)	LES	Meningoencefalitis. Bacteriemia
Caso reportado	26	2012	F	47	P + MMF	LES activo	Meningitis
							Absceso cerebral frontal

AZA: azatioprina; CYC: ciclofosfamida; DPI: diálisis peritoneal intermitente; HCQ: hidroxiquina; HD: hemodiálisis; IRC: insuficiencia renal crónica; LES: lupus eritematoso sistémico; MMF: micofenolato mofetilo; ND: información no disponible; P: prednisona; PL: prednisolona.

la actividad y únicamente 3 casos con LES inactivo, todos con terapia de sustitución renal, sugiriendo que el número y la función de las células T, afectadas especialmente durante las exacerbaciones agudas de la enfermedad, pueden predisponer a esta infección, lo que concuerda con informes previos que han indicado que una actividad aumentada y la linfopenia asociada incrementan el riesgo de infección^{7,17,24}.

La tendencia a una terapia inmunosupresora intensa puede aumentar la disfunción de la inmunidad celular, con un incremento del riesgo de infección¹⁸. Los GC fueron el factor predisponente más frecuente en todos los casos (20 de 23 pacientes); estos producen una alteración de la inmunidad celular como humoral. En modelos animales se ha demostrado que los GC aumentan la susceptibilidad a la infección por *Listeria* y en los casos de infección del SNC con terapia concomitante con GC en los seres humanos conlleva un mal pronóstico²⁵. En 10 de 23 casos (43%) emplearon de forma concomitante algún medicamento inmunosupresor. El papel de los medicamentos citotóxicos como factor de riesgo es menos claro que el empleo de los GC. En una cohorte de 174 pacientes, los factores de riesgo más importantes fueron el tratamiento con esteroides e inmunosupresores, las citopenias y la afectación renal¹¹. Por otro lado, el uso de terapia citotóxica no fue un factor de riesgo en otros estudios^{6,17}.

Dentro de las manifestaciones clínicas, la fiebre es el signo más común (90-100%); independientemente de su estado inmunológico, la cefalea es un síntoma inespecífico y la presencia de signos meníngeos es variable y parece estar relacionada con el grado de inmunosupresión²⁶. En la serie de Skoberg et al., la rigidez de la nuca

estuvo presente en 26% de los pacientes con terapia inmunosupresora, el 47% de las personas con alguna enfermedad subyacente sin terapia inmunosupresora y en el 54% de los sujetos previamente sanos²⁷, lo que pone de relieve que la meningitis por *Listeria* no se puede excluir sobre la base de la ausencia de signos meníngeos²⁶. La presencia de fiebre y cefalea es la regla en pacientes con absceso cerebral. La mayoría presentó bacteriemia, por lo cual la forma de infección más frecuente es la diseminación hematogénea, lo cual es infrecuente en los abscesos cerebrales de otra etiología, que suelen presentarse por extensión directa de tejidos adyacentes infectados. El 60% se asoció a meningitis, con cultivos de LCR positivos en el 80%.

Como el cuadro clínico es inespecífico, en los pacientes con lupus y manifestaciones neurológicas deben realizarse como protocolo un estudio de imagen del parénquima cerebral y el estudio de LCR. La tomografía computarizada (TC) y la RMN aportan poco al diagnóstico de meningitis, pero ayudan a excluir otras causas de afectación del SNC. Lo más común en meningitis por *Listeria* es una TC normal o con cambios de hidrocefalia, sin lesiones focales. La RMN es superior a la TC para demostrar la participación del parénquima cerebral⁵.

Los hallazgos del LCR en los casos de meningitis son variables; la preponderancia de los leucocitos polimorfonucleares se encuentra en casi 3 cuartas partes de los casos, el nivel de proteínas suele ser moderadamente elevado y la glucosa puede estar normal o baja^{23,26,28-30}. En esta revisión se encontró pleocitosis en los 12 casos que disponían de la información, el 63% con predominio polimorfonuclear. Por la presencia de linfocitosis, el LCR puede

Tabla 2
Manifestaciones clínicas en 26 pacientes con infección del SNC por *Listeria monocytogenes*

Número de caso	Fiebre	Cefalea	Signos meníngeos	Alteración del estado mental	Diarrea	Náuseas	Vómitos	Signos neurológicos focales	Otras manifestaciones
1	+	-	+	-	+	-	+	+	
2	+	+	+	+	+	-	+	+	Debilidad, parálisis facial
3	ND	ND	ND	ND	ND	ND	ND	ND	
4	+	-	-	+	ND	ND	ND	ND	Petequias
5	+	+	-	+	ND	ND	ND	ND	
6	-	+	+	+	ND	ND	ND	ND	
7	-	+	+	+	ND	ND	ND	ND	
8	+	+	-	+	ND	ND	ND	ND	
9	+	-	+	+	ND	ND	ND	ND	
10	+	+	+	ND	ND	ND	+	ND	
11	+	+	-	ND	ND	ND	ND	+	Malestar general por 14 días; dificultad para caminar, diplopía. Nistagmo bilateral. Parálisis del VII PC. Debilidad del brazo derecho
12	+	ND	ND	ND	ND	ND	ND	+	Absceso cerebral lóbulo parietal
13	+	ND	+	+	ND	ND	ND	ND	Bradipsiquia
14	ND	ND	ND	ND	ND	ND	ND	ND	
15	ND	ND	ND	ND	ND	ND	ND	ND	
16	ND	ND	ND	ND	ND	ND	ND	ND	
17	ND	ND	ND	ND	ND	ND	ND	ND	
18	+	+	-	+	-	+	+	-	Absceso temporal derecho
19	ND	ND	ND	ND	ND	ND	ND	ND	Absceso cerebral frontal y occipital
20	+	+	+	-	-	+	-	+	Disartria, parálisis facial, hemiparesia e hiperalgesia (síndrome de Millard-Gluber)
21	+	+	-	-	-	-	+	-	Malestar general
22	+	+	-	-	+	+	+	-	Mialgias, convulsiones
23	+	+	+	+	-	+	-	-	Malestar general, artralgia, dolor abdominal, fotofobia, fonofobia, hidrocefalia
24	+	-	-	+	+	-	-	-	Malestar general, tos no productiva
25	+	+	+	+	+	+	+	-	Insuficiencia renal aguda que requirió diálisis
26	+	+	-	-	-	+	-	-	Hidrocefalia Eritema malar Hidrocefalia

ND: información no disponible; (+): presente, (-): ausente.

simular el de una meningitis viral y su presencia no excluye una meningitis bacteriana; la terapia con antibióticos se debe dar hasta que los resultados de los cultivos estén disponibles. La encefalitis causada por *Listeria* puede imitar la encefalitis por el virus del herpes simple, particularmente porque ambos son una de las pocas causas de encefalitis asociada con eritrocitos en LCR sin una hemorragia del SNC o una punción lumbar traumática⁵. En esta serie, los 4 casos que reportaron eritrocitos en el LCR se encontraron elevados. La tinción de Gram presentó un bajo rendimiento diagnóstico, ningún caso fue positivo, menor a lo reportado en otras afecciones que reportan una positividad del 24-50%^{23,31}. El diagnóstico requiere el aislamiento de LM. Los cultivos tienen una buena rentabilidad diagnóstica; en 21 de 25 pacientes (84%) se reportó crecimiento en el LCR y en 14 de 23 (61%) en el hemocultivo, el cual es similar a otras afecciones con positividad reportada en el LCR del 80-95% y hemocultivos del 60-80%^{9,26}. Sin embargo, el diagnóstico temprano no puede realizarse por el relativo lento crecimiento del microorganismo, aproximadamente de 3-4 días^{9,32}. Recientemente, se ha descrito que los niveles de ácido láctico en el LCR proporcionan una prueba diagnóstica clave para la diferenciación temprana de la meningitis bacteriana aguda (MBA) de las meningitis no bacterianas, siendo una prueba disponible y de bajo costo. Los pacientes con MBA presentan niveles de ácido láctico ≥ 6 mmol/L, mientras que aquellos con meningitis viral o aséptica el nivel de ácido láctico es < 3 mmol/L³³⁻⁴¹. Otra prueba para la detección rápida es la realización de PCR en tiempo real-Hly; sin embargo, esta prueba no está disponible en la práctica clínica⁴². Una dificultad diagnóstica es la distinción entre una infección del

SNC y la exacerbación de la enfermedad a nivel neuropsiquiátrico, lo cual constituye un desafío diagnóstico y terapéutico, dado que ambas pueden coexistir⁴³. McCaffrey et al. reportan el diagnóstico precoz de meningoencefalitis por *Listeria* en un paciente con lupus mediante la demostración de un nivel elevado de ácido láctico en el LCR, días antes de que el cultivo de LCR y el hemocultivo fueran positivos⁹.

La penicilina y la ampicilina constituyen el tratamiento inicial⁴⁴. Se considera que el antibiótico de elección de la bacteriemia o de la meningitis es la ampicilina en dosis meníngeas (2 g cada 4 h), dado que penetra la barrera hematoencefálica mejor que la penicilina. Dado que su actividad bactericida es lenta, se aconseja administrarla en combinación con un aminoglucósido. La asociación de penicilinas con gentamicina actúa sinérgicamente frente a *Listeria* tanto in vitro como in vivo, y por ello se ha convertido en el estándar de tratamiento. Sin embargo, las ventajas del tratamiento combinado nunca han sido demostradas en estudios clínicos prospectivos. En un estudio retrospectivo, el tratamiento combinado no fue superior a la monoterapia con penicilina²³. La terapia de combinación con gentamicina se recomienda en el tratamiento de las infecciones por *Listeria* a nivel del SNC, endocarditis e infecciones en pacientes inmunocomprometidos, como los pacientes con LES²⁸. En los pacientes alérgicos a la penicilina o como segunda línea de tratamiento se recomienda cotrimoxazol, que es bactericida frente a este organismo, sus 2 componentes poseen una excelente penetración en el SNC y se puede administrar por vía oral en dosis de 320/1.600 mg cada 8 a 12 h^{4,26}. Los aislamientos son generalmente sensibles a la vancomicina in vitro y los

Tabla 3

Estudios de diagnóstico y tratamiento en 26 pacientes con infección del SNC por *Listeria monocytogenes*

	Estudio de líquido cefalorraquídeo							Otros	Tratamiento	Desenlace
	Células	Dif	Gluc, mg/dl	Prot, mg/dl	Gram	Cul	Hem			
1	L: 1.430	85% PMN	13 mg	ND	ND	+	+	Leucocitos (18.000 cél./mm ³) con neutrofilia	Estreptomicina 500 mg IM cada 4 h	Falleció
2	L: 548 E: 29	ND	ND	ND	-	+	+		Penicilina 2.000.000 U + estreptomicina 2 g/día. Prednisona 7,5 mg/día Sulfadiazina Cloramfenicol	Falleció
3	ND	ND	ND	ND	ND	ND	ND	TC normal	Cefalosporina resistente Ampicilina	Curación
4	ND	ND	ND	ND	ND	+	-		Ampicilina + amikacina	Falleció
5	ND	ND	ND	ND	ND	+	+		Ampicilina	Curación
6	ND	ND	ND	ND	ND	+	-		Ampicilina + amikacina	Falleció
7	ND	ND	ND	ND	ND	+	-		Ampicilina + ceftriaxona + amikacina	Curación
8	L:534	79% PMN	ND	ND	ND	+	+		Ceftriaxona	Curación
9	ND	ND	ND	ND	ND	+	-		Ampicilina + amikacina	Curación
10	L: 3664	ND	ND	123	ND	+	-	ND	Curación	
11	L: 1 000	90% PMN	< 25	365	-	+	ND	Penicilina por 14 días	Sobrevivió con secuelas: diplopía, paresia facial	
12	L: 30	PredominioPMN	ND	ND	ND	-	+	Encefalitis lóbulo temporal derecho	Penicilina por 4 semanas	Curación. Falleció a los 4 meses por hepatitis aguda
13	L: 196	95% MN	30	160	ND	+	+		Ampicilina 2 g cada 4 h por 6 semanas + gentamicina 200 mg/día por 2 semanas	Curación sin secuelas
14	ND	ND	ND	ND	ND	+	-	TC lesión hipodensa en temporal derecho	ND	Curación
15	ND	ND	ND	ND	ND	+	-		ND	Falleció
16	ND	ND	ND	ND	ND	+	+		ND	Falleció
17	ND	ND	ND	ND	ND	+	-		ND	Curación
18	L: 196 E: 125	95% MN	30	116	ND	+	+		Ampicilina 2 g cada 4 h por 6 semanas + gentamicina 200 mg/día por 2 semanas	Curación sin secuelas
19	ND	ND	ND	ND	ND	+	+	RMN múltiples abscesos	ND	Curación
20	ND	ND	ND	ND	ND	+	ND		Gentamicina por 2 semanas. TMP-SMX por 5 semanas Ampicilina por 12 semanas	Sobrevivió con secuelas: hemiparesia facial derecha, hipoalgesia en hemicuerpo derecho
21	ND	ND	ND	ND	ND	-	+	Reactantes de fase aguda elevados	Ampicilina	Curación
22	ND	ND	ND	ND	ND	-	+	LCR compatible con meningitis	Ampicilina	Curación
23	L: 600	ND	ND	ND	ND	-	+	VSG y PCR elevada	Ampicilina	Curación
24	L: 391	ND	301	552	-	+	+	Hipocomplementemia PCR elevada	Ceftriaxona inicialmente. Cultivo (+) al día 7 cambio a: ampicilina 2 g cada 8 h más gentamicina 100 mg/día	Falleció
25	L: 3230E: 780	93% PMN	2	399	-	+	+	Elevación VSG Ácido láctico 24,7 mmol/mL	Ampicilina 2 g IV cada 4 h + ceftriaxona 2 g IV cada 12 h	Curación
26	L: 27 E:45	80% MN	61	396	-	+	-		Ceftriaxona con vancomicina inicialmente. Ampicilina 2 g IV cada 4 h por 6 semanas	Curación sin secuelas

éxitos clínicos con vancomicina han sido reportados, incluyendo nuestro caso. Sin embargo, ha sido descrito el caso de meningitis por *Listeria* desarrollado durante la terapia con vancomicina⁴⁵. En general, no hay suficiente información sobre el uso clínico de la vancomicina para listeriosis. En una serie de pacientes con meningocelalitis listeriosa grave, la combinación de ampicilina con cotrimoxazol dio mejores resultados en cuanto a recaídas y secuelas neurológicas que la de ampicilina con gentamicina; no se encontraron diferencias en la mortalidad entre los pacientes tratados con ampicilina o penicilina en monoterapia y los que recibieron tratamiento combinado con betalactámico más aminoglucósido (73% vs. 70%, $p > 0,05$)²³. En los casos de absceso cerebral, la intervención quirúrgica podría no ser necesaria; numerosos reportes de casos describen el éxito del tratamiento con la terapia antimicrobiana sola.⁵ No se encontraron ensayos clínicos aleatorizados para determinar si existe un régimen de tratamiento superior; la experiencia clínica dicta que la ampicilina debe seguir siendo el antibiótico de elección⁴⁶. La duración óptima del tratamiento se desconoce; las recaídas han sido reportadas en pacientes con meningitis tratados durante menos de 2 semanas. Se aconseja ampliar el tratamiento para la meningitis en pacientes inmunocomprometidos a 4-8 semanas, con una duración no menor a 5-6 semanas de ampicilina y 2-4 semanas de gentamicina^{5,8,26}. Los pacientes con absceso cerebral, encefalitis o romboencefalitis deben ser tratados durante al menos 6 semanas y seguidos mediante estudios de imagen cerebral. Mylonakis et al. recomiendan que la duración total del tratamiento debe individualizarse según la evolución clínica y que la monitorización clínica y radiológica es imprescindible antes de decidir el final del tratamiento^{4,30}.

La mortalidad sigue siendo alta a pesar de los antibióticos; los estudios consistentemente reportan tasas del 20-50% entre los que recibieron terapia, sobre todo aquellos con enfermedades subyacentes, edad avanzada, inmunosupresión severa y sepsis asociada a infección del SNC^{1,15,23,47,48}. Se considera que la incidencia aumentará por el incremento y la mayor esperanza de vida de los pacientes inmunodeprimidos. El pronóstico aparentemente depende no solo de listeriosis en sí, sino del tipo y el estadio de la enfermedad subyacente; existe una variación en las tasas de mortalidad con diferentes enfermedades: el 48% en sujetos con cáncer, el 29% en pacientes con enfermedades iatrogénicas y menor del 20% en pacientes previamente sanos^{26,29,49}.

La sospecha clínica, junto con un diagnóstico temprano y el tratamiento correcto en las primeras horas de aparición de la sintomatología, serían las medidas para evitar su alta mortalidad¹⁵. Aronin et al. reportaron mejores resultados en los sujetos con tratamiento temprano²⁶. En esta serie no se encontró ninguna recaída en los pacientes que superaron la infección y la aparición de signos neurológicos focales agravó el pronóstico.

Conclusiones

La infección del SNC por *Listeria* en pacientes con LES es poco común y, en ocasiones, fatal; su presentación atípica puede conducir a un retraso en el diagnóstico y el inicio eventual de un tratamiento adecuado. Por lo tanto, se sugiere realizar un estudio de imagen, un hemocultivo y el examen del LCR, incluyendo niveles de ácido láctico, así como cultivos de bacterias, micobacterias y hongos. El empleo de GC, inmunosupresores, terapia de sustitución renal y el brote de actividad son factores que predisponen el desarrollo listeriosis del SNC en pacientes con lupus. LM debe incluirse en el diagnóstico diferencial en estos pacientes, debiéndose considerar el inicio de ampicilina en el tratamiento empírico, por la alta resistencia a las cefalosporinas, consideradas como el tratamiento de elección en los pacientes con infección del SNC.

Responsabilidades éticas

Protección de personas y animales. Los autores declaran que para esta investigación no se han realizado experimentos en seres humanos ni en animales.

Confidencialidad de los datos. Los autores declaran que en este artículo no aparecen datos de pacientes.

Derecho a la privacidad y consentimiento informado. Los autores han obtenido el consentimiento informado de los pacientes y/o sujetos referidos en el artículo. Este documento obra en poder del autor de correspondencia.

Conflicto de intereses

Los autores declaran no tener ningún conflicto de intereses.

Bibliografía

- Calder JA. *Listeria meningitis in adults*. Lancet. 1997;350:307-8.
- Overturf GD. Indications for the immunological evaluation of patients with meningitis. Clin Infect Dis. 2003;36:189-94.
- Noriega Ricalde LM. *Listeria monocytogenes*: Old bug, permanent challenge. Rev Chilena Infectol. 2008;25:326-7.
- Moregas M, Martínez-Yélamos S, Murillo O, Fernández-Viladrich P. Absceso cerebral del adulto por *Listeria monocytogenes*: presentación de 6 casos y revisión de la literatura médica. Enferm Infecc Microbiol Clin. 2010;28:87-94.
- Clauss HE, Lorber B. Central nervous system infection with *Listeria monocytogenes*. Curr Infect Dis Rep. 2008;10:300-6.
- Harisdangkul V, Songcharoen S, Lin AC. *Listeria* infections in patients with systemic lupus erythematosus. South Med J. 1992;85:957-60.
- Kraus A, Cabral AR, Sifuentes-Osornio J, Alarcon-Segovia D. Listeriosis in patients with connective tissue diseases. J Rheumatol. 1994;21:635-8.
- Lee MC, Wu YK, Chen CH, Wu TW, Lee CH. *Listeria monocytogenes* meningitis in a young woman with systemic lupus erythematosus. Rheumatol Int. 2011;31:555-7.
- McCaffrey LM, Petelin A, Cunha BA. Systemic lupus erythematosus (SLE) cerebritis versus *Listeria monocytogenes* meningoencephalitis in a patient with systemic lupus erythematosus on chronic corticosteroid therapy: The diagnostic importance of cerebrospinal fluid (CSF) of lactic acid levels. Heart Lung. 2012;41:394-7.
- Soga T, Shirai A, Igarashi T, Kato K, Ishigatsubo Y, Okubo T. A case of *Listeria meningitis* associated with systemic lupus erythematosus. Kansenshugaku Zasshi. 1994;68:411-5.
- Tobon GJ, Serna MJ, Canas CA. *Listeria monocytogenes* infection in patients with systemic lupus erythematosus. Clin Rheumatol. 2010.
- Eckburg PB, Montoya JG, Vosti KL. Brain abscess due to *Listeria monocytogenes*: Five cases and a review of the literature. Medicine (Baltimore). 2001;80:223-35.
- Hernández-Belmonte A, Mateos-Rodríguez F, Andrés-Mompean E, Palomar-Pérez J. Bacteremia, absceso cerebral y meningitis por *Listeria monocytogenes*. Enferm Infecc Microbiol Clin. 2008;26:318-9.
- Cone LA, Somero MS, Qureshi FJ, Kerkar S, Byrd RG, Hirschberg JM, et al. Unusual infections due to *Listeria monocytogenes* in the Southern California Desert. Int J Infect Dis. 2008;12:578-81.
- Hung JJ, Ou LS, Lee WI, Huang JL. Central nervous system infections in patients with systemic lupus erythematosus. J Rheumatol. 2005;32:40-3.
- Vargas PJ, King G, Navarra SV. Central nervous system infections in Filipino patients with systemic lupus erythematosus. Int J Rheum Dis. 2009;12:234-8.
- Yang CD, Wang XD, Ye S, Gu YY, Bao CD, Wang Y, et al. Clinical features, prognostic and risk factors of central nervous system infections in patients with systemic lupus erythematosus. Clin Rheumatol. 2007;26:895-901.
- Baizabal-Carvallo JF, Delgadillo-Marquez G, Estanol B, Garcia-Ramos G. Clinical characteristics and outcomes of the meningitides in systemic lupus erythematosus. Eur Neurol. 2009;61:143-8.
- Greenberg SB. Infections in the immunocompromised rheumatologic patient. Crit Care Clin. 2002;18:931-56.
- Schulze ML, Wahle Jr GH, White JB. Meningitis due to *Listeria monocytogenes* in a case of disseminated lupus erythematosus. Am J Clin Pathol. 1953;23:1028-30.
- Takano M, Aoki K. A case of untreated systemic lupus erythematosus presenting with listerial meningitis. Rinsho Shinkeigaku. 2001;41:588-91.
- Mook P, O'Brien SJ, Gillespie IA. Concurrent conditions and human listeriosis, England, 1999-2009. Emerg Infect Dis. 2011;17:38-43.
- Julián A, Jiménez A, De Górgolas M, Fernández R, Fernández M. Infecciones por *Listeria monocytogenes* en el adulto. Aspectos clínicos y microbiológicos de una enfermedad cambiante. Enferm Infecc Microbiol Clin. 2001;19:297-303.
- Ng WL, Chu CM, Wu AK, Cheng VC, Yuen KY. Lymphopenia at presentation is associated with increased risk of infections in patients with systemic lupus erythematosus. QJM. 2006;99:37-47.

25. Johnson ML, Colley EW. *Listeria monocytogenes* encephalitis associated with corticosteroid therapy. *J Clin Pathol.* 1969;22:465–9.
26. Bartt R. *Listeria* and atypical presentations of *Listeria* in the central nervous system. *Semin Neurol.* 2000;20:361–73.
27. Skogberg K, Syrjanen J, Jahkola M, Renkonen OV, Paavonen J, Ahonen J, et al. Clinical presentation and outcome of listeriosis in patients with and without immunosuppressive therapy. *Clin Infect Dis.* 1992;14:815–21.
28. López-Montes A, Mompeán E, Martínez-Villaescusa M, Hernández-Belmonte A, Mateos-Rodríguez F, Abad Ortiz L, et al. Meningoencefalitis por *Listeria* en el lupus. *An Med Interna (Madrid).* 2005;22:379–82.
29. McLauchlin J. Human listeriosis in Britain, 1967–85, a summary of 722 cases. 2. Listeriosis in non-pregnant individuals, a changing pattern of infection and seasonal incidence. *Epidemiol Infect.* 1990;104:191–201.
30. Mylonakis E, Hohmann EL, Calderwood SB. Central nervous system infection with *Listeria monocytogenes*. 33 years' experience at a general hospital and review of 776 episodes from the literature. *Medicine (Baltimore).* 1998;77:313–36.
31. Brouwer MC, van de Beek D, Heckenberg SG, Spanjaard L, de Gans J. Community-acquired *Listeria monocytogenes* meningitis in adults. *Clin Infect Dis.* 2006;43:1233–8.
32. Rosengarten R, Bourn JM. *Listeria* septicemia and meningitis in a case of lupus erythematosus. *Neurology.* 1959;9:704–6.
33. Cunha BA. Cerebrospinal fluid (CSF) lactic acid levels: a rapid and reliable way to differentiate viral from bacterial meningitis or concurrent viral/bacterial meningitis. *J Clin Microbiol.* 2012;50:211.
34. Cunha BA. Distinguishing bacterial from viral meningitis: the critical importance of the CSF lactic acid levels. *Intensive Care Med.* 2006;32:1272–3 [author reply 4].
35. Cunha BA. The diagnostic usefulness of cerebrospinal fluid lactic acid levels in central nervous system infections. *Clin Infect Dis.* 2004;39:1260–1.
36. Bailey EM, Domenico P, Cunha BA. Bacterial or viral meningitis? Measuring lactate in CSF can help you know quickly. *Postgrad Med.* 1990;88:217–9.
37. Cunha BA, Fatehpuria R, Eisenstein LE. *Listeria monocytogenes* encephalitis mimicking Herpes Simplex virus encephalitis: the differential diagnostic importance of cerebrospinal fluid lactic acid levels. *Heart Lung.* 2007;36:226–31.
38. Sakushima K, Hayashino Y, Kawaguchi T, Jackson JL, Fukuhara S. Diagnostic accuracy of cerebrospinal fluid lactate for differentiating bacterial meningitis from aseptic meningitis: a meta-analysis. *J Infect.* 2011;62:255–62.
39. De Almeida SM, Boritza K, Cogo LL, Pessa L, Franca J, Rota J, et al. Quantification of cerebrospinal fluid lactic acid in the differential diagnosis between HIV chronic meningitis and opportunistic meningitis. *Clin Chem Lab Med.* 2011;49:891–6.
40. Abro AH, Abdou AS, Ustadi AM, Saleh AA, Younis NJ, Doleh WF. CSF lactate level: A useful diagnostic tool to differentiate acute bacterial and viral meningitis. *J Pak Med Assoc.* 2009;59:508–11.
41. Huy NT, Thao NT, Diep DT, Kikuchi M, Zamora J, Hirayama K. Cerebrospinal fluid lactate concentration to distinguish bacterial from aseptic meningitis: A systemic review and meta-analysis. *Crit Care.* 2010;14:R240.
42. Le Monnier A, Abachin E, Beretti JL, Berche P, Kayal S. Diagnosis of *Listeria monocytogenes* meningoencephalitis by real-time PCR for the hly gene. *J Clin Microbiol.* 2011;49:3917–23.
43. Enberg GM, Kahn ChM, Goity FC, Villalon SM, Zamorano RJ, Figueroa EF. Infections in patients with systemic lupus erythematosus. *Rev Med Chil.* 2009;137:1367–74.
44. Huang SL, Chou YT, Hsieh YC, Huang YC, Lin TY, Chiu CH. Epidemiology and clinical characteristics of *Listeria monocytogenes* bacteremia in a Taiwanese medical center. *J Microbiol Immunol Infect.* 2010;43:485–90.
45. Baldassarre JS, Ingerman MJ, Nansteel J, Santoro J. Development of *Listeria* meningitis during vancomycin therapy: A case report. *J Infect Dis.* 1991;164:221–2.
46. Tuazon CU, Shamsuddin D, Miller H. Antibiotic susceptibility and synergy of clinical isolates of *Listeria monocytogenes*. *Antimicrob Agents Chemother.* 1982;21:525–7.
47. Barriga-Angulo G, Arumir-Escorza C, Mercado-González N, Ramírez-Ortíz R, López-Orduña E. Características clínicas y epidemiológicas de 3.183 casos de meningitis confirmados bacteriológicamente (1980/2007). *Enf Inf Microbiol.* 2009;29:99–106.
48. Arias-Miranda I, Nuño-Mateo F, Noval-Menendez J, Fonseca-Aizpuru E, Menéndez-Calderón M. Listeriosis en el adulto. Revisión de 10 casos. *An Med Interna (Madrid).* 2004;21:75–8.
49. Samra Y, Hertz M, Altmann G. Adult listeriosis —a review of 18 cases. *Postgrad Med J.* 1984;60:267–9.