

Ronaldo Godinho^a, Paula Vanessa de Oliveira^b,
Deonilson Ghizoni Schmoeller^a, Henrique L. Staub^{a,*}

^a Rheumatology Department, Faculty of Medicine, Saint Lucas Hospital, Pontifical Catholic University of Rio Grande do Sul, Porto Alegre, Brazil

^b Hematology Department, Faculty of Medicine, Saint Lucas Hospital, Pontifical Catholic University of Rio Grande do Sul, Porto Alegre, Brazil

Corresponding author.

E-mail address: reumatoacademico@gmail.com (H.L. Staub).

<http://dx.doi.org/10.1016/j.reuma.2013.12.005>

Elevación de transaminasas secundaria a uso de adalimumab



Transaminase elevation secondary to the use of adalimumab

Sr. Editor:

La espondilitis anquilosante (EA) es una enfermedad inflamatoria crónica, caracterizada por inflamación sacroilíaca y dolor lumbar asociado de características inflamatorias. Pertenece al grupo de las espondiloartritis, en las cuales es común la presencia de sacroilitis, manifestaciones extraarticulares y positividad del HLA-B27^{1,2}.

El tratamiento convencional con fármacos antirreumáticos modificadores de la enfermedad (FAME) tiene limitada eficacia, especialmente en los pacientes con compromiso axial, por lo cual se introdujo el uso de terapia biológica con anticuerpos monoclonales contra el factor de necrosis tumoral (anti-TNF), entre ellos el adalimumab, con el cual se ha obtenido respuesta clínica importante³. Dentro de los episodios adversos de los anti-TNF se han reportado casos de elevación de las enzimas hepáticas, aspartato aminotransferasa (AST) y alanina aminotransferasa (ALT)⁴, e incluso insuficiencia hepática subaguda⁵.

Se expone el caso de un varón de 32 años con EA de 2 años de evolución, HLA-B27 positivo, con pobre respuesta a sulfasalazina 1 g/8 h, y a un antiinflamatorio no esteroideo; tuvo persistencia de dolor intenso en la región lumbosacra, asociado a rigidez y limitación funcional. Al examen físico presentaba dolor en las articulaciones sacroilíacas y limitación en los arcos de movimiento. La resonancia magnética de columna evidenciaba osteítis, edema medular y cambios tempranos de anquilosis sacroilíaca.

Se consideró EA en progresión, con alto puntaje en las escalas de BASFI y BASDAI, por lo cual se inició tratamiento con adalimumab, a dosis de 40 mg cada 15 días, logrando una adecuada respuesta clínica. Durante el seguimiento se documentó elevación progresiva de las aminotransferasas, con bilirrubinas y fostasa alcalina dentro de los límites normales. En vista de que en ese momento el paciente no recibía otro medicamento, se sospechó de posible hepatotoxicidad por adalimumab, por lo que se suspendió la terapia biológica con descenso de las aminotransferasas (tabla 1). Se hizo prueba diagnóstica con la administración de nueva dosis de adalimumab, una vez que se normalizaron las aminotransferasas, con lo que se presentó una nueva elevación de las mismas, confirmándose el origen medicamentoso. Se complementó el abordaje diagnóstico con perfil viral para virus de hepatitis B y C, anticuerpos antimúsculo liso, antimitocondriales y biopsia hepática, descartándose origen autoinmune.

La terapia con anti-TNF puede originar hepatotoxicidad, la cual puede ir desde las alteraciones de las de pruebas de función

hepática, hasta los casos de fallo hepático grave, pasando por reactivación de hepatitis virales⁶. Hagel et al. publicaron el caso de un paciente de 44 años con antecedente de psoriasis sin enfermedad hepática previa, quien desarrolló fallo hepático subagudo 4 meses después del tratamiento con adalimumab. Después de la suspensión de la terapia e inicio de prednisona se documentó descenso de los valores de las aminotransferasas hasta la normalidad. Los mismos autores reportaron elevación leve de aminotransferasas, hasta 3 veces el valor de referencia en 1 al 4% de los pacientes tratados⁵. Van der Heijde et al., en 208 pacientes con EA tratados con adalimumab, reportaron a la semana 12 de seguimiento, elevación de las aminotransferasas en 6 pacientes, con concentración de ALT 3 veces por encima del valor de referencia, y posterior normalización de los niveles en 4 de ellos sin suspensión. A la semana 24 de seguimiento, solo 6 pacientes (2,8%) presentaron episodio adverso serio, incluyendo un caso de elevación de enzimas hepáticas con necesidad de biopsia hepática, en un paciente con consumo moderado de alcohol y tratamiento concomitante con indometacina⁷.

Un estudio japonés documentó episodio adverso hepático en el 31,7% de los pacientes tratados con adalimumab, incluyendo elevación de las aminotransferasas, hasta 2,5 veces el valor normal, y esteatosis hepática. En ninguno de los casos se consideró episodio grave y no fue necesaria la suspensión del fármaco. También se han reportado casos de reactivación de hepatitis B que comienzan con aminotransferasas elevadas^{2,8}.

Los investigadores del programa de recolección de datos CORRONA (Consorcio de Investigadores de Reumatología de Norte América, por sus siglas en inglés) compararon pacientes que recibían terapia anti-TNF (infliximab, etanercept o adalimumab) y presentaban alteraciones en las pruebas de función hepática, encontrando las siguientes razones de momios para un aumento > 2 veces en pruebas de función hepática: infliximab 2,4 (IC 95%: 1,53-3,76), adalimumab 1,72 (IC 95%: 0,99-3,01) y etanercept 1,1 (IC 95%: 0,64-1,88), sin embargo, anotan que la frecuencia de aparición de esta alteración es muy poco frecuente⁴.

Nuestro caso muestra elevación de las aminotransferasas después del inicio de terapia con adalimumab, que se resolvió a continuación de la suspensión del fármaco.

La elevación de las aminotransferasas es un efecto que se puede presentar en los pacientes con EA que reciben anti-TNF, sin embargo, es rara la evolución a hepatitis grave y en la mayoría de pacientes es un episodio adverso temporal que resuelve de forma espontánea y no genera síntomas.

Conflicto de intereses

Los autores declaran no tener ningún conflicto de intereses.

Bibliografía

- Zochling J, van der Heijde D, Burgos-Vargas R, Collantes E, Davis Jr JC, Dijkmans B, et al. ASAS/EULAR recommendations for the management of ankylosing spondylitis. *Ann Rheum Dis*. 2006;65:442-52.
- Kobayashi S, Harigai M, Mozaffarian N, Pangan AL, Sharma S, Brown LS, et al. A multicenter, open-label, efficacy, pharmacokinetic, and safety study of adalimumab in Japanese patients with ankylosing spondylitis. *Mod Rheumatol*. 2012;22:589-97.

Tabla 1

Niveles de aminotransferasas durante la terapia con adalimumab

	Inicio	Semana 4	Semana 8	Semana 12	Semana 20	Suspensión	Reinicio
AST	18 U/l	23 U/l	61 U/l	93 U/l	64 U/l	35 U/l	93 U/l
ALT	34 U/l	30 U/l	38 U/l	50 U/l	34 U/l	21 U/l	43 U/l

Valor normal de AST hasta 32 U/l y de ALT hasta 40 U/l.

3. Lin J, Ziring D, Desai S, Kim S, Wong M, Korin Y, et al. TNF α blockade in human diseases: An overview of efficacy and safety. *Clin Immunol*. 2008;126:13–30.
4. Sokolove J, Strand V, Greenberg JD, Curtis JR, Kavanaugh A, Kremer JM, et al., CORRONA Investigators. Risk of elevated liver enzymes associated with TNF inhibitor utilisation in patients with rheumatoid arthritis. *Ann Rheum Dis*. 2010;69:1612–7.
5. Hagel S, Bruns T, Theis B, Herrmann A, Stallmach A. Subacute liver failure induced by adalimumab. *Int J Clin Pharmacol Ther*. 2011;49:38–40.
6. Efe C. Drug induced autoimmune hepatitis and TNF- α blocking agents: Is there a real relationship? *Autoimmunity Rev*. 2013;12:337–9.
7. Van der Heijde D, Kivitz A, Schiff MH, Sieper J, Dijkmans BA, Braun J, et al. Efficacy and safety of adalimumab in patients with ankylosing spondylitis: Results of a multicenter, randomized, double-blind, placebo-controlled trial. *Arthritis Rheum*. 2006;54:2136–46.
8. Desai SB, Furst DE. Problems encountered during anti-tumour necrosis factor therapy. *Best Pract Res Clin Rheumatol*. 2006;20:757–90.

Marietta Luz Juan-Guardela^a, Lisseth Fernanda Marín-Carrillo^a, Laura Ximena Kattah-Martínez^a y Daniel G. Fernández-Ávila^{b,*}

^a Departamento de Medicina Interna, Hospital Universitario San Ignacio, Pontificia Universidad Javeriana, Bogotá, Colombia

^b Unidad de Reumatología, Hospital Universitario San Ignacio, Pontificia Universidad Javeriana, Grupo Javeriano de Investigación en Enfermedades Reumáticas, Bogotá, Colombia

Autor para correspondencia.

Correo electrónico: danielfernandezmd@gmail.com

(D.G. Fernández-Ávila).

<http://dx.doi.org/10.1016/j.reuma.2013.11.010>

Deformidad de Madelung adquirida en la artritis idiopática juvenil poliarticular con factor reumatoide positivo



Acquired Madelung's deformity in rheumatoid factor-positive polyarticular juvenile idiopathic arthritis

Sr. Editor:

La artritis idiopática juvenil (AIJ) es un grupo heterogéneo de enfermedades que se caracterizan por presentar artritis de etiología desconocida antes de los 16 años e incluye los tipos sistémico, oligoarticular y poliarticular con factor reumatoide (FR) positivo y negativo¹. La inflamación articular persistente en estas enfermedades puede eventualmente conducir a maduración esquelética prematura, y esto a su vez originar discrepancia de extremidades, cuerpos vertebrales pequeños, desviación de la articulación tibioastragalina, y deformidad de Madelung en los carpos².

Presentamos el caso de un varón de 34 años diagnosticado de AIJ poliarticular FR positivo a los 15 meses de edad, basándose en poliartritis simétrica que afectaba a codos, carpos, articulaciones metacarpofalángicas e interfalángicas proximales de manos, rodillas, tobillos y articulaciones metatarsofalángicas, así como nódulos subcutáneos, positividad para el FR (353 UI/ml) y reactantes de fase aguda elevados (velocidad de sedimentación 45 mm/h, proteína C

reactiva 6,5 mg/l). No tenía otros antecedentes personales ni familiares relevantes. Fue tratado con antiinflamatorios no esteroideos, corticoides sistémicos e intraarticulares, sales de oro y metotrexato pero, a pesar de esto, la enfermedad permaneció activa con sinovitis persistente en ambos carpos, desarrollando subluxación bilateral a dicho nivel y limitación para la dorsiflexión y la pronosupinación. Las radiografías de ambos carpos mostraban acortamiento de la zona medial del radio distal, exageración de la inclinación radial y migración proximal de los huesos de la primera fila del carpo adoptando una forma en V entre el radio y el cúbito, compatibles con deformidad de Madelung (fig. 1). El paciente también desarrolló «dedos en resorte» en ambas manos y *hallux valgus* bilateral. A los 24 años se inició tratamiento con etanercept, lográndose el control de la actividad de la enfermedad desde entonces. Actualmente no presenta sinovitis en carpos, pero persiste la limitación de la movilidad, aunque no le impide desarrollar sus actividades habituales.

La deformidad de Madelung es un trastorno congénito raro del carpo caracterizado por un crecimiento asimétrico y una curvatura de la fisis del radio distal resultando en una disminución de la fuerza de prehensión de la mano. El mecanismo frecuente en la deformidad de Madelung es un cierre prematuro del cartilago de crecimiento epifisario en su porción medial y palmar anterior del radio distal. Esto genera un acortamiento del radio y, por lo tanto, un aparente sobrecrecimiento del cúbito. Se asocia frecuentemente

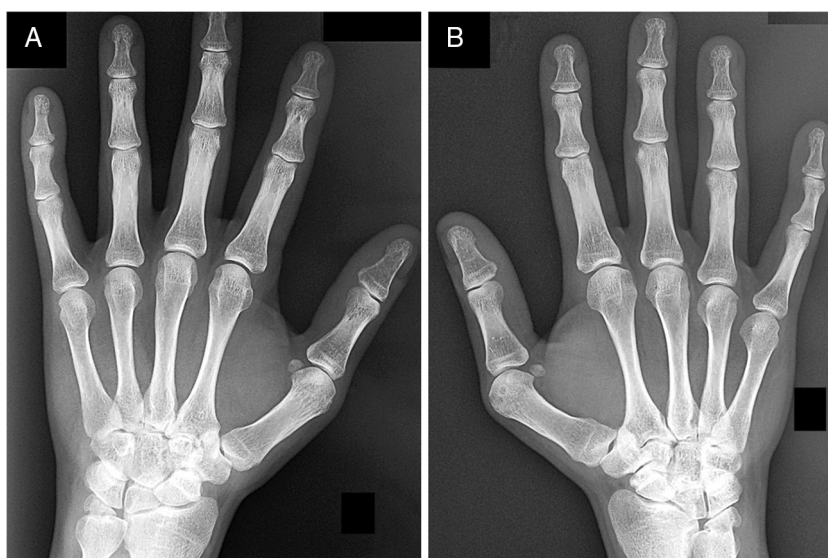


Figura 1. Radiografías anteroposterior de carpos izquierdo (A) y derecho (B) mostrando deformidad de Madelung bilateral.