

Original

Manifestaciones pulmonares de la granulomatosis con poliangeitis



Alejandro Gómez-Gómez^{a,b}, Marco Ulises Martínez-Martínez^{b,c}, Enrique Cuevas-Orta^{b,c}, Juan Mario Bernal-Blanco^a, Daniel Cervantes-Ramírez^d, Raúl Martínez-Martínez^{b,e} y Carlos Abud-Mendoza^{b,c,*}

^a Servicio de Neumología, Hospital Central Dr. Ignacio Morones Prieto, San Luis Potosí, México

^b Medicina Interna, Facultad de Medicina, Universidad Autónoma de San Luis Potosí, San Luis Potosí, México

^c Servicio de Reumatología, Hospital Central Dr. Ignacio Morones Prieto, San Luis Potosí, México

^d Servicio de Neumología, Hospital General de Zona N.º 2, Instituto Mexicano del Seguro Social, San Luis Potosí, México

^e Servicio de Radiología y Radiología Intervencionista, Hospital Central Dr. Ignacio Morones Prieto, San Luis Potosí, México

INFORMACIÓN DEL ARTÍCULO

Historia del artículo:

Recibido el 19 de junio de 2013

Aceptado el 15 de diciembre de 2013

On-line el 14 de febrero de 2014

Palabras clave:

Poliangeítis granulomatosa
Granulomatosis con poliangeítis
Granulomatosis de Wegener
Nódulos pulmonares
Vasculitis pulmonar
Afección pulmonar

R E S U M E N

Objetivo: Describir las diversas manifestaciones clínicas, de laboratorio e imagenológicas torácicas en 14 pacientes con poliangeítis granulomatosa (Wegener) (PAG).

Material y métodos: Presentamos los datos clínicos, de laboratorio e imagen de pacientes con diagnóstico de PAG. Se incluyeron pacientes con manifestaciones torácicas sugerentes de PAG evaluados en 3 hospitales entre los años 2000 y 2012. A todos los pacientes les realizamos tinciones y cultivos bacteriológicos, para micobacterias y hongos, en expectoración y lavado broncoalveolar; anticuerpos anticitoplasma de neutrófilos (ANCA), anticuerpos antinucleares, factor reumatoide y biopsia de órganos afectados.

Resultados: Trece pacientes tuvieron afección de por lo menos 2 órganos. Las manifestaciones torácicas fueron nódulos pulmonares, opacidades en vidrio esmerilado y parches de consolidación; otras anomalías fueron estenosis de tráquea, hemorragia alveolar difusa, masas pulmonares con neumonía organizada. El 78% tuvo ANCA positivos (la mayoría c-ANCA). A 10 pacientes se les realizó biopsia de tejido respiratorio (8 de pulmón, una de tráquea y una nasal). En 4 pacientes el diagnóstico se sustentó con la afección de diversos órganos, ANCA positivos, biopsia de riñón o piel y respuesta a tratamiento. A los 6-12 meses todos los pacientes mostraron mejoría clínica e imagenológica, y el 54% de 11 pacientes en seguimiento presentaron recaída.

Conclusiones: En esta serie de casos presentamos la mayoría de las manifestaciones radiológicas torácicas descritas en pacientes con PAG. Enfatizamos el realizar un abordaje diagnóstico ordenado para descartar otras patologías con prevalencia más alta que se expresan con manifestaciones pulmonares similares. La frecuencia de ANCA positivos fue elevada y la recurrencia de enfermedad, frecuente.

© 2013 Elsevier España, S.L.U. Todos los derechos reservados.

Pulmonary manifestations of granulomatosis with polyangiitis

A B S T R A C T

Keywords:

Granulomatous polyangiitis
Granulomatosis with polyangiitis
Wegener granulomatosis
Lung nodules
Pulmonary vasculitis
Pulmonary involvement

Objective: To describe the clinical and laboratory data, with special emphasis on thoracic imaging findings, in 14 patients with a definitive diagnosis of granulomatosis with polyangiitis (GPA).

Methods: The clinical and tomographic data of 14 patients with a definitive diagnosis of GPA are presented. Patients with thoracic manifestations suggestive of GPA were evaluated in 3 hospitals from 2000 to 2012. All patients had a sputum analysis and bronchoalveolar lavage for bacterial, mycobacterial and fungal stains and cultures; antineutrophil cytoplasmic antibodies, antinuclear-antibodies, rheumatoid factor, and a biopsy of involved organs.

Results: A total of 13 patients had at least two organs involved. The most frequent thoracic findings were pulmonary nodules, ground glass opacities and patches of consolidation; other abnormalities were tracheal stenosis, diffuse alveolar hemorrhage, lung masses with organized pneumonia. More than three-quarters (78%) of patients had positive antineutrophil cytoplasmic antibodies (ANCA). Ten patients had respiratory tissue biopsy (8 open lung, one tracheal, and one nasal). In 4 patients the diagnosis was made

* Autor para correspondencia.

Correos electrónicos: c.abud@hotmail.com, cabudm@hotmail.com (C. Abud-Mendoza).

with the classic organ involvement in GPA, positive ANCA, and renal or skin biopsy, and response to treatment on follow-up. At 6-12 months all patients showed clinical and radiological improvement, with 54% showing a recurrence of disease.

Discussion: The majority of thoracic findings described in GPA are presented in this study. A complete diagnostic approach with invasive diagnostic procedures to rule out other more prevalent respiratory diseases with similar thoracic manifestations must be performed. The positivity of ANCA in this study was high, and the recurrence of the disease was frequent.

© 2013 Elsevier España, S.L.U. All rights reserved.

Introducción

La poliangeítis granulomatosa (PAG) es el nombre aceptado recientemente para denominar a la granulomatosis de Wegener¹ y se define como una enfermedad sistémica con vasculitis necrosante que afecta vasos de pequeño y mediano calibre (capilares, arteriolas, vénulas, arterias) con inflamación granulomatosa que afecta al tracto respiratorio (superior e inferior), y frecuentemente al riñón con glomerulonefritis con necrosis focal²⁻⁵. Tiene una prevalencia de 25 a 160 casos por millón de habitantes y una incidencia de 9 a 16 casos por millón de habitantes y año^{6,7}. La afección respiratoria suele ser la más prevalente desde el inicio de la enfermedad, se presenta hasta en el 90% de los casos durante la evolución y característicamente está causada por inflamación necrosante granulomatosa y sus complicaciones asociadas y/o por capilaritis²⁻⁵. Las manifestaciones radiológicas y tomográficas torácicas más frecuentes son nódulos pulmonares, que en la mayoría de los pacientes son bilaterales y en el 50% se acompañan de cavitación⁸⁻¹³. En la mitad de los pacientes se presentan opacidades de diversos tipos, desde difusas de baja densidad o en vidrio esmerilado, de baja densidad en parches, hasta consolidaciones con bordes mal definidos con o sin cavitación⁸⁻¹³. En el 15 al 30% de los casos hay afección del árbol traqueobronquial. El objetivo del presente trabajo es presentar las manifestaciones clínicas, los hallazgos de laboratorio y las alteraciones imagenológicas diversas en una cohorte de 14 pacientes con PAG en la presentación inicial y posterior a tratamiento.

Métodos

Se incluyeron pacientes hospitalizados que se presentaron con afección respiratoria en 3 centros hospitalarios entre los años 2000-2012 que cumplieron los criterios diagnósticos de Chapell-Hill² para PAG, en la ciudad de San Luis Potosí (México). San Luis Potosí es un estado con 2.585.518 habitantes y recibe pacientes referidos de otros estados de la República, que incluyen 10 circunvecinos. Se recolectaron los datos clínicos, de laboratorio e imagen en forma retrospectiva. Todos los pacientes fueron evaluados en forma conjunta por reumatólogos y neumólogos.

A todos los pacientes se les realizó hemograma, química sanguínea, proteína C reactiva, pruebas de funcionamiento hepático, determinación de anticuerpos anti-citoplasma de neutrófilos (ANCA) por inmunofluorescencia, anticuerpos antinucleares, factor reumatoide y tomografía axial computarizada (TAC) de tórax; a 12 pacientes se les determinó depuración de creatinina. A 2 pacientes con hemorragia alveolar difusa se les realizó anticuerpos anti-membrana basal glomerular. Todos los pacientes contaron con estudio de muestras de expectoración y lavado broncoalveolar, que incluyeron tinciones de Gram, Ziehl-Nilssen, PAS y Grocott, así como cultivos para bacterias, micobacterias y hongos. En 5 de 10 pacientes con nódulos pulmonares diseminados se realizaron hemocultivos y ecocardiograma transtorácico. En 10 pacientes se obtuvieron biopsias de tejido respiratorio (8 de pulmón, uno traqueal y uno nasal), en 2 biopsia renal y en 3 de piel.

Tabla 1

Síntomas y manifestaciones sistémicas en 14 pacientes con poliangeítis granulomatosa

	Casos, n (%)		Casos, n (%)
Edad promedio	44 años	Sinusitis	9 (64)
Masculino	11 (78)	Artralgias/artritis	9 (64)
Afección de 2 o más órganos	13 (92)	Vasculitis cutánea	4 (28)
Fiebre	7 (54)	Eritrocituria	4 (28)
Tos	9 (64)	Disminución de la función renal	2 (14)
Disnea	7 (50)	Epiescleritis/uveítis	3 (23)
Hemoptisis	3 (23)	Mononeuritis múltiple	4 (28)
Obstrucción nasal	9 (64)	ANCA positivos	11 (78)

ANCA: anticuerpos anticitoplasma de neutrófilo.

Once pacientes fueron seguidos por consulta externa después de la hospitalización y se les realizó TAC de tórax en 6-12 meses del inicio de tratamiento.

Resultados

Once pacientes (84%) fueron del género masculino, con edad promedio de 44 años. El promedio de evolución de los síntomas fue de 5,3 meses. Las manifestaciones clínicas se describen en la [tabla 1](#). En 10 de 12 pacientes con determinación de depuración de creatinina la filtración glomerular fue normal (valores de 100 a 120 ml/min), uno con 80 ml/min y uno con 10 ml/min. En todos los pacientes el lavado broncoalveolar resultó negativo para cualquier tipo de germen. En los 2 casos con hemorragia alveolar difusa los anticuerpos antinucleares y anti-membrana basal glomerular resultaron negativos y el lavado broncoalveolar fue diagnóstico de hemorragia alveolar.

El diagnóstico definitivo fue obtenido por biopsia de tejido respiratorio en 10 pacientes (71%): 8 de tejido pulmonar, uno de tráquea y uno nasal; 3 de ellos con ANCA negativos ([tabla 2](#)); en todas las biopsias se demostró vasculitis con necrosis y granulomas como hallazgo principal. En los 4 (29%) casos que no se realizó biopsia de tejido respiratorio el diagnóstico se estableció con la conjunción de: datos de afección sistémica, nódulos pulmonares, sinusitis, eritrocituria, función renal alterada, artralgias o artritis, vasculitis cutánea, mononeuritis múltiple, ANCA positivos; además, en 2 de estos casos se realizó biopsia de piel y en los otros 2 biopsia de riñón, que demostraron vasculitis leucocitoclástica sin depósito de anticuerpos y glomerulonefritis con necrosis focal o segmentaria pauci-inmune, respectivamente ([tabla 2](#)). Los ANCA resultaron positivos en 11 pacientes (78%): 8 con patrón citoplasmático y 3 perinuclear. Solo un paciente de los 3 con ANCA negativos presentó enfermedad limitada al aparato respiratorio con neumonía cavitada y sinusitis.

Los nódulos pulmonares (NP) fueron el patrón de afección respiratoria más frecuente, presentes en 9 pacientes (64%) ([fig. 1a](#) y [b](#)). Los NP fueron de bordes bien definidos y se distribuyeron de manera similar en lóbulos superiores e inferiores. El número de nódulos por paciente osciló de 2 a 20, con una media de 12. El diámetro de los nódulos/masas osciló de 10 a 75 mm. En un paciente se

Tabla 2
Manifestaciones sistémicas, resultados de ANCA y sitio de biopsia en 14 pacientes con poliangeítis granulomatosa

Edad, género	Manifestación respiratoria	Locomotor	Renal	Ocular/oído	Cutáneo	Neurológico	ANCA	Sitio de biopsia
30, F	Consolidación cavitada	Artralgias	-	-	-	-	Negativos	Pulmón
20, F	Estenosis traqueal	Artralgias	-	-	Úlcera gigante	-	Negativos	Tráquea
53, M	NP	Artritis	Eritrocituria	-	-	MM	c-ANCA positivos	Pulmón
52, M	Consolidación cavitada	Artralgias	-	Epiescleritis	-	-	p-ANCA positivos	Pulmón
34, M	Hemorragia alveolar difusa, sinusitis	Artralgias	Insuficiencia renal crónica	-	Vasculitis piel	MM	c-ANCA positivos	Piel
53, M	Hemorragia alveolar difusa, NP y sinusitis	-	Glomerulonefritis focal y segmentaria	-	Vasculitis cutánea	-	c-ANCA positivos, AAN negativos	Renal
60, F	Masas y NP	Artralgias	-	Hipoacusia	-	-	p-ANCA positivos	Pulmón
55, M	NP con y sin cavitación, sinusitis	Artritis	Función renal disminuida	-	-	-	c-ANCA positivos	Renal
46, M	Nódulos pulmonares	-	Eritrocituria	-	-	-	Negativos	Pulmón
42, M	Nódulos pulmonares	-	-	-	-	MM	c-ANCA positivos	Pulmón
43, M	NP y sinusitis	-	Eritrocituria	-	-	-	c-ANCA positivos	Pulmón
52, M	NP y sinusitis	-	-	Epiescleritis	-	MM	p-ANCA positivos	Pulmón
38, M	NP y sinusitis	Artritis	-	Uveítis	-	-	c-ANCA positivos	Nasal
48, M	NP y sinusitis	Artritis	Eritrocituria	-	Vasculitis piel	-	c-ANCA positivos	Piel

AAN: anticuerpos antinucleares; ANCA: anticuerpos anticitoplasma de neutrófilo; c-ANCA: anticuerpos anticitoplasma de neutrófilo, patrón citoplásmico; F: femenino; M: masculino; MM: mononeuritis múltiple; NP: nódulos pulmonares; p-ANCA: anticuerpos anticitoplasma de neutrófilo, patrón perinuclear.

observó el signo del halo en algunos nódulos. En 5 de los 9 pacientes los NP estaban cavitados, con paredes gruesas de bordes internos irregulares, sin nivel líquido en su interior; en 3 casos los NP fueron la única anomalía pulmonar y en 6 se acompañaron de otras anomalías, como consolidación pulmonar en 6 (42%) (fig. 2), vidrio esmerilado en parches o generalizado en 3 (21%) (fig. 2),

patrón en mosaico en 2 (14%) (fig. 1) y nódulos centrilobulillares en 2 (14%) (fig. 1). Otras manifestaciones torácicas fueron: estenosis subglótica con afección de mucosa traqueal sin otras lesiones respiratorias (fig. 3a y b); neumonía crónica cavitada en segmentos superior y posterior de lóbulo inferior derecho con 2 nódulos pulmonares no cavitados adyacentes (fig. 2a y b); ambos casos con

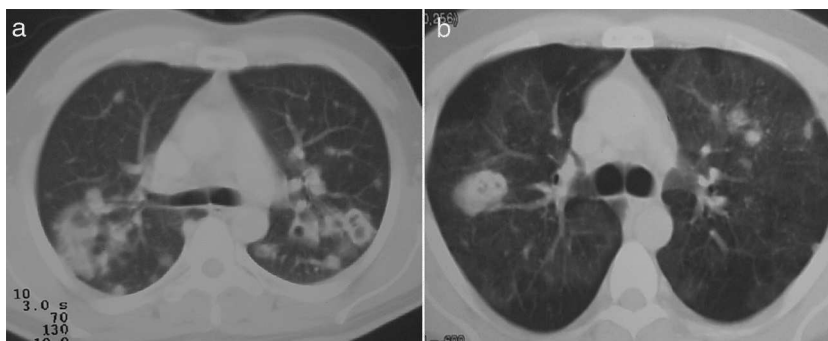


Figura 1. La tomografía axial computarizada de nódulos pulmonares muestra: a) nódulo no cavitado, nódulos cavitados y consolidación, y b) patrón en mosaico, nódulos cavitados y micronódulos centrilobulillares en la periferia de segmento anterior del lóbulo superior izquierdo.

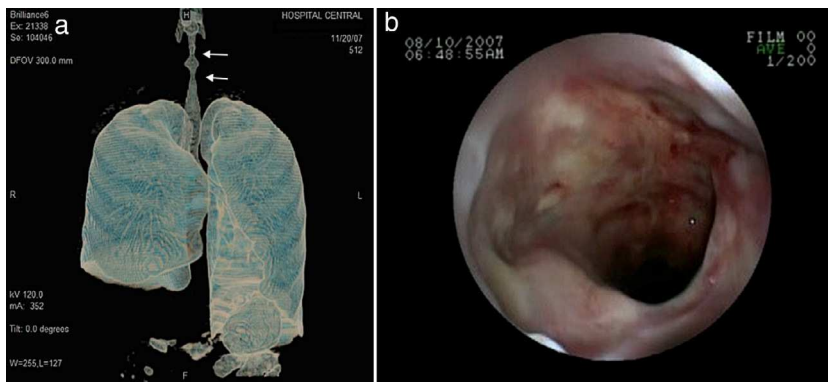


Figura 2. La tomografía axial computarizada pulmonar muestra: a) vidrio esmerilado generalizado, nódulos cavitados y consolidación cavitada, y b) neumonía cavitada en el segmento superior de lóbulo inferior derecho y nódulos no cavitados en el lóbulo inferior izquierdo.

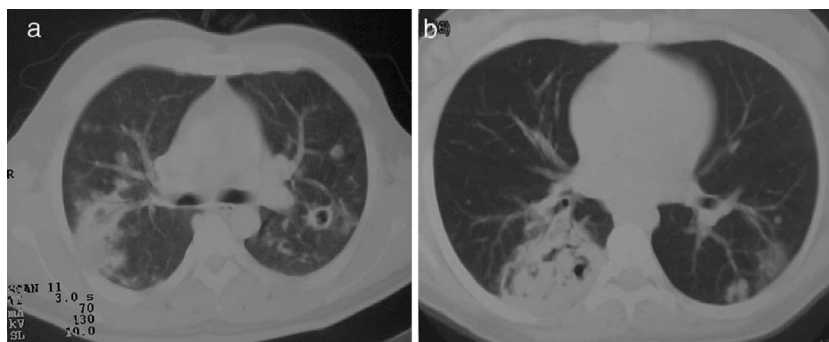


Figura 3. a) Estenosis traqueal. b) Imagen por broncoscopia de traqueítis ulcerada; en histología se mostró vasculitis necrosante granulomatosa.

ANCA negativos. Un paciente presentó masas pulmonares y NP no cavitados, en la biopsia pulmonar se evidenció neumonía organizada y vasculitis granulomatosa con necrosis (fig. 4a y b). Solo 2 pacientes presentaron datos sugerentes de disminución de calibre de bronquios lobares por TAC, con hallazgos broncoscópicos normales y sin evidencia de reducción en el diámetro de la luz de dichos bronquios.

Se encontraron adenopatías mediastinales aisladas en 3 pacientes (23%), paratraqueales izquierdas o derechas y subcarinales, con diámetro promedio de 11 mm. Tres pacientes presentaron discreto engrosamiento pleural en regiones posteriores en el tercio inferior del tórax. Dos pacientes presentaron llenado alveolar y vidrio esmerilado difusos como expresión de hemorragia alveolar confirmado por lavado broncoalveolar, uno de ellos con NP asociados (fig. 1a) y sin insuficiencia respiratoria aguda hipoxémica; otro con necesidad de ventilación mecánica invasiva e insuficiencia renal rápidamente progresiva.

Siete pacientes recibieron ciclofosfamida, 6 ciclos mensuales (1 g/dosis i.v.) y mantenimiento con azatioprina (100-150 mg/día), debido a afección renal grave al momento del diagnóstico o durante la evolución; el resto de los pacientes recibieron tratamiento con azatioprina y/o metotrexato (17,5 mg/semana), los cuales fueron variados durante la evolución debido a respuesta al tratamiento y/o eventos adversos, 3 pacientes recibieron terapia conjunta con azatioprina y trimetoprim con sulfametoxazol, y todos recibieron esteroides a diferentes dosis durante la evolución del padecimiento.

Seguimiento

Se realizó tomografía de control después de 6-12 meses de tratamiento inmunomodulador en 11 pacientes, 8 de ellos con nódulos pulmonares; 3 pacientes fueron seguidos en otros hospitales, no se contó con los datos clínicos/radiológicos subsecuentes. En 5, hubo desaparición total de los nódulos, en los 3 restantes se evidenció disminución $\geq 90\%$ de los mismos (fig. 5a) En todos los pacientes quedaron opacidades lineales o en banda que retraían pleura

o vasos parenquimatosos en algunos sitios donde se encontraban previamente los nódulos (fig. 5b). En ningún caso hubo cavitaciones persistentes. Las áreas que presentaban vidrio esmerilado tuvieron imagen normal en el seguimiento. En el caso de afección traqueal subglótica hubo progresión a estenosis total a pesar de infiltración de la pared traqueal con esteroides y dilatación con balón.

Seis pacientes de 11 con seguimiento durante al menos un año presentaron recurrencia de la enfermedad (54%) al disminuir tratamiento, 5 de ellos con nódulos pulmonares y uno con hemorragia alveolar, con patrón radiológico muy similar en 4 de ellos. Un paciente presentó el signo de «cascabel» en el interior de una cavitación periférica en la TAC a los 12 meses de seguimiento, sugerente de fungoma, que a la biopsia abierta mostró vasculitis necrosante granulomatosa sin evidencia de hongos o micobacterias; un año más tarde este mismo paciente presentó recurrencia de nódulos múltiples y una cavitación extensa subpleural (diámetro de 6 cm) en el lóbulo inferior derecho; la broncoscopia con lavado broncoalveolar y biopsias de la pared de la cavitación mostraron bacilos ácido-alcohol resistentes; presentó mejoría después de adicionar a su tratamiento inmunomodulador y medicamentos anti-tuberculosis¹⁴.

Discusión

Se presenta una cohorte de casos con PAC y afección respiratoria diversa como manifestación clínica inicial. Esta serie, si bien está conformada por un número pequeño de pacientes, compila gran parte de las manifestaciones torácicas características descritas en la literatura asociadas a esta enfermedad^{3-5,8-13}, y la mayor parte de los casos cuentan con diagnóstico histológico definitivo y tienen tomografía de control posterior al tratamiento.

El grado de afección respiratoria y el promedio de meses transcurridos entre el inicio de los síntomas y el diagnóstico señalan la importancia de que el médico internista o el especialista en enfermedades respiratorias se encuentren familiarizados con las manifestaciones respiratorias clínico-imagenológicas de esta

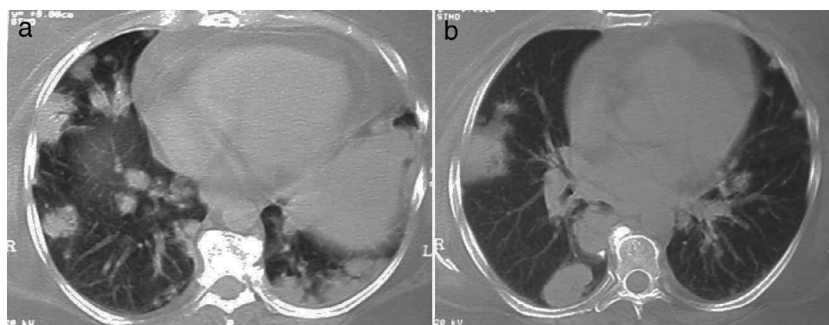


Figura 4. a y b) Nódulos y masas en lóbulo inferior derecho y consolidación en periferia de lóbulo inferior izquierdo; el análisis histopatológico mostró combinación de vasculitis necrosante granulomatosa y neumonía organizada.

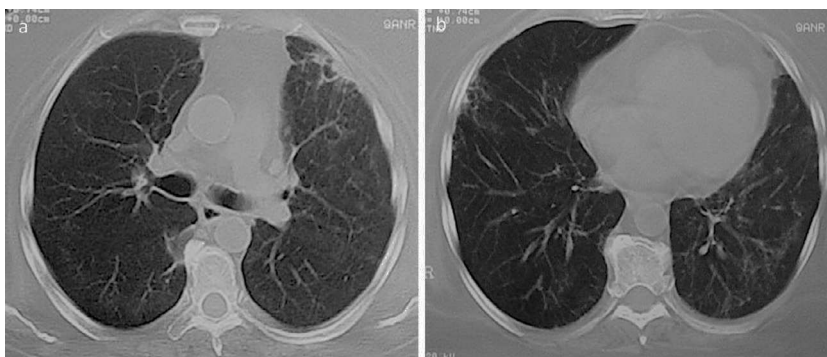


Figura 5. a y b) Mismo paciente de figura 4 tras 4 meses de tratamiento con inmunomoduladores. Se observa la desaparición de las masas y de los nódulos; solo persisten bandas fibrosas y parches focales de fibrosis.

enfermedad, tanto para un diagnóstico como para un tratamiento tempranos. Debido a lo inespecífico de los síntomas, de la presentación radiológica y de la diversidad de su expresión clínica, no es raro que se realicen otros diagnósticos que tienen mayor prevalencia.

La frecuencia de NP fue del 64%, la mitad de ellos cavitados, lo que corresponde con lo informado en la literatura (del 65-70 y del 50%, respectivamente)^{3,8-13}. Dado que los NP son la manifestación imagenológica principal en PAG, el diagnóstico diferencial suele hacerse fundamentalmente con procesos infecciosos por micobacterias y hongos, metástasis de neoplasias sólidas, otros procesos granulomatosos y endocarditis bacteriana. En 6 de 9 pacientes con nódulos pulmonares hubo presencia de otro tipo de opacidades; la consolidación pulmonar suele representar infartos pulmonares y hemorragia¹⁵; la opacidad en vidrio esmerilado puede ser resultado de hemorragia alveolar, infiltración de paredes alveolares con necrosis o un patrón de perfusión alterado por vasculitis de vasos pequeños¹⁵; el patrón en mosaico y los nódulos centrilobulillares pueden traducir afección arteriolar¹⁶.

No se recomienda que el diagnóstico de PAG se sustente solo en la positividad de ANCA de manera aislada¹⁰, sino que estos sean un elemento más en una enfermedad sistémica compatible con PAG. La especificidad de ANCA para PAG depende en gran medida de la probabilidad clínica pre-prueba, y dado que esta enfermedad es poco frecuente en nuestro medio, es recomendable descartar otras enfermedades más prevalentes y comórbidas, como los procesos granulomatosos infecciosos^{10,17,18}.

El resto de anomalías presentes en los estudios de imagen han sido descritas con frecuencia baja, semejante a la presente cohorte: engrosamiento pleural, adenopatías mediastinales o hiliares, del 5 y 15%, respectivamente⁸⁻¹¹. La hemorragia alveolar difusa, frecuentemente causada por vasculitis asociadas a ANCA y presente en el 10% de los casos de PAG, presenta un patrón clínico-radiológico característico de insuficiencia respiratoria aguda hipoxémica, con vidrio esmerilado o consolidación difusa de ambos pulmones, frecuentemente asociada a afección renal¹⁹. Es recomendable realizar diagnóstico diferencial con otras entidades que producen este síndrome, tales como lupus eritematoso sistémico, poliangeítis microscópica, enfermedad neuromuscular asociada a anticuerpos anti-membrana basal glomerular, síndrome antifosfolípido y poliangeítis granulomatosa con eosinofilia (síndrome de Churg-Strauss), además de comorbilidades asociadas, como neumonitis urémica e insuficiencia cardíaca. La historia clínica, la broncoscopia con LBA para análisis microbiológico, la biopsia renal (para descartar depósito de anticuerpos y verificar el patrón de afección glomerular), AAN, anti-MBG y ANCA son herramientas útiles para establecer el diagnóstico definitivo¹⁰.

Son de interés los casos con manifestaciones torácicas poco frecuentes, como pudo observarse en el paciente con masas pulmonares cuya histología reveló neumonía organizada y vasculitis granulomatosa necrosante adyacente, hecho que ha sido descrito

previamente por Oikonomou et al.²⁰, y representa la respuesta inflamatoria diversa del pulmón ante diferentes patologías; la sobreposición de patrones histológicos pueden ser reflejo de la respuesta del hospedero y representan dificultades en la interpretación, aunque habitualmente resultan de ayuda para explicar las alteraciones que se observan a través de los estudios de imagen. La neumonía cavitada con nódulos adyacentes, presentación inusual de la PAG, también representa un reto diagnóstico y terapéutico, pues la asociación de episodios adversos relacionados con el tratamiento que incluyen a las infecciones pudiera semejar la enfermedad¹⁴.

Los cambios radiológicos encontrados en el seguimiento de los pacientes han sido descritos en otras series y suelen interpretarse también como característicos^{5,11-13}. En la mayor parte de las ocasiones los nódulos desaparecen sin dejar huella, y en otros dejan lesiones que representan residuos de cicatrización.

Es importante señalar las dificultades diagnósticas que representa el hallazgo de cavitaciones aisladas con paredes internas irregulares, en particular en países de alta prevalencia de tuberculosis, diagnóstico que debe de tenerse presente tanto al inicio de la vasculitis sistémica como tras la administración de tratamiento inmunomodulador^{21,22}. Es recomendable realizar estudios invasivos, ya sea broncoscopia que incluya toma de biopsia o biopsia abierta, para descartar complicaciones infecciosas (hongos y micobacterias) en el contexto de un paciente inmunosuprimido^{14,21}.

El paciente con estenosis subglótica no respondió al manejo médico e intervencionista; la terapia propuesta en estos casos no siempre resulta de utilidad, con un número de casos limitados en la literatura y sin respuesta a terapia sistémica, aunque se han descrito casos aislados que responden a la infiltración con esteroides de la mucosa y dilatación con balón^{23,24}, terapia que resultó ineficaz en nuestro paciente. La afección del árbol traqueobronquial se presenta del 15 al 30% en diversas series⁸⁻¹⁰; suelen observarse engrosamientos de la pared de diversos bronquios, ya sean principales o lobares, así como reducción del calibre de su luz.

Esta cohorte de PAG es representativa de la expresión pulmonar variable de esta vasculitis sistémica, que habitualmente representa reto diagnóstico y terapéutico tanto para el internista y el neumólogo, cuanto para el reumatólogo. El abordaje requiere del análisis crítico de evidencia clínica, imagenológica, biomarcadores, cultivos y de estudios histológicos a través de broncoscopia o biopsia pulmonar por toracoscopia, al inicio y no rara vez durante el seguimiento bajo la terapia con inmunomoduladores.

Las limitaciones de esta cohorte son el número reducido de casos, lo que pudiera ser reflejo del sistema adecuado de referencia para estos pacientes. Por otro lado, la razón de que todos los pacientes tienen afección clínica respiratoria está relacionada en gran medida con el hecho de que los pacientes incluidos fueron referidos al servicio de enfermedades respiratorias.

Responsabilidades éticas

Protección de personas y animales. Los autores declaran que para esta investigación no se han realizado experimentos en seres humanos ni en animales.

Confidencialidad de los datos. Los autores declaran que han seguido los protocolos de su centro de trabajo sobre la publicación de datos de pacientes y que todos los pacientes incluidos en el estudio han recibido información suficiente y han dado su consentimiento informado por escrito para participar en dicho estudio.

Derecho a la privacidad y consentimiento informado. Los autores han obtenido el consentimiento informado de los pacientes y/o sujetos referidos en el artículo. Este documento obra en poder del autor de correspondencia.

Conflicto de intereses

Los autores declaran no tener ningún conflicto de intereses.

Bibliografía

- Falk RJ, Gross WL, Guillevin L, Hoffman GS, Jayne DR, Jenette JC, et al. Granulomatosis with polyangiitis (Wegener's): An alternative name for Wegener's granulomatosis. *Arthritis Rheum.* 2011;63:863-4.
- Jenette JC, Falk RJ, Bacon PA, Basu N, Cid MC, Ferrario F, et al. 2012 Revised International Chapel Hill Consensus Conference Nomenclature of Vasculitides. *Arthritis Rheum.* 2013;65:1-11.
- Gómez-Puerta JA, Hernández-Rodríguez J, López-Soto A, Bosch X. Antineutrophil cytoplasmic antibody associated vasculitides and respiratory disease. *Chest.* 2009;136:1101-11.
- Martínez-Morillo M, Grados D, Naranjo-Hans D, Mateo L, Holgado S, Olivé A. Granulomatosis con poliangeítis (Wegener). Descripción de 15 casos. *Reumatol Clin.* 2012;8:15-9.
- Hoffman GS, Kerr GS, Leavitt RY, Hallahan CW, Lebovics RS, Travis WD, et al. Wegener granulomatosis: Analysis of 158 patients. *Ann Intern Med.* 1992;116:488-98.
- Reinhold-Keller E, Herlyn K, Wagner-Bastmeyer R, Gross WL. Stable incidence of primary systemic vasculitides over five years: Results from the German vasculitis register. *Arthritis Rheum.* 2005;53:93-9.
- Mohammad AJ, Jacobsson LT, Mahr AD, Sturfelt G, Segelmark M. Prevalence of Wegener's granulomatosis, microscopic polyangiitis, polyarteritis nodosa and Churg-Strauss syndrome in a defined population in southern Sweden. *Rheumatology.* 2007;46:1329-37.
- Cordier JF, Valeyre D, Guillevin L, Loire R, Brechot JM. Pulmonary Wegener's granulomatosis. A clinical and imaging study of 77 cases. *Chest.* 1990;97:906-12.
- Seo JB, Im JG, Chung JW, Song JW, Goo JM, Park JH, et al. Pulmonary vasculitis: The spectrum of radiological findings. *Br J Radiol.* 2000;73:1224-31.
- Langford CA, Hoffman GS. Wegener's granulomatosis. *Thorax.* 1999;54:629-37.
- Aberle DR, Gamsu G, Lynch D. Thoracic manifestations of Wegener's granulomatosis: Diagnosis and course. *Radiology.* 1990;174:703-9.
- Lee KS, Haynes BF, Fujimoto K, Moriya H, Watanabe H, Tateishi U, et al. Thoracic manifestations of Wegener's granulomatosis: CT findings in 30 patients. *Eur Radiol.* 2003;13:43-51.
- Fauci AS, Haynes BF, Katz P, Wolff SM. Wegener's granulomatosis: Prospective clinical and therapeutic experience with 85 patients for 21 years. *Ann Intern Med.* 1983;98:76-85.
- Martínez-Martínez MU, Gómez-Gómez A, Oros-Ovalle C, Abud-Mendoza C. A male patient with cavity pulmonary disease. *Reumatol Clin.* 2013;9:62-4.
- Ananthakrishnan L, Nidhi S, Kanne JP. Wegener's granulomatosis in the chest: High resolution CT findings. *Am J Roentgen.* 2009;192:676-82.
- Hansell DM. Small-vessel diseases of the lung: CT-pathologic correlates. *Radiology.* 2002;225:639-53.
- Leavitt RY, Fauci AS, Bloch DA, Michel BA, Hunder GG, Arend WP, et al. The American College of Rheumatology 1990 criteria for the classification of Wegener's granulomatosis. *Arthritis Rheum.* 1990;33:1101-7.
- Watts R, Lane S, Hanslik T, Hauser T, Hellmich B, Koldingsnes W, et al. Development and validation of a consensus methodology for the classification of the ANCA-associated vasculitides and polyarteritis nodosa for epidemiological studies. *Ann Rheum Dis.* 2007;66:222-7.
- Niles JL, Bottinger EP, Saurina GR, Kelly KJ, Pan G, Collins AB, et al. The syndrome of lung hemorrhage and nephritis is usually an ANCA-associated condition. *Arch Intern Med.* 1996;156:440-5.
- Oikonomou A, Hansell DM. Organizing pneumonia: The many morphological faces. *Eur Radiol.* 2002;12:1486-96.
- Molinari L, Melamud JL, Ferrari L, Landi P, Semeniuk G, Quadrelli SA. Wegener's granulomatosis and tuberculosis. A bad combination. *Medicina (B Aires).* 2009;69:640-2.
- Sheehan RE, Flint JD, Muller NL. Computed tomography features of the thoracic manifestations of Wegener's granulomatosis. *J Thorac Imaging.* 2003;18:34-41.
- Langford CA, Sneller MC, Hallahan CW, Hoffman GS, Kammerer WA, Talar-Williams C, et al. Clinical features and therapeutic management of subglottic stenosis in patients with Wegener's granulomatosis. *Arthritis Rheum.* 1996;39:1754-60.
- Hoffman GS, Thomas-Golbanov CK, Chan J, Akst LM, Eliachar I. Treatment of subglottic stenosis due to Wegener's granulomatosis, with intralesional corticosteroids and dilation. *J Rheumatol.* 2003;30:1017-21.