

Original

## Artrosis interfalángica sintomática y asintomática: un estudio ecográfico



Jacqueline Usón<sup>a,\*</sup>, Cruz Fernández-Espartero<sup>a</sup>, Virginia Villaverde<sup>a</sup>, Emilia Condés<sup>b</sup>, Javier Godo<sup>c</sup>, Maria Jesus Martínez-Blasco<sup>a</sup> y Roberto Miguélez<sup>a</sup>

<sup>a</sup> Sección de Reumatología, Hospital Universitario Móstoles, Madrid, España

<sup>b</sup> Departamento Ciencias de la Salud, Universidad Europea de Madrid, Madrid, España

<sup>c</sup> Sección de Reumatología, Hospital Universitario Jiménez Díaz, Madrid, España

### INFORMACIÓN DEL ARTÍCULO

#### Historia del artículo:

Recibido el 27 de agosto de 2013

Aceptado el 24 de enero de 2014

On-line el 13 de abril de 2014

#### Palabras clave:

Artrosis de dedos

Ecografía

Dolor

### R E S U M E N

**Objetivo:** Pocos estudios han examinado si existen diferencias morfológicas detectables con ecografía entre las articulaciones sintomáticas y las que no lo son en pacientes con artrosis. Este estudio describe y compara los hallazgos clínicos, radiológicos y ecográficos de los pacientes con artrosis interfalángica proximal (IFP) y/o distal (IFD) que tienen articulaciones con y sin dolor.

**Métodos:** Prospectivamente, se incluyó a pacientes con artrosis IFP y/o IFD según los criterios ACR. El reumatólogo clínico eligió hasta un máximo de 3 articulaciones dolorosas y 3 articulaciones no dolorosas de localización simétrica en cada paciente para formar 2 cohortes de artrosis: grupo con dolor (GD) y grupo sin dolor (GSD). La radiografía simple postero-anterior de las manos fue leída por un reumatólogo según las recomendaciones del atlas OARSI, ciego a toda información clínica y ecográfica. El estudio ecográfico fue realizado por un reumatólogo en las articulaciones previamente seleccionadas por el clínico ciego a los datos clínicos y radiológicos. Se registraron como ausente o presente: osteofitos, pinzamiento articular, sinovitis, señal Doppler intraarticular, erosiones y visualización del cartílago. Se realizó un estudio de fiabilidad intralector para la radiología y para la ecografía.

**Resultados:** Se estudió un total de 50 articulaciones en cada cohorte de 20 mujeres diestras de 61,85 años de edad (46–73) con artrosis IFP y IFD diagnosticada hace 6,8 años (1–17 años). El 70% de las articulaciones del GD y GSD se localizaron en la mano derecha e izquierda, respectivamente. El GD tenía significativamente más osteofitos, sinovitis y ausencia de cartílago que el GSD. La fiabilidad interlector radiológico y ecográfico fue excelente.

**Conclusión:** La ecografía detecta más daño estructural y sinovitis en las IFP y/o IFD artrósicas que presentan dolor.

© 2013 Elsevier España, S.L.U. Todos los derechos reservados.

### Symptomatic and asymptomatic interphalageal osteoarthritis: An ultrasonographic study

#### A B S T R A C T

**Objective:** To date few studies have examined whether ultrasonography can depict morphologic differences in painful and painless osteoarthritis (OA). This study describes and compares the clinical, radiographic and ultrasonographic findings of patients with both painful and painless proximal interphalageal (PIP) and/or distal interphalageal (DIP) OA.

**Methods:** Patients with PIP and/or DIP OA (ACR criteria) were prospectively recruited. The clinical rheumatologist chose up to 3 painful joints and up to 3 painless symmetric joints in each patient to define 2 cohorts of OA: symptomatic (SG) and asymptomatic (ASG). A conventional postero-anterior hand x ray was performed and read by one rheumatologist following the OARSI atlas, blinded to clinical and sonographic data. Ultrasound (US) was performed by an experienced rheumatologist, blinded to both clinical and radiographic data in joints previously selected by the clinical rheumatologist. US-pathology was assessed as present or absent as defined in previous reports: osteophytes, joint space narrowing, synovitis, intra-articular power doppler signal, intra-articular bony erosion, and visualization of cartilage. Radiographic and ultrasonographic intrareader reliability test was performed.

#### Keywords:

Finger osteoarthritis

Ultrasonography

Pain

\* Autor para correspondencia.

Correo electrónico: [juson62@hotmail.com](mailto:juson62@hotmail.com) (J. Usón).

**Results:** A total of 50 joints in the SG and ASG were included from 20 right handed women aged 61.85 (46-73) years with PIP and DIP OA diagnosed 6.8 (1-17) years ago. 70% SG joints and ASG were right and left sided respectively. The SG showed significantly more osteophytes, synovitis and non-visualization of joint cartilage. Intrareader radiographic and ultrasonographic agreement was excellent.

**Conclusion:** This study demonstrates that painful PIP and/or DIP OA have more ultrasonographic structural changes and synovitis.

© 2013 Elsevier España, S.L.U. All rights reserved.

## Introducción

La artrosis de las articulaciones interfalángicas proximales (IFP) y distales (IFD) es la causa más frecuente de dolor y discapacidad manual en el mundo desarrollado. En la actualidad, tanto su diagnóstico como su seguimiento se basan en parámetros clínicos y radiológicos. Sin embargo, como es bien sabido, no existe una concordancia entre los síntomas y los cambios radiológicos. Encontramos a pacientes con dolor articular sin ninguna o poca alteración radiológica y pacientes con importantes lesiones estructurales radiológicas sin dolor. Existen numerosas alteraciones inflamatorias y estructurales morfológicas tanto articulares como extraarticulares que pueden originar dolor articular como derrame, sinovitis, quistes mucinosos, lesiones del cartílago, erosiones y osteofitos. La ecografía tiene unas características innatas que no poseen otras técnicas de imagen, como una excelente resolución espacial, una capacidad de obtener imágenes multiplanares y dinámicas en tiempo real además, es inocua, accesible y realizable por el clínico. Todo lo expuesto hace que esta modalidad de imagen se investigue y se desarrolle en la artrosis.

El grupo de Helen Keen en Leeds, Gran Bretaña, ha demostrado la validez de constructo de la ecografía frente a la radiología y la capacidad de esta técnica en detectar osteofitos, pinzamiento articular y sinovitis en artrosis de los dedos<sup>1</sup>. Estos mismos autores han demostrado que la ecografía detecta más osteofitos que la radiología convencional y que en la artrosis de dedos sintomática se detecta más sinovitis, osteofitos y pinzamiento articular que en las articulaciones de controles sanos<sup>2</sup>. Sin embargo, hasta la fecha no se ha explorado si existen diferencias morfológicas detectables por ecografía entre las articulaciones IFP o IFD dolorosas versus las indoloras en el mismo paciente con artrosis de los dedos.

El objetivo de este estudio fue describir y comparar los hallazgos clínicos, radiográficos y ecográficos de pacientes con artrosis de las IFP y/o IFD que presentan articulaciones con y sin dolor. Además, se identificaron las alteraciones morfológicas relacionadas con las articulaciones dolorosas.

## Pacientes y métodos

Este estudio descriptivo, prospectivo y transversal fue aprobado por el comité ético local y realizado en el Hospital Universitario de Móstoles, Madrid. Se reclutó de las consultas externas de Reumatología a los pacientes que dieron su consentimiento por escrito con el diagnóstico de artrosis IFP y/o IFD según los criterios del «American College of Rheumatology»<sup>3</sup>. Ningún paciente tenía artropatía inflamatoria, artritis microcristalina ni fibromialgia. No se permitió la infiltración intraarticular al menos 6 meses antes del estudio. En cada paciente, el clínico identificó una, 2 o 3 IFP y/o IFD sintomáticas y asintomáticas, con deformidad articular a la inspección para formar dos cohortes de artrosis, grupo con dolor (GD) y grupo sin dolor (GSD). Las articulaciones del GD exhibían dolor mayor o igual a 3 de la escala numérica de intensidad de dolor, dolor a la palpación y deformidad articular a la inspección, mientras que las articulaciones del GSD únicamente exhibían deformidad articular a la inspección. Todos los pacientes se sometieron a un estudio clínico, radiológico y ecográfico que se detalla a continuación.

## Estudio clínico

Se registraron el sexo, la edad, la duración de la enfermedad desde su diagnóstico, la mano dominante, la profesión/ocupación laboral y el tratamiento actual. El reumatólogo clínico preguntó a cada paciente la articulación IFP y/o IFD más dolorosa y la escala numérica de intensidad de dolor (ENID 0-10) global articular de los dedos. El clínico palpó cada articulación y determinó la presencia o ausencia de dolor, deformidad y derrame. Asimismo, escogió y registró las articulaciones de cada paciente para cada cohorte. En una hoja con dibujo de las articulaciones de la mano, el clínico marcó con una X las articulaciones a explorar ecográficamente.

## Estudio radiológico

Se realizó una radiografía convencional postero-anterior de ambas manos en la misma semana del estudio clínico. La lectura fue realizada por el mismo reumatólogo (CFE), ciego al estudio clínico y ecográfico. Se interpretaron las siguientes lesiones estructurales siguiendo las recomendaciones del atlas OARSI<sup>4</sup> como ausentes o presentes: osteofitos mediales y laterales en las falanges proximales y distales de las articulaciones interfalángicas proximales y distales, y pinzamiento articular. Se definió erosión como una interrupción de la cortical intraarticular. Al mes, se testó la fiabilidad intralector con las radiografías de los 5 últimos pacientes incluidos (fig. 1).

## Estudio ecográfico

El reumatólogo experto en ecografía (JU) realizó el estudio ecográfico ciego a la información clínica y la radiológica, como máximo 48 h después de la exploración clínica. Se empleó un ecógrafo General Electric Logic 9, sonda lineal M12 (GE Medical Systems Ultrasound and Primary Care Diagnostics, LLC, Wauwatosa, EE. UU.). Se exploraron, en su eje longitudinal y transversal, los aspectos dorsal, palmar, lateral y medial de cada articulación IFP e IFD con la mano extendida sobre la mesa. A continuación, se describe la semiología de las lesiones ecográficas<sup>5</sup>. Cada lesión se registró como ausente o presente.

**Osteofitos:** protrusiones hiperecogénicas corticales visualizadas en 2 planos en los aspectos dorsales, palmares, laterales, mediales de las falanges proximales y distales de las articulaciones IFP e IFD.

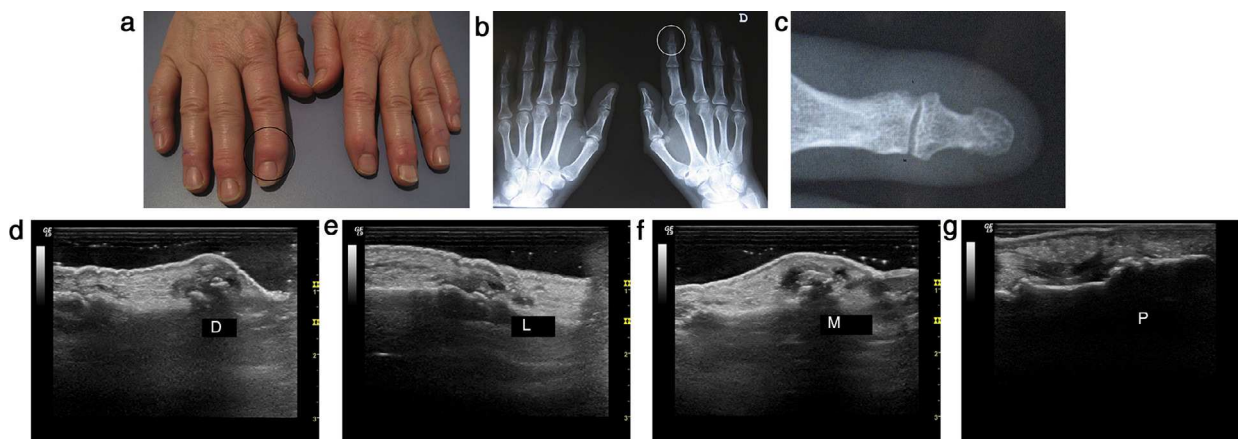
**Pinzamiento articular:** disminución del espacio entre los márgenes corticales.

**Quistes mucinosos:** colección extraarticular anecogénica que comunica con la articulación.

**Sinovitis ecográfica (derrame y/o hipertrofia sinovial):** distensión de la cápsula articular  $\geq 1,5$  mm diámetro antero-posterior por material compresible y/o desplazable medido en cara dorsal o palmar.

**Señal power Doppler:** señal Doppler intraarticular (frecuencia Doppler 6,3-7,5 MHz PRF 600 Hz, ganancia ajustada para eliminar ruido).

**Erosión ecográfica:** defecto cortical intraarticular visualizado en 3 planos y en extensión y flexión.



**Figura 1.** Atrosis IFD: imagen de las manos (A), radiografía (B), zoom de la articulación (C) y estudio ecográfico correspondiente desde dorsal (D), medial (E), lateral (F) y palmar (G).

**Cartilago cabeza falange:** en flexión máxima y sonda en longitudinal sobre la cabeza de la falange proximal, se valoró la visualización o no visualización de una banda anecogénica sobre la cabeza de la falange.

Al mes, se valoró la fiabilidad intralector con videoclips de las articulaciones de los 5 últimos pacientes incluidos.

### Análisis estadístico

El análisis estadístico se realizó con el paquete SPSS versión 15.0. Las variables cuantitativas calcularon las medias e intervalo de confianza del 95%. Las variables cualitativas calcularon los porcentajes. Se definió un índice osteofito radiológico como la suma de osteofitos proximales y distales de localización medial y lateral entre 4 y un índice osteofito ecográfico como la suma de osteofitos proximales y distales de localización dorsal, palmar, medial y lateral entre 8. Para estudiar los contrastes estadísticos, se empleo el test de McNamara para variables dicotómicas relacionadas y test de Fisher para las independientes y t de Student para variables independientes o relacionadas según el caso. Se calculó el porcentaje de concordancia intralector radiológico y ecográfico.

### Resultados

Se estudiaron 50 articulaciones en el GD y 50 articulaciones en el GSD de 20 mujeres diestras de 61,85 (46-73) años diagnosticadas de artrosis de IFP y/o IFD hace 6,80 (1-17) años. Siete mujeres trabajaban como empleadas domésticas, 6 amas de casa, 3 técnicos de laboratorio, 3 costureras y una manipuladora de artes graficas. Diecisiete de los 20 pacientes tomaban fármacos para el dolor, siendo los AINE el grupo más frecuente (60%). La **tabla 1** muestra la distribución de las articulaciones del GD y GSD. El 70% de las articulaciones dolorosas se localizaron en la mano derecha y sus correspondientes articulaciones no dolorosas en la mano izquierda.

**Tabla 1**  
Distribución de las articulaciones del GD y GSD

n = 100	GD	GSD
	50	50
<b>Derecho</b>	34	18
IFP	16	5
IFD	18	13
<b>Izquierdo</b>	16	32
IFP	7	15
IFD	9	17

El 40% de las articulaciones del GD se localizaron en la segunda IFD derecha, tercera IFD derecha y segunda IFD izquierda.

La **tabla 2** muestra los hallazgos radiológicos y ecográficos encontrados en el GD y el GSD. El GD tenía significativamente mayor índice osteofito radiológico y ecográfico, no visualización ecográfica del cartilago así como sinovitis ecográfica. La ecografía detectó más osteofitos que la radiología. El índice osteofito ecográfico fue mayor que el radiológico en GD y GSD ( $p < 0,001$  y  $p < 0,006$ , respectivamente). La ecografía detectó sinovitis en 15 y 6 articulaciones del GD y GSD, respectivamente, mientras que el clínico mediante palpación sospechó artritis en 14 y 0 articulaciones del GD y GSD, respectivamente.

La concordancia intralector radiológico fue del 100% para pinzamiento articular y erosión, y del 98% para índice osteofito. La concordancia intralector ecográfico fue del 100% para pinzamiento articular, erosión, sinovitis y ausencia de cartilago articular, y del 98% para índice osteofito.

El análisis de todas las variables radiológicas y ecográficas agrupando las IFP y las IFD no mostró significación estadística. Mientras

**Tabla 2**  
Hallazgos radiográficos y ecográficos en GD y GSD

	GD	GSD	p
PA-RX	50 (100%)	49 (98)	
IO- RX	0,76	0,44	0,028
O proximal-lateral	13 (26%)	5 (10%)	0,039
O proximal-medial	21 (42%)	13 (26%)	
O distal-lateral	30 (60%)	15 (30%)	0,001
O distal-medial	41 (82%)	31 (26%)	0,021
E-RX	14 (28%)	7 (14%)	*
PA-ECO	45 (90%)	44 (88%)	
IO-ECO	0,83	0,79	< 0,001
O proximal-lateral	35 (70%)	31 (61%)	
O proximal-medial	38 (76%)	32 (64%)	
O proximal-dorsal	24 (48%)	17 (34%)	0,065
O proximal-palmar	21 (42%)	16 (32%)	
O distal-lateral	45 (90%)	44 (88%)	
O distal-medial	44 (88%)	42 (84%)	
O distal-dorsal	34 (68%)	30 (60%)	
O distal-palmar	25 (50%)	26 (52%)	
E-ECO	10 (20%)	5 (10%)	<sup>a</sup>
S-ECO	15 (30%)	6 (12%)	0,022
PDS-ECO	1 (2%)	0 (0%)	
AC-ECO	15 (30%)	6 (12%)	0,022
QM-ECO	6 (12%)	4 (8%)	

AC: ausencia de cartilago; E: erosión; IO: índice osteofito; O: osteofito; PA: pinzamiento articular; PDS: power Doppler sinovitis; QM: quiste mucinoso; S: sinovitis.

<sup>a</sup> Tendencia a la significación.

que el análisis las variables radiológicas y ecográficas en las 2 cohortes según la edad de los pacientes mostró que los pacientes de 60 años o menos tendían a presentar un mayor índice osteofito ecográfico, sinovitis y erosión, los pacientes mayores de 61 años tendían presentar un mayor índice osteofito radiográfico y no visualización ecográfica del cartílago articular.

## Discusión

Este estudio, que se ha realizado en IFP e IFD de 20 mujeres diestras trabajadoras manuales, demuestra que las articulaciones sintomáticas (GD) se encuentran mayoritariamente (70%) en la mano dominante y que estas exhiben un mayor daño estructural radiológico-ecográfico e inflamación-ecográfico que las articulaciones asintomáticas (GSD). Este hallazgo clínico-morfológico indica que el estrés mecánico en la mano dominante desempeña un papel patogénico en la artrosis de los dedos como sustentan algunos de los pocos estudios epidemiológicos diseñados para demostrar la asociación entre actividad manual y artrosis de los dedos<sup>6–9</sup>.

Los pacientes con artrosis en las manos tienen más sinovitis ecográfica que los controles sanos<sup>1,10</sup> y más sinovitis ecográfica en las manos artrósicas dolorosas que en las indoloras<sup>2,11,12</sup>. Los trabajos de Keen et al.<sup>2</sup> y Kortekaas et al.<sup>11</sup> estudiaron las 30 articulaciones de la mano, encontrando sinovitis en aproximadamente el 80% de las articulaciones en pacientes con artrosis de las manos, mientras que Arrestier et al. estudiaron las 18 articulaciones interfalángicas de las manos, encontrando sinovitis en aproximadamente 25% de las articulaciones; sin embargo, no distinguen las sintomáticas de las asintomáticas. Nosotros encontramos sinovitis en el 21% de las articulaciones estudiadas, siendo significativamente mayor la sinovitis en las articulaciones dolorosas que en las no dolorosas (15 vs. 6,  $p=0,02$ ). En cuanto a la señal Doppler intraarticular, esta fue menor en nuestro estudio comparado con el estudio de Keen et al.<sup>2</sup> y Kortekaas et al.<sup>11</sup> pero semejante a los valores encontrados en otros estudios de Arrestier et al.<sup>12</sup> y Mancarella et al.<sup>10</sup>. A diferencia de los estudios anteriores<sup>2,11,12</sup>, en nuestro estudio el 98% de los pacientes tomaban AINE, lo que disminuye la detección de sinovitis en escala grises y Doppler<sup>13,14</sup>.

La mayor resolución espacial de la ecografía frente a la radiología permite detectar osteofitos en la palma y el dorso de los dedos no visibles por radiología. Al igual que otros estudios<sup>1,2,15</sup>, y especialmente en el estudio de Mathiessen et al.<sup>15</sup>, que presentan la cohorte más grande hasta la fecha de 127 pacientes con artrosis de mano, la ecografía claramente detecta más osteofitos que la radiografía simple de manos. Como curiosidad, dado que la resonancia magnética detecta pocos osteofitos en la palma<sup>16</sup>, Mathiessen et al.<sup>15</sup> no incluyeron la exploración ecográfica palmar, mientras que nosotros sí la incluimos.

Se ha demostrado que la artrosis de manos radiológicamente erosiva exhibe ecográficamente más sinovitis modo B y Doppler que la no erosiva<sup>11,17,18</sup>. Nosotros no diferenciamos estos fenotipos en la inclusión ni fueron objeto de estudio. Encontramos que los pacientes de 60 años o menos tendían a presentar más erosiones y sinovitis que los mayores de 60 años, lo que indica la posibilidad de diferencias en el fenotipo de los pacientes.

Hasta la fecha, este estudio piloto es el primero que compara en el mismo paciente con artrosis de dedos las causas morfológicas de dolor. Cuando se compara con el mismo paciente, se disminuye el sesgo de la personalidad del paciente en la valoración del dolor. Asimismo, el hecho de que el clínico buscara la articulación más semejante en apariencia sin dolor para comparar, reduce el sesgo a nivel articular. Kortekaas publicó 2 trabajos diferentes; el primero demuestra que la sinovitis se asocia a dolor en pacientes con artrosis de la mano<sup>11</sup> y el segundo demuestra que tanto los osteofitos como el pinzamiento articular se asocian de manera independiente

con el dolor.<sup>19</sup> Nosotros estudiamos conjuntamente la inflamación y el daño estructural, en donde sí observamos que las articulaciones dolorosas tienen más sinovitis ecográfica y daño estructural en cuanto la presencia de osteofitos radiológicos y ecográficos y la ausencia de cartílago ecográfico, con una tendencia hacia la significación en la erosión articular radiológica y ecográfica, como han indicado otros autores<sup>10,19</sup>. Aunque el pinzamiento articular ecográfico es una variable cualitativa no estandarizada, nuestros resultados sugieren que no se relaciona con el dolor.

Nuestro estudio tiene algunos inconvenientes. Existe en el mercado una sonda más corta y estrecha tipo «palo de hockey» de alta frecuencia en modo B y Doppler más sencillo de usar en las articulaciones pequeñas. No obstante, se usó una sonda lineal pequeña de 2,5 cm de longitud y un ecógrafo de alta gama muy experimentado por el reumatólogo ecografista. El número total de pacientes incluidos en el estudio son pocos y por ello creemos que es perceptivo que nuestros resultados se confirmaran con una población más grande.

En conclusión, este trabajo demuestra que las articulaciones con dolor tienen mayor daño estructural y sinovitis ecográfica que las que no duelen en pacientes con artrosis de IFP e IFD. Se confirma que la ecografía detecta más osteofitos que la radiología convencional de manos. Esperamos estudios longitudinales de importancia clínica diagnóstico-terapéutica para dilucidar si la sinovitis predice daño estructural o viceversa en pacientes con artrosis de manos.

## Responsabilidades éticas

**Protección de personas y animales.** Los autores declaran que los procedimientos seguidos se conformaron a las normas éticas del comité de experimentación humana responsable y de acuerdo con la Asociación Médica Mundial y la Declaración de Helsinki.

**Confidencialidad de los datos.** Los autores declaran que han seguido los protocolos de su centro de trabajo sobre la publicación de datos de pacientes y que todos los pacientes incluidos en el estudio han recibido información suficiente y han dado su consentimiento informado por escrito para participar en dicho estudio.

**Derecho a la privacidad y consentimiento informado.** Los autores han obtenido el consentimiento informado de los pacientes y/o sujetos referidos en el artículo. Este documento obra en poder del autor de correspondencia.

## Financiación

Los autores declaran que este estudio no tiene financiación.

## Conflicto de intereses

Los autores declaran que no existen conflictos de interés.

## Bibliografía

- Keen HI, Wakefield RJ, Grainger AJ, Hensor EMA, Emery P, Conaghan PG. Can ultrasonography improve radiographic assessment in osteoarthritis of the hands? A comparison between radiographic and ultrasonographic detected pathology. *Ann Rheum Dis*. 2007;67:116–20.
- Keen HI, Wakefield RJ, Grainger AJ, Hensor EMA, Emery P, Conaghan PG. An ultrasonographic study of osteoarthritis of the hand: Synovitis and its relationship to structural pathology and symptoms. *Arthritis Rheum*. 2008;59:1756–63.
- Altman R, Alarcón G, Appelrouth D, Bloch D, Borenstein D, Brandt K, et al. The American College of Rheumatology criteria for the classification and reporting of osteoarthritis of the hand. *Arthritis Rheum*. 1990;33:1601–10.
- Altman RD, Gold GE. Atlas of individual radiographic features in osteoarthritis, revised. *Osteoarthr Cartil*. 2007;15:1–56.
- Wakefield RJ, Balint PV, Szuhdlarek M, Filippucci E, Backhaus M, D'Agostino MA, et al. Musculoskeletal ultrasound including definitions for ultrasonographic pathology. *J Rheumatol*. 2005;32:2485–7.

6. Neame R, Zhang W, Deighton C, Doherty M, Doherty S, Lanyon P, et al. Distribution of radiographic osteoarthritis between the right and left hands, hips and knees. *Arthritis Rheum.* 2004;50:1495–500.
7. Ferreiro S, Gomez R, Ibañez R, Formigo R. Artropatía de las manos de origen profesional: mano del ordenador. *Med Clin.* 1997;109:661–3.
8. Solovieva S, Vehmas T, Riihimäki H, Luoma K, Leino-Arjas P. Hand use and patterns of joint involvement in osteoarthritis. A comparison of female dentists and teachers. *Rheumatology.* 2005;44:521–8.
9. Hunter DJ, Zhang Y, Nevitt MC, Xu L, Niu J, Lui LY, et al. Chopstick arthropathy: The Beijing Osteoarthritis Study. *Arthritis Rheum.* 2004;50:1495–500.
10. Mancarella L, Magnani M, Addimanda O, Pignotti E, Galletti S, Meliconi R. Ultrasound-detected synovitis with power Doppler signal is associated with severe radiographic damage and reduced cartilage thickness in hand osteoarthritis. *Osteoarthr Cartil.* 2010;18:1263–8.
11. Kortekaas MC, Kwok WY, Reijnen M, Huizinga TWJ, Kloppenburg M. In erosive hand osteoarthritis more inflammatory signs on ultrasound are found than in the rest of hand osteoarthritis. *Ann Rheum Dis.* 2010;69:1367–9.
12. Arrestier S, Rosenberg C, Etchepare F, Rozenberg S, Foltz V, Fautrel B, et al. Ultrasound features of nonstructural lesions of the proximal and distal interphalangeal joints of the hands in patients with finger osteoarthritis. *Joint Bone Spine.* 2011;78:65–9.
13. Uson J, Miguelez-Sanchez R, Fernandez-Espartero MC, Gonzalez-Crespo R, Villaverde-García V. Clinical and ultrasonographic changes in patients with symptomatic knee osteoarthritis treated with celecoxib. *Ann Rheum Dis.* 2006;65:61.
14. Zayat AS, Conaghan PG, Sharif M, Freeston JE, Wenham C, Hensor EM, et al. Do non-steroidal anti-inflammatory drugs have a significant effect on detection and grading of ultrasound-detected synovitis in patients with rheumatoid arthritis? Results from a randomised study. *Ann Rheum Dis.* 2011;70:1746–51.
15. Mathiessen A, Haugen IK, Slatkowsky-Christensen B, Bøyesen P, Kvien TK, Hammer HB. Ultrasonographic assessment of osteophytes in 127 patients with hand osteoarthritis: exploring reliability and associations with MRI, radiographs and clinical joint findings. *Ann Rheum Dis.* 2013;72:51–6.
16. Tan AL, Grainger AJ, Tanner SF, Shelley DM, Pease C, Emery P, et al., McGonagle D. High-resolution magnetic resonance imaging for the assessment of hand osteoarthritis. *Arthritis Rheum.* 2005;52:2355–65.
17. Wittoek R, Carron P, Verbruggen G. Structural and inflammatory sonographic findings in erosive and non-erosive osteoarthritis of the interphalangeal finger joints. *Ann Rheum Dis.* 2010;69:2173–6.
18. Vlychou M, Koutroumpas A, Malizos K, Sakkas LI. Ultrasonographic evidence of inflammation is frequent in hands of patients with erosive osteoarthritis. *Osteoarthr Cartilage.* 2009;17:1283–7.
19. Kortekaas MC, Kwok W-Y, Reijnen M, Huizinga TWJ, Kloppenburg M. Osteophytes and joint space narrowing are independently associated with pain in finger joints in hand osteoarthritis. *Ann Rheum Dis.* 2011;70:1835–7.