

y los signos neurológicos focales en un 35-40%, siendo más adecuado el término «meningoencefalitis»³. Las neuropatías craneales asociadas más comunes afectan a los pares III, VI, VII, X y XI², pero cuando estas aparecen debe plantearse la posibilidad de romboencefalitis⁴. Dentro del tratamiento inmunosupresor en la serie de Horta-Baas et al., 5 casos habían recibido previamente MMF pero ninguno rituximab¹. Se han publicado 4 casos de meningitis/encefalitis por *L. monocytogenes* asociados a rituximab, todos ellos en pacientes adultos con neoplasia hematológica de base^{5,6}. La infección por *L. monocytogenes* en el LESp es rara, encontrándose en literatura solo una paciente de 5 años con nefritis lúpica tipo IV, compromiso neurológico y síndrome antifosfolípido que desarrolló bacteriemia por *L. monocytogenes*, resuelta con administración de ampicilina⁷. Un aspecto que llama además la atención en nuestra paciente es la aparición subsiguiente de otras infecciones neurotropas graves tras la administración de rituximab.

Bibliografía

- Horta-Baas G, Guerrero-Soto O, Barile-Fabris L. Central nervous system infection by *Listeria monocytogenes* in patients with systemic lupus erythematosus: Analysis of 26 cases, including the report of a new case. *Reumatol Clin*. 2013;9:340-7.
- Mylonakis E, Hohmann EL, Calderwood SB. Central nervous system infection with *Listeria monocytogenes*. 33 years' experience at a general hospital and review of 776 episodes from the literature. *Medicine (Baltimore)*. 1998;77:313-36.

- Bennett L. *Listeria monocytogenes*. En: Mandell GL, Bennett JE, Dolin R, editores. *Mandell, Douglas, and Bennett's Principles and Practice of Infectious Diseases*. Philadelphia: Elsevier Inc; 2010. p. 2707-14.
- Shaffer DN, Drevets DA, Farr RW. *Listeria monocytogenes* rhomboencephalitis with cranial-nerve palsies: A case report. *W V Med J*. 1998;94:80-3.
- Bodro M, Paterson DL. Listeriosis in patients receiving biologic therapies. *Eur J Clin Microbiol Infect Dis*. 2013;32:1225-30.
- Lin TS, Donohue KA, Byrd JC, Lucas MS, Hoke EE, Bengtson EM, et al. Consolidation therapy with subcutaneous alemtuzumab after fludarabine and rituximab induction therapy for previously untreated chronic lymphocytic leukemia: Final analysis of CALGB 10101. *J Clin Oncol*. 2010;28:4500-6.
- Tobón GJ, Serna MJ, Cañas CA. *Listeria monocytogenes* infection in patients with systemic lupus erythematosus. *Clin Rheumatol*. 2013;32 Suppl 1:S25-7.

Walter Alberto Sifuentes Giraldo^{a,*},
Carlos Antonio Guillén Astete^a, Irene Amil Casas^b
y María Luz Gámir Gámir^a

^a Servicio de Reumatología, Hospital Universitario Ramón y Cajal, Madrid, España

^b Centro de Salud Benita de Ávila, Madrid, España

* Autor para correspondencia.

Correo electrónico: albertosifuentesg@gmail.com
(W.A. Sifuentes Giraldo).

<http://dx.doi.org/10.1016/j.reuma.2014.07.006>

Características genéticas de pacientes reumatológicos que desarrollan lesiones cutáneas inflamatorias inducidas por fármacos biológicos



Genetic characteristics of rheumatic patients developing inflammatory skin lesions induced by biologic therapy

Sr. Editor:

En la literatura se ha descrito ampliamente la aparición de lesiones cutáneas inflamatorias (LCI), inducidas por fármacos biológicos, principalmente psoriasis cutánea¹⁻³. La hipótesis es que en pacientes con susceptibilidad genética se produce la activación de vías inflamatorias alternativas, como el interferón- α ^{1,2}, pero no ha sido demostrada y no hay estudios genéticos en estos pacientes.

Nosotros realizamos un estudio observacional prospectivo analizando datos genéticos de pacientes del Servicio de Reumatología de Hospital del Mar (Barcelona) que desarrollaron LCI de novo con terapia biológica entre enero de 2008 y diciembre de 2012.

Las variables demográficas y clínicas que se evaluaron fueron: edad, sexo, diagnóstico de la LCI, enfermedad reumatológica y duración (en años), fármaco biológico y tiempo de aparición desde el inicio del fármaco (semanas). Las variables genéticas fueron la

presencia de los alelos HLA-B27, HLA-DR1, HLA-DR4 y HLA-DR7 (detectados por PCR estándar), HLA-CW6 (mediante secuenciación Sanger del marcador indirecto rs4406273) y la delección de los 2 genes *late cornified envelope* (LCE), LCE3C.LCE3B-del (con un experimento de PCR multiplex⁴).

Se incluyeron 15 pacientes que desarrollaron LCI (prevalencia del 2,5%). Tenían una edad media de $43,9 \pm 12,4$ años y el 73,3% eran mujeres. Los diagnósticos de las LCI fueron: 7 psoriasis cutánea (5 psoriasis palmoplantar, una psoriasis vulgaris y una guttata), 3 alopecias areatas, 2 lupus cutáneo, un eczema, una hidrosadenitis supurativa y un eritema multiforme. Los diagnósticos reumatológicos fueron: 3 artritis reumatoide, 6 espondilitis anquilosante, 4 espondiloartritis axial no radiológica y 2 artritis psoriásica, con una duración media de la enfermedad de $13,1 \pm 7,4$ años. Los fármacos biológicos fueron adalimumab en 8 casos, etanercept en 4, infliximab en 2 y abatacept en uno, con un tiempo medio de aparición de $57,1 \pm 62,1$ semanas.

Genéticamente, 7 pacientes presentaban HLA-B27 positivo, 4 HLA-CW6 positivo (26%), solo uno con psoriasis, uno HLA-DR1 positivo, otro HLA-DR4 positivo y 6 pacientes HLA-DR7 positivo (40%), 3 con psoriasis. En 4 pacientes (26,7%) se detectaron los 2 alelos LCE3C-LCE3B delecionados y en 11 (73,3%) un solo alelo delecionado (tabla 1). Se observó una frecuencia del alelo LCE3C.LCE3B-del de 63,6%.

Tabla 1

Características genéticas de los pacientes con lesiones cutáneas inducidas

LCI	N.º p total	N.º p. HLA-B27 +	N.º p. HLA-CW6 +	N.º p. HLA-DR1 +	N.º p. HLA-DR4 +	N.º p. HLA-DR7 +	LCE 3C-LCE 3B-del D+/D+	LCE 3C-LCE 3B-del D+/D-
Psoriasis cutánea	7	4	1	1	0	3	3	4
Alopecia areata	3	1	1	0	0	1	1	2
Lupus cutáneo	2	0	1	0	0	1	0	2
Eczema	1	1	0	0	0	1	0	1
Hidrosadenitis	1	1	0	0	0	0	0	1
Eritema multiforme	1	0	1	0	1	0	0	1
Total	15	7	4	1	1	6	4	11

LCE 3C-LCE 3B-del: *deletion of the late cornified envelope*; LCI: lesiones cutáneas inducidas; N.º p.: número de pacientes; +: positivo; D+: delecionado; D-: no delecionado.

Destaca la baja proporción de pacientes con presencia de los alelos HLA-CW6 y HLA-DR7 (especialmente en los casos de psoriasis), menor a la hallada en poblaciones de psoriasis cutánea⁵⁻⁷, que podría deberse al tipo de psoriasis mayoritaria, pustulosis palmo-plantar, y a que la edad media de los pacientes era mayor a 40 años (HLA-CW6 y HLA-DR7 solo se han relacionado con psoriasis tipo I, de inicio antes de los 40 años de edad, y con los subtipos *vulgaris* y *guttata*⁵).

En nuestra serie, la presencia de la delección los 2 genes LCE (frecuencia alélica del 63,6%) fue compatible con la frecuencia objetivada en muestras poblacionales con enfermedades inflamatorias (62-70%) pero superior a la reportada en poblaciones control (55-60%)^{4,8-10}. Pero lo que más destaca es que todos los pacientes con LCI presentaban al menos una copia de los alelos LCE3C.LCE3B delecionados (ausencia de individuos homocigotos no delecionados). En la población general la frecuencia de los homocigotos no delecionados está entorno al 18%^{4,9,10} y la disrupción de la barrera cutánea se produce en función del número de copias de LCE3C.LCE3B, siendo indetectable en los portadores de la delección en homocigosis y reducida en los heterocigotos⁴.

Este estudio observacional de una serie de casos de LCI inducidas por fármacos biológicos es el primero que incluye datos genéticos aunque son necesarios más estudios, con un número mayor de pacientes y con grupo control, para estudiar mejor este proceso y ayudar a establecer, si existe, un patrón de susceptibilidad genética como sería la delección LCE3C.LCE3B.

Financiación

Los autores declaran que no ha habido soporte financiero ni intereses comerciales en la realización de este trabajo.

Conflicto de intereses

Los autores declaran no tener ningún conflicto de intereses.

Bibliografía

- Russell AS, Rosenbaum JT. Anti-tumor necrosis factor therapies in immune-mediated rheumatic diseases. Other observations from the clinic. *J Rheumatol Suppl.* 2010;85:53-62.
- Collamer AN, Battafarano DF. Psoriatic skin lesions induced by tumor necrosis factor antagonist therapy: Clinical features and possible immunopathogenesis. *Semin Arthritis Rheum.* 2010;40:233-40.
- Ko JM, Gottlieb AB, Kerbleski JF. Induction and exacerbation of psoriasis with TNF-blockade therapy: A review and analysis of 127 cases. *J Dermatol Treat.* 2009;20:100-8.
- De Cid R, Riveira-Muñoz E, Zeeuwen PL, Robarge J, Liao W, Dannhauser EN, et al. Deletion of the late cornified envelope LCE3C and LCE3B genes as a susceptibility factor for psoriasis. *Nat Genet.* 2009;41:211-5.
- Ikaheimo I, Tiilikainen A, Karvonen J, Silvennoinen-Kassinen S. HLA risk haplotype Cw6, DR7, DQA1*0201 and HLA-Cw6 with reference to the clinical picture of psoriasis vulgaris. *Arch Dermatol Res.* 1996;288:363-5.
- Henseler T. Genetics of psoriasis. *Arch Dermatol Res.* 1998;90:463-76.
- Asumalahti K, Ameen M, Suomela S, Hagforsen E, Michaëlsson G, Evans J, et al. Genetic analysis of PSORS1 distinguishes guttate psoriasis and palmoplantar pustulosis. *J invest Dermatol.* 2003;118:233-5.
- Riviera-Muñoz E, He SM, Escaramís G, Stuart PE, Hüffmeier U, Lee C, et al. Meta-Analysis confirms the LCE3C LCE3B deletion as a risk factor for psoriasis in several ethnic group with HLA-Cw6. *J Invest Dermatol.* 2011;131:1105-9.
- Docampo E, Giardina E, Riviera-Muñoz E, de Cid R, Escaramís G, Perricone C, et al. Deletion of the LCE3C and LCE3B genes is a susceptibility factor for psoriatic arthritis: A study in Spanish and Italian populations and meta-analysis. *Arthritis Rheum.* 2011;63:1860-5.
- Docampo E, Rabionet R, Riviera-Muñoz E, Escaramís G, Julià A, Marsal S, et al. Deletion of the late cornified envelope genes, LCE3C and LCE3B, is associated with rheumatoid arthritis. *Arthritis Rheum.* 2010;62:1246-51.

Miriam Almirall^{a,*}, Elisa Docampo^b, Xavier Estivill^b y Joan Maymó^a

^a Servicio de Reumatología, Hospital del Mar, Parc de Salut Mar, Universidad Autónoma de Barcelona, Barcelona, España

^b Genomics and Disease Group, Centro de Regulación Genómica (CRG), Instituto Municipal de Investigación Médica (IMIM), Barcelona, España

* Autor para correspondencia.

Correo electrónico: REU0802@parcdesalutmar.cat (M. Almirall).

<http://dx.doi.org/10.1016/j.reuma.2014.07.007>

La ecografía en la artropatía de Jaccoud. A propósito de un caso



Usefulness of ultrasound in Jaccoud's arthropathy. A case report

Sr. Editor:

La afectación articular es una de las manifestaciones iniciales en la mayoría de los pacientes con lupus eritematoso sistémico (LES); varía desde artralgiás hasta una grave artritis deformante¹. Dentro de las formas deformantes, hay formas erosivas como el *rupus* u otras como la artropatía de Jaccoud (AJ)², en principio no erosiva, que se presenta en el 10 al 35% de los pacientes con LES³.

La ecografía ha demostrado ser superior a la exploración clínica en la detección de actividad inflamatoria articular y tendinosa en pacientes con LES². Presentamos el caso de una paciente con LES y AJ en la que esta técnica fue útil en la valoración de la enfermedad.

Se trata de una mujer de 40 años, natural de Honduras, diagnosticada de LES hace 4 años, que ha presentado durante su evolución, artralgiás y artritis de pequeñas articulaciones proximales de manos, muñecas, rodillas y codos; alopecia no cicatricial; fenómeno de Raynaud; lesiones cutáneas de lupus eritematoso subagudo. Tuvo anticuerpos antinucleares (1/1280), anti-DNA de doble cadena, anti-Sm, anti-RNP y antipéptidos cíclicos citrulinados (títulos altos) positivos; anemia de proceso crónico y consumo de

complemento. Desde el inicio de la enfermedad ha sido tratada con hidroxycloquina, prednisona y metotrexato. Actualmente, se evidencian deformidades no dolorosas y reductibles en manos, bilaterales, con una puntuación positiva (más de 5 puntos) para

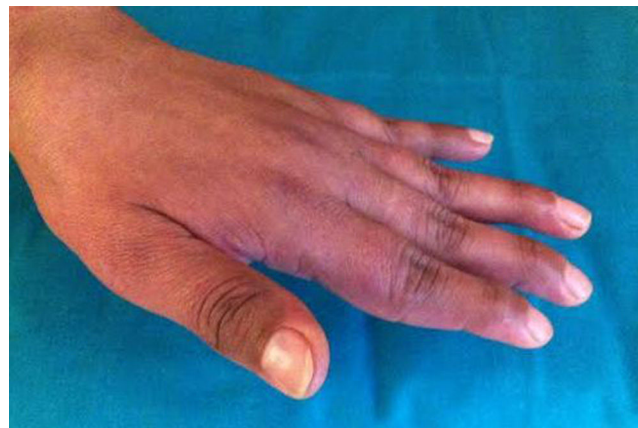


Figura 1. Mano izquierda de la paciente afecta con artropatía de Jaccoud, donde se aprecia la desviación cubital del 5.º dedo y las deformidades en cuello de cisne de los dedos 2.º al 5.º.