

Caso clínico

Dermatomiositis y miastenia gravis: una asociación infrecuente con implicaciones terapéuticas



Clara Sangüesa Gómez, Bryan Josué Flores Robles, Clara Méndez Perles, Carmen Barbadillo, Hildegarda Godoy y José Luis Andréu*

Servicio de Reumatología, Hospital Puerta de Hierro-Majadahonda, Majadahonda, Madrid, España

INFORMACIÓN DEL ARTÍCULO

Historia del artículo:

Recibido el 23 de julio de 2014

Aceptado el 10 de octubre de 2014

On-line el 12 de diciembre de 2014

Palabras clave:

Dermatomiositis

Miastenia gravis

Miopatías inflamatorias

R E S U M E N

La asociación de dermatomiositis y miastenia gravis (MG) es infrecuente, habiéndose comunicado hasta la actualidad únicamente 26 casos. Se presenta el caso de un varón de 69 años diagnosticado de MG 2 años atrás, en tratamiento con piridostigmina, que inicia cuadro agudo de debilidad muscular proximal, artralgias en hombros y elevación de creatinasa (CK); así como aparición de eritema facial generalizado y pápulas de Gottron. En el estudio de laboratorio se evidenció positividad de anticuerpos antinucleares y anti-Mi2. Ulteriores determinaciones de CK mostraron niveles por encima de 1.000 U/l. Se discute el manejo clínico de este paciente y las implicaciones terapéuticas que plantea la coexistencia de ambas entidades.

© 2014 Elsevier España, S.L.U. Todos los derechos reservados.

Dermatomyositis and myasthenia gravis: An uncommon association with therapeutic implications

A B S T R A C T

The association of dermatomyositis with myasthenia gravis (MG) is uncommon, having been reported so far in only 26 cases. We report the case of a 69 year-old man diagnosed with MG two years ago and currently treated with pyridostigmine. The patient developed acute proximal weakness, shoulder pain and elevated creatine-kinase (CK). He also developed generalized facial erythema and Gottron's papules. Laboratory tests showed positive antinuclear and anti-Mi2 antibodies. Further analysis confirmed CK levels above 1000 U/l. The clinical management of the patient and the therapeutic implications derived from the coexistence of both entities are discussed.

© 2014 Elsevier España, S.L.U. All rights reserved.

Keywords:

Dermatomyositis

Myasthenia gravis

Inflammatory myopathies

Introducción

Las miopatías inflamatorias idiopáticas (MII), entre las que se incluye la dermatomiositis (DM), son un grupo heterogéneo de enfermedades autoinmunes sistémicas cuya principal característica clínica es la debilidad muscular de predominio proximal¹. Son enfermedades infrecuentes, con una incidencia anual estimada de 6 casos/10⁵ individuos², pudiendo asociarse a otras enfermedades autoinmunes, como el lupus o el síndrome de Sjögren.

Otra enfermedad autoinmune que cursa con debilidad muscular, la miastenia gravis (MG), también puede asociarse a las MII^{3–9}. La MG es infrecuente, con una prevalencia estimada de 140 casos/10⁶ habitantes¹⁰. Su patogenia deriva del compromiso de la transmisión neuromuscular, resultante de la unión de autoanticuerpos a proteínas implicadas en su señalización. Reconocer la asociación entre ambas entidades es importante por sus implicaciones terapéuticas. Presentamos un caso de DM en un paciente previamente diagnosticado de MG.

Caso clínico

Varón de 69 años de raza blanca, diagnosticado 2 años atrás de MG, con anticuerpos anti-AChR positivos y en tratamiento con

* Autor para correspondencia.

Correo electrónico: jlandreu@arrakis.es (J.L. Andréu).

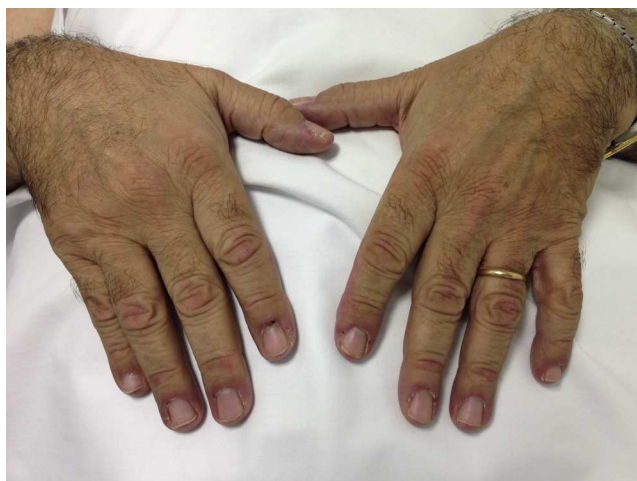

Figura 1. Pápulas de Gottron.

piridostigmina (60 mg/8 h). Fue remitido por la aparición de debilidad muscular desde hacía un mes, con dificultad para vestirse o levantarse de la cama, artralgias en hombros y elevación de creatinina (CK). Presentaba eritema facial difuso desde hacía 6 meses. La exploración física mostró engrosamiento cuticular con hemorragias, pápulas de Gottron (fig. 1) y eritema facial, en chal y en escote (fig. 2). Presentaba debilidad de la musculatura proximal en miembros superiores e inferiores (4/5). El resto de la exploración general fue normal.

En el estudio analítico destacaba una CK de 1.254 U/l. Los anticuerpos antinucleares fueron positivos (> 1/160, patrón granular; anti-ENA y anti-DNA negativos), así como los anti-Mi2. La capilaroscopia de lecho ungueal evidenció un patrón sugestivo de asociación a DM (fig. 3).

El electromiograma mostró un patrón miopático, con predominio proximal de miembros superiores. No se consideró necesario realizar biopsia muscular. Dada la elevada sensibilidad de la prueba para detectar neoplasia oculta, se realizó un PET-TC que fue normal.

Con el diagnóstico de DM, se instauró tratamiento con prednisona (1 mg/kg/día). Tras 3 semanas, se observó mejoría notable de las lesiones cutáneas, pero persistía la debilidad muscular, añadiéndose disfagia. Analíticamente se incrementaron los niveles de CK hasta 3.800 μ l. Se añadió al tratamiento metotrexato

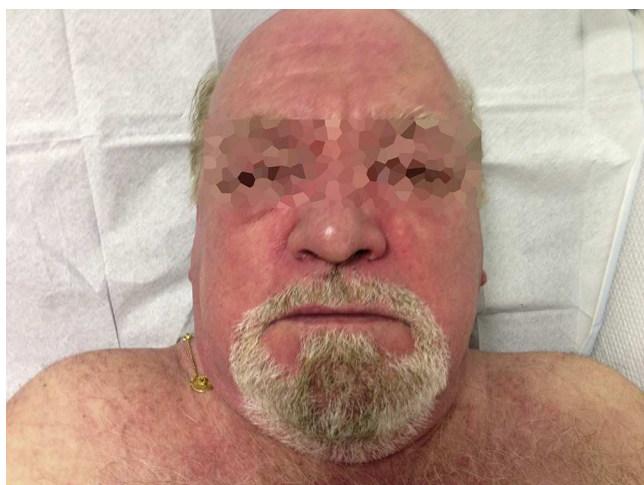


Figura 2. Eritema facial y en escote.

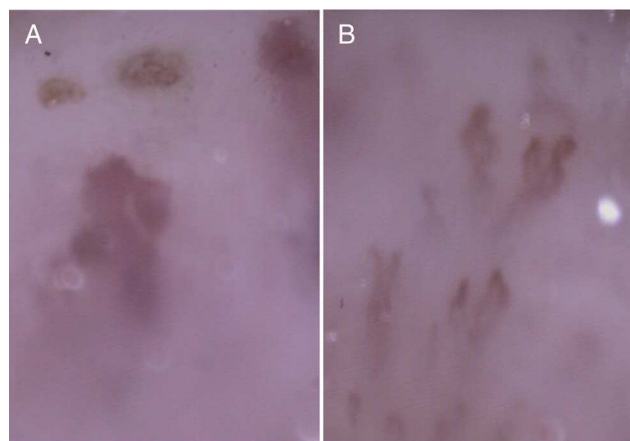


Figura 3. La capilaroscopia puso de manifiesto hemorragias en múltiples áreas, 2 trombosis y capilares de gran tamaño (A), así como megacapilares, dilataciones moderadas-severas alternando con zonas de dilataciones mínimas y tortuosidades simples (B), sin áreas avasculares.

semanal (hasta 20 mg/semana SC) y un curso de inmunoglobulinas intravenosas a dosis altas. El paciente presentó mejoría de la fuerza muscular y de la deglución, así como desaparición de las pápulas de Gottron, con descenso paulatino de la CK.

Discusión

La asociación de MG a MII es muy infrecuente, habiéndose comunicado hasta la actualidad 26 casos³⁻⁹. Es importante conocer esta asociación ya que tiene implicaciones terapéuticas. A diferencia de los pacientes con MII, la MG cursa con debilidad fluctuante que empeora con la actividad y con el transcurso del día. Además, no es característica una auténtica fatigabilidad muscular en las MII, que es el dato clínico típico de la MG. En la mayoría de pacientes con MG, se afecta inicialmente la musculatura ocular, causando diplopia intermitente y ptosis palpebral, síntomas no observados en las MII. La debilidad muscular proximal es un síntoma común en la MG y en la DM, pudiendo aparecer en ambos síntomas bulbares, como disfagia o disartria.

El tratamiento de la MG incluye la utilización de anticolinérgicos aunque no todos los pacientes responden. Como en las MII, los glucocorticoides, inmunosupresores e inmunomoduladores –inmunoglobulinas intravenosas– se usan frecuentemente en la MG. La pauta habitual de inicio de corticoides utilizada en la DM, es a dosis altas (1 mg prednisona/kg/día) con posterior descenso gradual. Sin embargo, en la MG se recomienda iniciar con dosis bajas e incrementar progresivamente debido al riesgo de exacerbación de la debilidad muscular¹⁰.

En resumen, la MG puede preceder o complicar el curso de una MII. Conocer esta asociación es importante ya que requiere un manejo y tratamiento diferente, con una intensificación gradual de la terapia con glucocorticoides.

Responsabilidades éticas

Protección de personas y animales. Los autores declaran que para esta investigación no se han realizado experimentos en seres humanos ni en animales.

Confidencialidad de los datos. Los autores declaran que han seguido los protocolos de su centro de trabajo sobre la publicación de datos de pacientes.

Derecho a la privacidad y consentimiento informado. Los autores han obtenido el consentimiento informado de los pacientes y/o sujetos referidos en el artículo. Este documento obra en poder del autor de correspondencia.

Conflicto de intereses

Los autores declaran no tener ningún conflicto de intereses.

Bibliografía

1. Dimachkie MM, Barohn RJ. Idiopathic inflammatory myopathies. *Semin Neurol.* 2012;32:227–36.
2. Furst DE, Amato AA, Iorga SR, Gajria K, Fernandes AW. Epidemiology of adult idiopathic inflammatory myopathies in a U.S. managed care plan. *Muscle Nerve.* 2012;45:676–83.
3. Vasilescu C, Bucur G, Petrovici A, Florescu A. Myasthenia in patients with dermatomyositis: Clinical, electrophysiological and ultrastructural studies. *J Neurol Sci.* 1978;38:129–44.
4. Hassel B, Gilhus NE, Aarli JA, Skogen OR. Fulminant myasthenia gravis and polymyositis after thymectomy for thymoma. *Acta Neurol Scand.* 1992;85:63–5.
5. Raschilas F, Mouthon L, Andre MH, Azorin J, Couvelard A, Guillevin L. Concomitant polymyositis and myasthenia gravis reveal malignant thymoma. A case report and review of the literature. *Ann Med Interne (Paris).* 1999;150:370–3.
6. Diaco M, Ancarini F, Montalto M, Verrechia E, Evoli A, Servidei S, et al. Association of myasthenia gravis and antisynthetase syndrome: A case report. *Int J Immunopathol Pharmacol.* 2004;17:395–9.
7. Van de Warrenburg BP, Hengstman GJ, Vos PE, Boerman RH, ter Laak HJ, van Engelen BG. Concomitant dermatomyositis and myasthenia gravis presenting with respiratory insufficiency. *Muscle Nerve.* 2002;25:293–6.
8. De Reuck J, Thiery E, de Coster W, van Der Eecken H. Myasthenic syndrome in polymyositis. *Eur Neurol.* 1976;14:275–84.
9. Paik JJ, Corse AM, Mammen AL. The co-existence of myasthenia gravis in patients with myositis: A case series. *Semin Arthritis Rheum.* 2014;43:792–6.
10. Gilhus NE. Myasthenia and the neuromuscular junction. *Curr Opin Neurol.* 2012;25:523–9.