

- Ippolito E, Bray EW, Corsi A, de Maio F, Exner UG, Robey PG, et al. Natural history and treatment of fibrous dysplasia of bone: A multicenter clinicopathologic study promoted by the European Pediatric Orthopaedic Society. *J Pediatr Orthop B*. 2003;12:155-77.
- Chapurlat RD, Delmas PD, Liens D, Meunier PJ. Long-term effects of intravenous pamidronate in fibrous dysplasia of bone. *J Bone Miner Res*. 1997;12:1746-52.
- Kos M, Luczak K, Godzinski J, Klempons J. Treatment of monostotic fibrous dysplasia with pamidronate. *J Craniomaxillofac Surg*. 2004;32:10-5.
- Chapurlat RD, Huguency P, Delmas PD, Meunier PJ. Treatment of fibrous dysplasia of bone with intravenous pamidronate: Long-term effectiveness and evaluation of predictors of response to treatment. *Bone*. 2004;35:235-42.
- Lala R, Matarazzo P, Andreo M, Marzari D, Bellone J, Corrias A, et al. Bisphosphonate treatment of bone fibrous dysplasia in McCune-Albright syndrome. *J Pediatr Endocrinol Metab*. 2006;19:583-93.
- Boyce AM, Chong WH, Yao J, Gafni RI, Kelly MH, Chamberlain CE, et al. Denosumab treatment for fibrous dysplasia. *J Bone Miner Res*. 2012;27:1462-70.

Ana Isabel Turrión Nieves^{a,b,*}, Rafael Martín Holguera^b,
María Liz Romero Bogado^a y Ana Isabel Sánchez-Atrio^a

^a Servicio de ESI-Reumatología, Hospital Universitario Príncipe de Asturias, Departamento de Medicina especialidades médicas, Alcalá de Henares, Madrid, España

^b Departamento de Cirugía y Ciencias Médico Sociales, Unidad docente de Anatomía y Embriología Humanas, Universidad de Alcalá de Henares, Alcalá de Henares, Madrid, España

* Autor para correspondencia.

Correo electrónico: anaturrion@hotmail.com (A.I. Turrión Nieves).

<http://dx.doi.org/10.1016/j.reuma.2015.03.004>

Bocio amiloide como manifestación inicial en amiloidosis sistémica



Amyloid goiter as an initial manifestation of systemic amyloidosis

Sr. Editor:

La infiltración amiloide a nivel de la glándula tiroidea es un fenómeno frecuente, sin embargo la aparición de un bocio e hipertiroidismo por depósito amiloide es raro, incluso en pacientes con amiloidosis conocida^{1,2}. El hecho de que un bocio amiloide sea la primera manifestación de una amiloidosis sistémica secundaria es excepcionalmente raro en la literatura. Es el motivo por el que se presenta este caso clínico^{3,4}.

Varón de 41 años con antecedentes personales de mielomeningocele intervenido al nacimiento, úlcera sacra posquirúrgica de larga evolución y vejiga neurógena sin nefropatía conocida previamente. Ingresó por bocio de gran tamaño con crisis tirotóxicas. Se diagnosticó de enfermedad de Graves Basedow. Postratamiento médico se decide tiroidectomía con el hallazgo histológico incidental de bocio amiloide. Con los estudios complementarios se llegó al diagnóstico de amiloidosis sistémica tipo AA, secundaria a úlcera sacra tórpida de larga evolución e insuficiencia renal tipo 3.

El bocio amiloide se define como presencia de sustancia amiloidea extracelular que produce clínicamente agrandamiento de la glándula. Estos depósitos se tiñen característicamente con rojo Congo (fig. 1) y también presenta una birrefringencia verde al microscopio óptico de luz polarizada^{4,5}.

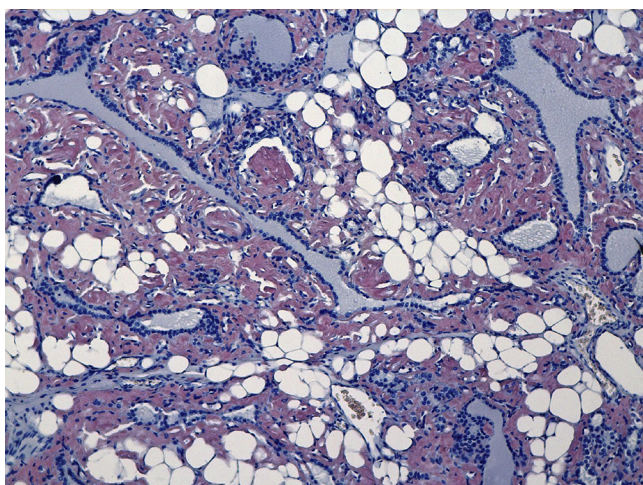


Figura 1. Depósitos de amiloide teñidos característicamente con rojo Congo.

El cuadro clínico se caracteriza por un crecimiento rápido del volumen tiroideo, progresivo y que es bilobular, lo que hace que el tratamiento quirúrgico sea de elección en estos pacientes^{5,6}.

Es importante excluir previamente un proceso maligno, como podría ser un carcinoma anaplásico o un linfoma, y para ello es muy útil la biopsia por aspiración con aguja fina del bocio^{5,6}.

Los pacientes pueden presentar síntomas de estructuras vecinas como disfagia, disnea y/o disfonía. Habitualmente la función tiroidea es normal, sin embargo en una minoría de casos coexiste un hipotiroidismo o un hipertiroidismo⁷.

La amiloidosis es un grupo de enfermedades caracterizadas por el depósito en el tejido extracelular de una proteína llamada amiloide. Las formas más comunes de amiloidosis sistémicas son la primaria de cadenas ligeras y la secundaria debida a enfermedades crónicas^{5,8}. En los estudios necrópsicos, la infiltración amiloide en el tiroides está presente en el 80% de los pacientes con amiloidosis secundaria y en el 50% de los pacientes con la forma primaria⁶.

En conclusión, el bocio amiloide debería de ser sospechado en aquellos pacientes con crecimiento rápido, progresivo y bilobular del tiroides en los que existe un proceso o enfermedad inflamatoria crónica de larga evolución. La biopsia por aspiración con aguja fina ayudará al diagnóstico definitivo y a excluir otros procesos que pueden ser malignos.

Conflicto de intereses

Los autores declaran no tener ningún conflicto de intereses.

Bibliografía

- Belmatoug N. Amylose inflammatoire. *La Revue du praticien*. 1997;47:1777-82.
- Kapadia HC, Desai RI, Desai IM, Parikh NR. Amyloid goiter a case report. *Indian J Pathol Microbiol*. 2001;44:147-8.
- James PD. Amyloid goitre. *J Clin Pathol*. 1972;25:683-8.
- Lagha EK, M'sakni I, Bougrine F, Laabidi B, Ghachmen DB, Bouziani A. Amyloid goiter: First manifestation of systemic amyloidosis. *Eur Ann Otorhinolaryngol Head and Neck Dis*. 2010;127:108-10.
- Law JH, Dean DS, Scheithauer B, Earnest F 4th, Sebo TJ, Fatourech V. Symptomatic amyloid goiters: report of five cases. *Thyroid*. 2013;23:1490-5.
- Villa F, Dionigi G, Tanda ML, Rovera F, Boni L. Amyloid goiter. *Int J Surg*. 2008;6:S16-8.
- Tokyo C, Demir S, Yimaz S, Topak N, Pasali T, Polat C. Amyloid goiter with hyperthyroidism. *Endocr Pathol*. 2004;15:89-90.
- Lachmann HJ, Goodman HJ, Gilbertson JA, Gallimore JR, Sabin CA, Gillmore JD, et al. Natural history and outcome in systemic AA amyloidosis. *N Eng J Med*. 2007;356:2361-71.

M. del Carmen Cabrejas Gómez^{a,*},
Natalia González Cabrera^a, Carlos Gómez González^b
y Sorkunde Bergara Elorza^b

^a Servicio de Endocrinología y Nutrición, Hospital Universitario de Araba, Vitoria, España
^b Servicio de Anatomía Patológica, Hospital Universitario de Araba, Vitoria, España

* Autor para correspondencia.
Correo electrónico: carmenmallen2000@yahoo.es
(M.d.C. Cabrejas Gómez).
<http://dx.doi.org/10.1016/j.reuma.2015.03.008>