



Reumatología clínica en imágenes

## Lesiones hiperqueratósicas y prurito en paciente inmunodeprimida

### Hyperkeratotic lesions and pruritus in an immunosuppressed patient

Ana Varela-Veiga\*, Alejandro Vilas-Sueiro, Benigno Monteagudo y Beatriz Fernández-Jorge

Servicio de Dermatología. Complejo Hospitalario Universitario de Ferrol, Área Sanitaria de Ferrol, SERGAS, Ferrol, A Coruña, España



#### INFORMACIÓN DEL ARTÍCULO

Historia del artículo:

Recibido el 22 de enero de 2015

Aceptado el 8 de mayo de 2015

On-line el 4 de julio de 2015

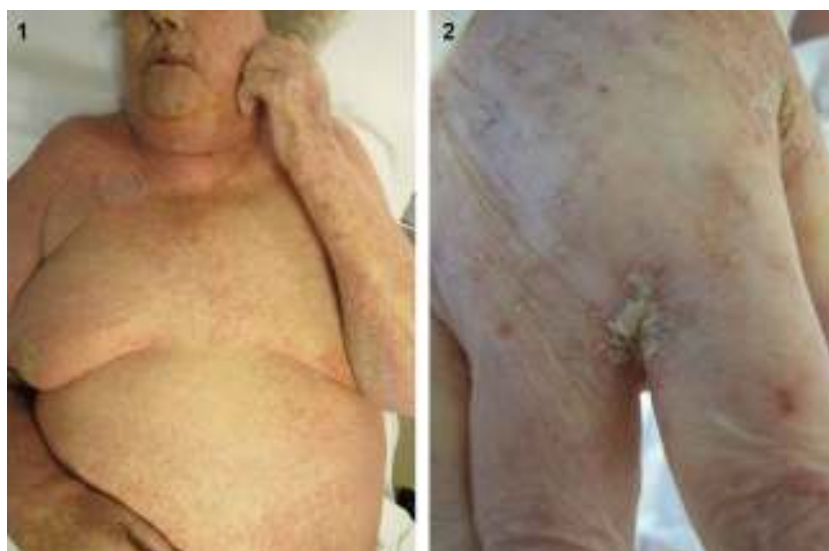La sarna es una parasitosis causada por *Sarcoptes Scabiei* var. *hominis*; un subtipo poco frecuente es la sarna noruega, frecuente en pacientes inmunodeprimidos y altamente contagiosa.

#### Caso

Mujer de 82 años, con antecedentes de hipertensión, diabetes mellitus insulino dependiente y polimialgia reumática en

tratamiento con corticoides orales, remitida a consultas de dermatología por cuadro de prurito generalizado de 9 meses de evolución, acompañado de placas hiperqueratósicas y numerosas lesiones lineales, de predominio en el cuero cabelludo, las mamas y los espacios interdigitales de ambas manos<sup>1</sup>. Había aplicado corticoides tópicos, empeorando clínicamente<sup>2</sup>. Destacaba, además, la afectación de convivientes (figs. 1 y 2).

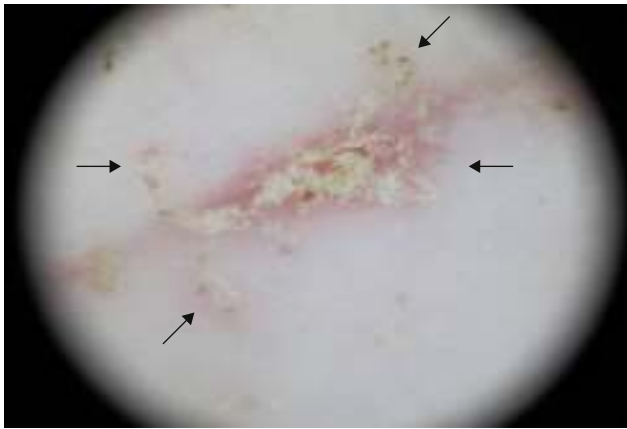
La sospecha diagnóstica se obtuvo con la clínica y la dermatoscopia. Con el examen al microscopio de escamas



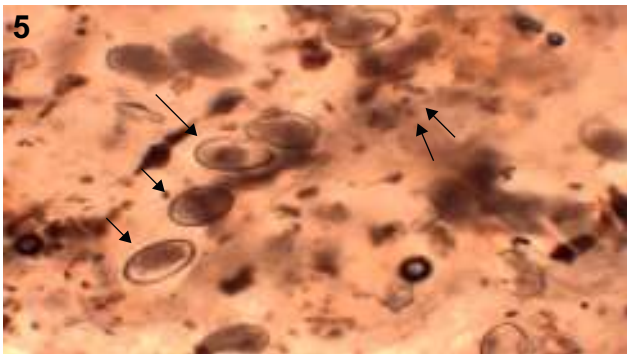
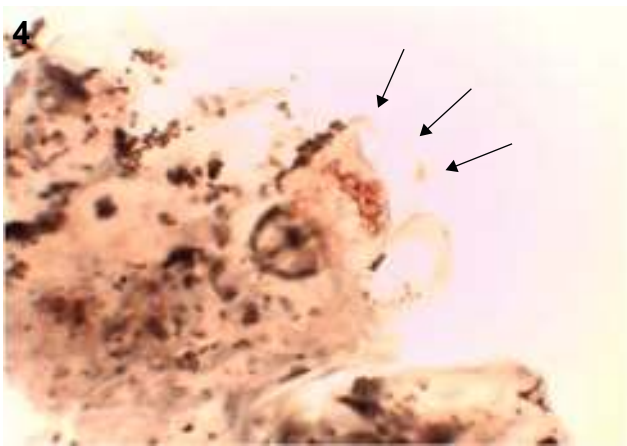
**Figuras 1-2.** 1) Placas hiperqueratósicas y numerosas lesiones lineales distribuidas en tronco, con predominio en área facial y mamas. 2) Placas hiperqueratósicas y lesiones lineales en dorso de manos, predominando en pliegues interdigitales.

\* Autor para correspondencia.

Correo electrónico: [ana.varela.veiga@sergas.es](mailto:ana.varela.veiga@sergas.es) (A. Varela-Veiga).



**Figura 3.** Dermatoscopia; se visualizan estructuras parduzcas, en forma de «ala delta» en el extremo de los surcos (flechas).



**Figuras 4-5.** 4) Imagen histológica mediante visión directa (a 400 aumentos) en la que se visualizan un ácaro (flechas) y heces. 5) Imagen histológica mediante visión directa (a 400 aumentos) en la que podemos visualizar huevos (flechas) y heces.

se visualizaron ácaros, heces y huevos, obteniéndose la confirmación diagnóstica. Es importante realizar el diagnóstico diferencial con enfermedades como ictiosis o psoriasis (figs. 3–5).

El tratamiento se basa en ivermectina oral, vaselina salicilada al 5% en lesiones hiperqueratósicas y, en ciertas lesiones, desbridamiento quirúrgico para facilitar la penetrancia del tratamiento tópico.

Dadas sus comorbilidades, la paciente falleció antes de iniciar el tratamiento por una infección respiratoria.

## Discusión

Ante un paciente con tratamiento inmunosupresor, prurito generalizado, de predominio nocturno, con lesiones costrosas<sup>3</sup> y afectación de convivientes es fundamental realizar el diagnóstico diferencial con esta entidad, relativamente frecuente en estos individuos, cuya incidencia está aumentando como consecuencia del uso cada vez más habitual de inmunosupresores.

## Responsabilidades éticas

**Protección de personas y animales.** Los autores declaran que para esta investigación no se han realizado experimentos en seres humanos ni en animales.

**Confidencialidad de los datos.** Los autores declaran que han seguido los protocolos de su centro de trabajo sobre la publicación de datos de pacientes.

**Derecho a la privacidad y consentimiento informado.** Los autores declaran que en este artículo no aparecen datos de pacientes.

## Conflicto de intereses

Sin conflicto de intereses.

## Agradecimientos

A Juan Carlos Álvarez, del Servicio de Anatomía Patológica del Complejo Hospitalario Universitario de Ferrol. Área Sanitaria de Ferrol, SERGAS, Ferrol, A Coruña, España.

## Bibliografía

- Chan LY, Tang WY, Ho HH, Lo KK. Crusted scabies in two old-age home residents. *Hong Kong Med J.* 2000;6:428–30.
- Binic I, Jankovic A, Jovanovic D, Liubenovic M. Crusted (Norwegian) scabies following systemic and topical corticosteroid therapy. *J Korean Med Sci.* 2010;25:188–91.
- Maghrabi MM, Lum S, Joba AT, Meier MJ, Holmbeck RJ, Kennedy K. Norwegian crusted scabies: An unusual case presentation. *J Foot Ankle Surg.* 2014;53:62–6.