

publicaron unos criterios diagnósticos que requieren la confirmación histológica o una evidencia clínica extensa de la nefritis tubulointersticial aguda y la uveítis. La enfermedad renal puede tener buen pronóstico si se realiza un tratamiento precoz con glucocorticoides sistémicos. Pero puede producirse fibrosis tubulointersticial y deterioro de la función renal crónica si la enfermedad avanza sin tratamiento, por lo que resulta fundamental su diagnóstico precoz. Recidivas de la uveítis son frecuentes (41%), pero no predice ni implica recurrencias de la enfermedad renal<sup>7</sup>.

El síndrome TINU es una entidad que puede tener un buen pronóstico renal si se diagnostica y se trata de forma precoz con glucocorticoides sistémicos. Es importante conocerla e incluirla en el diagnóstico diferencial de las uveítis, y en el de las nefritis tubulointersticiales agudas. Consideramos cada vez más necesarias las consultas multidisciplinares por casos como el descrito, para poder realizar un abordaje diagnóstico y terapéutico más preciso.

## Bibliografía

- Kadanoff R, Lipps B, Khanna A, Hou S. Tubulointerstitial nephritis with uveitis (TINU): A syndrome rheumatologists should recognize: A case report and review of the literature. *J Clin Rheumatol*. 2004;10:25-7.
- Dobrin RS, Vernier RL, Fish AL. Acute eosinophilic interstitial nephritis and renal failure with bone marrow-lymph node granulomas and anterior uveitis: A new syndrome. *Am J Med*. 1975;59:325-33.

- Mackensen F, Billing H. Tubulointerstitial nephritis and uveitis syndrome. *Curr Opin Ophthalmol*. 2009;20:525-31.
- Li C, Su T, Chu R, Li X, Yang L. Tubulointerstitial nephritis with uveitis in Chinese adults. *Clin J Am Soc Nephrol*. 2014;9:21-8.
- Parameswaran S, Mittal N, Joshi K, Rathi M, Kohli HS, Jha V, et al. Tubulointerstitial nephritis with uveitis syndrome: A case report and review of literature. *Indian J Nephrol*. 2010;20:103-5.
- Mandeville JT, Levinson RD, Holland GN. The tubulointerstitial nephritis and uveitis syndrome. *Surv Ophthalmol*. 2001;46:195-208.
- Zhou L, Li Y, Liu F, Peng Y, Liu Y, Li J. Excellent outcome of tubulointerstitial nephritis and uveitis: Case report and five-year follow-up. *Ren Fail*. 2012;34:934-6.

Águeda Prior-Español<sup>a,\*</sup>, Melania Martínez-Morillo<sup>a</sup>,  
Susana Holgado-Pérez<sup>a</sup> y Francisco Javier Juega<sup>b</sup>

<sup>a</sup> Servicio de Reumatología, Hospital Universitario Germans Trias i Pujol, Badalona, Barcelona, España

<sup>b</sup> Servicio de Nefrología, Hospital Universitario Germans Trias i Pujol, Badalona, Barcelona, España

\* Autor para correspondencia.

Correo electrónico: [aguada.88@hotmail.com](mailto:aguada.88@hotmail.com) (Á. Prior-Español).

<http://dx.doi.org/10.1016/j.reuma.2015.05.012>

## Anacusia súbita neurosensorial bilateral en un paciente con síndrome antifosfolípido primario microangiopático



### Bilateral sudden sensorineural hearing loss in a patient with microangiopathic antiphospholipid syndrome

Sr. Editor:

La anacusia súbita neurosensorial (ASN) se define como el deterioro repentino de al menos 30 dB en la capacidad auditiva, la presentación bilateral (ASBN) es extremadamente rara<sup>1</sup> (<5% del total). Se conocen las siguientes etiologías: infecciones virales, rotura de la membrana timpánica, trastornos vasculares y autoinmunitarios<sup>2</sup>. La etiología autoinmunitaria fue propuesta por Ernst Lehnhardt en un paciente con ASN unilateral, que posteriormente desarrolló afección bilateral<sup>3</sup>. Él postuló que la destrucción del primer oído condicionó el desarrollo de anticuerpos que afectaron al contralateral. Las primeras asociaciones de ASNB con enfermedades reumáticas se describieron en los años 80 en pacientes con LES y anticardiolipinas (aCL)<sup>4</sup>, en la misma época en que Hughes destacaba las inusuales presentaciones de trombosis, abortos y anticoagulante lúpico en pacientes con LES, lo que sentaría las bases para la caracterización del SAF. Desde entonces, el concepto del SAF ha evolucionado considerablemente. En años recientes se reconoce una variante con afectación exclusivamente microangiopática (MAPS) en la que virtualmente cualquier órgano puede ser afectado<sup>5</sup>.

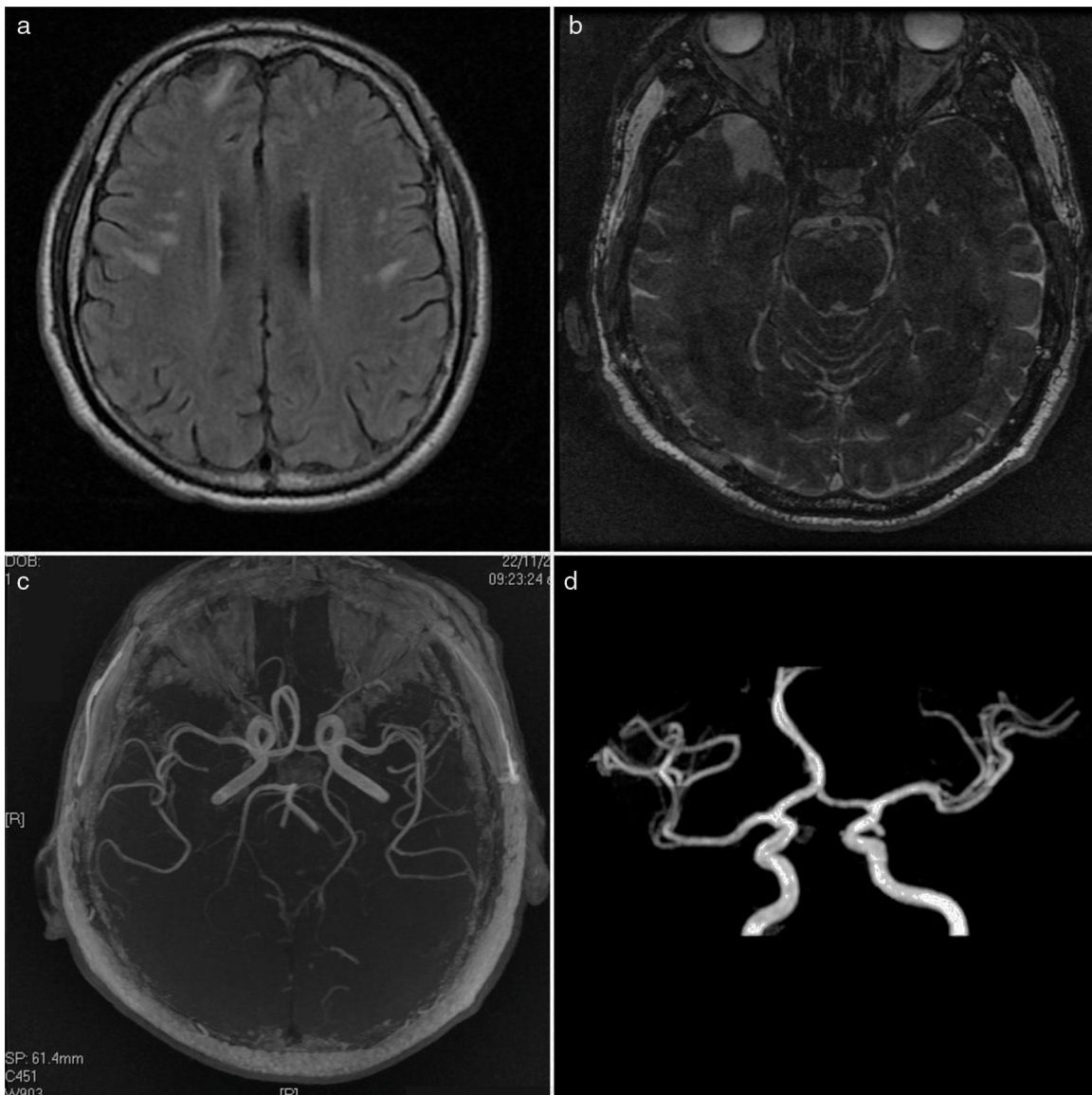
Un varón de 54 años consultó por anacusia súbita bilateral, cefalea y vértigo. Contaba con antecedente de pancreatitis aguda con DM secundaria 4 años previos. Hipotiroidismo primario de 7 años. Fue abordado por otoneurología y posterior a la audiometría se concluyó anacusia neurosensorial bilateral y lo manejó con dexametasona transtimpánica. Infectología prescribió ganciclovir 12 mg/kg/día durante 10 días + prednisona 50 mg/día durante 4 semanas. Los estudios de neuroconducción revelaron potenciales auditivos de latencia corta sin respuesta. La logaudiometría reportó ausencia de respuesta a intensidades máximas. Se canalizó a terapia de lectura labiofacial y a reumatología por hallazgo de aCL.

En reumatología diagnosticamos SAF con base en los anti-β2GP IgM y aCL a títulos altos, anticoagulante lúpico positivo y TTPa prolongado. Posterior a sus estudios inmunológicos (tabla 1) descartamos presencia de lupus. Adicionalmente, en la IRM observamos imágenes hiperintensas subcorticales en lóbulos frontales y parietales bilaterales con comportamiento vascular y reforzamiento normal, lo que demuestra afección microvascular (fig. 1). Debido a que nunca presentó trombosis de grandes vasos, concluimos que se trataba de un SAF primario en su variedad microangiopática.

Nuestro paciente representa un caso prototipo de MAPS, cuyo diagnóstico se estableció con los títulos de anti-β2GP IgM, aCL, anticoagulante lúpico, TTPa prolongado y manifestaciones microvasculares. La afección a SNC quedó demostrada por los hallazgos típicos en la IRM de afección microvascular, caracterizados por lesiones de predominio en sustancia blanca debido a la mayor vulnerabilidad a la isquemia de esta zona<sup>6</sup>. En cuanto a la ASBN, constituye una entidad de presentación excepcional, y no obstante que su asociación con la presencia de aCL está bien establecida, los mecanismos patogénicos permanecen siendo un misterio. Se ha sugerido que los antifosfolípido (aFL) activan el endotelio de la circulación coclear y esta sobre regulación ocasiona microtrombos locales e isquemia en el oído interno<sup>7</sup>. Con relación a las manifestaciones pancreáticas, al descartarse otras entidades nosológicas, es razonable considerar su relación con el MAPS. En este sentido, el primer caso de compromiso pancreático en SAF fue descrito por

**Tabla 1**  
Estudios inmunológicos

Prueba	Resultado
Anticuerpos antinucleares	80 homogéneo, 40 citoplásmico
Anticuerpos anti-DNA	Negativos
Anticuerpos anti-Sm	Negativos
Anticoagulante lúpico	1,69 (positivo < 1,2)
Anti-β2GP IgM	3.350 (< 8 U/ml)
Anti-β2GP IgG	6,8 (14,3 U/ml)
Anticardiolipinas IgM	> 255 MPL (positivo > 15)
Anticardiolipinas IgG	46,3 GPL (positivo > 20,1)
Complemento C3	296,7 mg/dL (90-180)
Complemento C4	29,8 mg/dL (10-40)



**Figura 1.** a) IRM en secuencia T1 con imágenes hiperintensas de daño microvascular en sustancia blanca de lóbulos frontales y parietales bilaterales; b) IRM secuencia de inversión recuperación, con lesiones en lóbulo temporal derecho; c) Angiorresonancia magnética mostrando circulación cerebral anterior sin afectación de grandes vasos; d) Angiorresonancia con polígono de Willis normal.

Bird et al.<sup>8</sup> y desde entonces varios casos han sido publicados. Las autopsias muestran inflamación crónica y trombosis en arterias pancreáticas en ausencia de vasculitis<sup>9</sup>. Respecto a la presencia de hipotiroidismo, aún existe controversia sobre el significado clínico de los aFL en la enfermedad autoinmune tiroidea, pero la evidencia actual apunta a que la producción de anticuerpos anti-tiroglobulina y anti-microsomales se acompaña con la síntesis de aFL como un epifenómeno<sup>10</sup>.

En conclusión, la ASBN es una urgencia médica con pronóstico ominoso. No existe consenso sobre el tratamiento, pero es altamente recomendable iniciar la anticoagulación de inmediato. La terapia inmunosupresora no ha mostrado utilidad en los casos reportados.

## Bibliografía

1. Sara SA, Teh BM, Friedland P. Bilateral sudden sensorineural hearing loss: review. *J Laryngol Otol.* 2014;128 Suppl 1:S8-15.
2. Cavallasca JA, Nasswetter GG, Gutiérrez DM, Bercellini EA, Brodsky AL. Sudden sensorineural hearing loss as a manifestation of primary antiphospholipid syndrome. *Joint Bone Spine.* 2007;74:403-4.
3. Lehnhardt E. Sudden hearing disorders occurring simultaneously or successively on both sides. *Z Laryngol Rhinol Otol.* 1958;37:1-16.
4. Caldarelli DD, Rejowski JE, Corey JP. Sensorineural hearing loss in lupus erythematosus. *AM J Otolaryngol.* 1986;7:210-3.
5. Asherson RA. New subsets of the antiphospholipid syndrome in 2006: PRE-APS (probable APS) and microangiopathic antiphospholipid syndrome (MAPS). *Autoimmun Rev.* 2006;6:76-80.
6. Tektonidou MG, Grigoriou Kotoulas NV, Antoniou A, Moutsopoulos HM. Cognitive deficits in patients with antiphospholipid syndrome: Association with clinical, laboratory, and brain magnetic resonance imaging findings. *Arch Intern Med.* 2006;166:2278-84.
7. Yehudai D, Shoenfeld Y, Toubi E. The autoimmune characteristics of progressive or sudden sensorineural hearing loss. *Autoimmunity.* 2006;39:153-8.
8. Bird AG, Lendrum R, Asherson RA, Hughes GR. Disseminated intravascular coagulation, antiphospholipid antibodies, and ischaemic necrosis of extremities. *Ann Rheum Dis.* 1987;46:251-5.
9. Wang CR, Hsieh HC, Lee GL, Chuang CY, Chen CY. Pancreatitis related to antiphospholipid antibody syndrome in a patient with systemic lupus erythematosus. *J Rheumatol.* 1992;19:1123-5.
10. Nabriski D, Ellis M, Ness-Abramof R, Shapiro M, Shenkman L. Autoimmune thyroid disease and antiphospholipid antibodies. *Am J Hematol.* 2000;64:73-5.

Aida Galicia-López<sup>a</sup>, Juan Carlos Anda-Garay<sup>b</sup>  
y Maximiliano García de la Peña<sup>c,\*</sup>

<sup>a</sup> Departamento de Reumatología, Hospital General de Zona N.º 2-A «Troncoso», IMSS, México DF, México

<sup>b</sup> Departamento de Medicina Interna, Hospital de Especialidades, Centro Médico Nacional Siglo XXI, IMSS, México DF, México

<sup>c</sup> Coordinación de Planeación de Infraestructura Médica, Instituto Mexicano del Seguro Social, México DF, México

\* Autor para correspondencia.

Correo electrónico: [maxdelapena@gmail.com](mailto:maxdelapena@gmail.com) (M. García de la Peña).

<http://dx.doi.org/10.1016/j.reuma.2015.05.011>

## Osteoma osteoide pélvico simulando sacroileitis



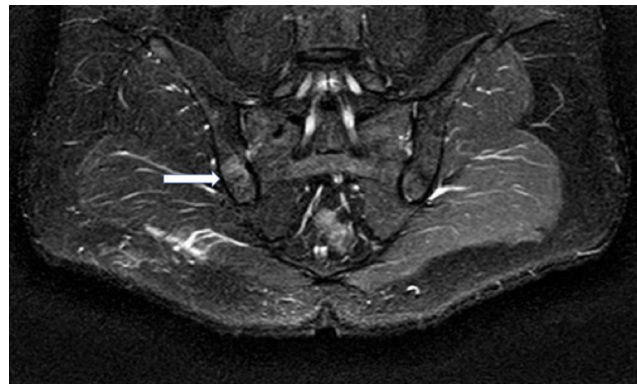
### Pelvic osteoid osteoma simulating sacroiliitis

Sr. Editor:

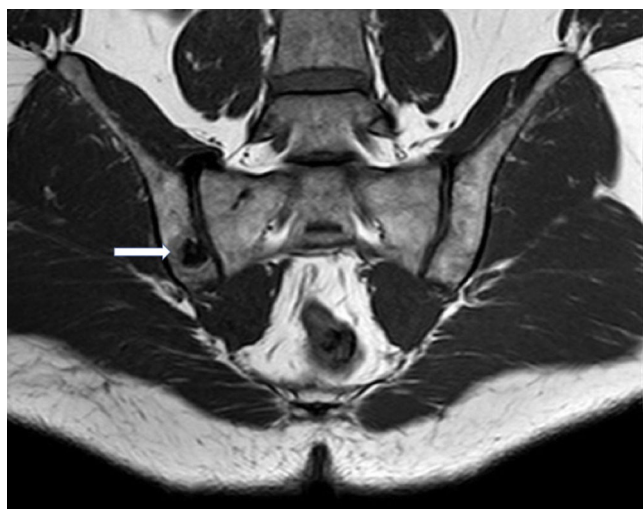
La sacroileitis cursa con dolor inflamatorio en la región lumbosacra y glútea. Cuando la afectación es bilateral, la causa más frecuente es la espondiloartritis. A veces nos podemos encontrar compromiso unilateral y, en este caso, debemos descartar otras causas menos frecuentes tales como infecciones o tumores, entre otras.

Se presenta el caso de un varón de 49 años, que consultó por dolor en nalga derecha desde hacía un año. Había sido valorado previamente en traumatología y rehabilitación, y aportaba gammagrafía ósea con tecnecio que informaba de hiperactividad difusa en sacroilíaca derecha compatible con sacroileitis.

El paciente refería dolor en nalga derecha, que le despertaba por la noche, mejorando con antiinflamatorios no esteroideos (AINE). No había presentado ningún antecedente traumático, fiebre, artritis ni en la anamnesis aparecían datos relacionados con espondiloartritis o infecciones recientes. La exploración física era completamente normal, siendo las maniobras de sacroilíacas negativas (Fabere, apertura, cierre y Laguerre), y no presentando limitación funcional articular periférica ni axial. La exploración neurológica no reveló ningún dato patológico. La analítica realizada no presentaba alteraciones, con normalidad en los reactantes de fase aguda. En cuanto a las técnicas de imagen, en la radiografía simple de pelvis no se objetivaron alteraciones óseas evidentes, por lo que se solicitó resonancia magnética nuclear (RMN) de sacroilíacas, apreciándose área hipointensa en secuencia T1 (fig. 1) e hiperintensa en STIR (fig. 2) en borde ilíaco de sacroilíaca derecha, con zona central isointensa en T1 (fig. 1) e hipointensa en STIR (fig. 2), orientando



**Figura 2.** Proyección semicoronal de sacroilíaca en secuencia STIR: se aprecia área hiperintensa en borde ilíaco de la sacroilíaca derecha, con zona central hipointensa.



**Figura 1.** Proyección semicoronal de sacroilíaca en secuencia T1: se aprecia área hipointensa en borde ilíaco de la sacroilíaca derecha, con zona central isointensa.

hacia el diagnóstico definitivo de osteoma osteoide, que se confirmó mediante tomografía computarizada (TC). El paciente se trató mediante ablación por radiofrecuencia guiada por TC quedando asintomático.

El osteoma osteoide es un tumor óseo benigno que se localiza a nivel del fémur y de la tibia en un 50-60% de los casos y entre un 7-10% a nivel de la columna vertebral<sup>1</sup>. A nivel de la pelvis, como nuestro caso, es más raro. Es más frecuente en varones entre 10-30 años de edad. Típicamente presenta dolor nocturno y mejora con AINE<sup>2</sup>. El ritmo del dolor de este tipo de tumor óseo puede provocar confusión, como en nuestro caso, con determinadas enfermedades reumáticas inflamatorias, sobre todo dependiendo de la localización, lo que puede conllevar a un retraso en el diagnóstico. Aunque el osteoma osteoide es una enfermedad poco frecuente dentro del diagnóstico diferencial del dolor sacroilíaco, deberíamos tenerlo en cuenta cuando el dolor mejora con AINE, y en casos de pacientes jóvenes con dolor resistente al tratamiento convencional<sup>3</sup>.

La radiología simple no siempre muestra la imagen típica con el nidus, por lo que habría que recurrir a otras técnicas como RMN y/o TC (la RMN puede no ser de ayuda, siendo la TC la técnica de elección en este tipo de tumor), ya que la gammagrafía ósea tiene una alta sensibilidad, pero poca especificidad<sup>2</sup>. El tratamiento de ablación por radiofrecuencia guiada por TC es la técnica de elección debido a sus buenos resultados y por ser poco invasiva<sup>1</sup>.

### Bibliografía

1. Portabella F, Serra J, Mast R, Orduña A, Montero A, Narváez JA. Tratamiento del osteoma osteoide mediante radiofrecuencia guiada por TAC. *Rev Ortop Traumatol.* 2004;48:31-7.
2. Duman I, Aydemir K, Tan AK, Dincer K, Kalyon TA. An unusual case of osteoid osteoma clinically mimicking sacroiliitis. *Clin Rheumatol.* 2007;26:1158-60.
3. Ozkoc G. Osteoid osteoma of the sacrum mimicking sacroiliitis: A case report. *Turk J Rheumatol.* 2013;28:51-3.