

Reumatología clínica en imágenes

Xantomas y macrotrombocitopenia: sitosterolemia es la respuesta



Xanthomas and macrothrombocytopenia: Sitosterolaemia is the answer

Alfonso Ragnar Torres-Jiménez^{a,*}, Eunice Solís-Vallejo^a, Berenice Sanchez-Jara^b,
Adriana Ivonne Cespedes-Cruz^a y Maritza Zeferino-Cruz^a

^a Reumatología Pediátrica, Hospital General Centro Médico Nacional la Raza, México, D.F., México

^b Hematología Pediátrica, Hospital General Centro Médico Nacional la Raza, México, D.F., México

INFORMACIÓN DEL ARTÍCULO

Historia del artículo:

Recibido el 30 de abril de 2015

Aceptado el 3 de julio de 2015

On-line el 26 de septiembre de 2015

La sitosterolemia es una enfermedad autosómica recesiva extremadamente rara. La característica principal es la deficiencia de las vías que normalmente impiden la absorción y retención de esteroides no colesterol, como los esteroides vegetales y de mariscos. El gen causante de la sitosterolemia se encuentra en el cromosoma 2p21, y mutaciones en cualquiera de los genes que conforman el *locus* ABCG5 o ABCG8, causan esta enfermedad^{1–7}.

Reporte del caso

Varón de 9 años, enviado a valoración por probable artritis idiopática juvenil. Con antecedente de ser hijo de padres consanguíneos (primos), resto de antecedentes hereditarios sin importancia. Inicia a la edad de 3 años con artralgias generalizadas, sin predominio de horario, sin cambios con el ejercicio o el reposo, no limitaban sus actividades diarias, en ocasiones lo despertaba por las noches, cede con masajes y paracetamol, incremento de volumen en rodillas, así como la aparición de lesiones dérmicas sobre superficies extensoras de codos y rodillas, trombocitopenia de 45.000 mm³, niega epistaxis. El examen físico revela palidez, el abdomen sin visceromegalias, lesiones cutáneas nodulares en superficies extensoras de codos y rodillas, no dolorosas, de consistencia suave, no fijas a planos profundos de 2 a 3 cm, sugestivas de xantomas tuberosos, el tendón Aquileo con aumento de volumen a expensas de lesiones nodulares subcutáneas (fig. 1), resto de la exploración física sin relevancia. Los estudios de laboratorio

muestran leucocitos 5.270 mm³, hemoglobina 11,4 g/dl, reticulocitos 4,28%, frotis de sangre periférica con estomatocitos + esquistocitos + plaquetas grandes ++ (fig. 2), prueba de Coombs directa negativa, plaquetas 106.000 mm³, volumen plaquetario medio de 20 fl, colesterol 223 mg/dl y triglicéridos 132 mg/dl. En nuestro país no se realiza la determinación de niveles séricos de fitoesteroides, ni el análisis de los genes ABCG5 y ABCG8. Basados en la presencia de macrotrombocitopenia, hemólisis, cuenta de reticulocitos elevada, xantomas tuberosos, niveles de colesterol y triglicéridos ligeramente elevados, se establece el diagnóstico de sitosterolemia, iniciando tratamiento con dieta baja en fitoesteroides y ezetimibe 10 mg/día.

Discusión

Bhattacharyya y Connor en 1974 reportaron una nueva enfermedad en 2 hermanas caucásicas que fueron referidas a ellos por la presencia de xantomas tendinosos desde su infancia. Sorpresivamente el colesterol plasmático en esas pacientes se encontraba en rangos normales, encontrando elevación de los fitoesteroides, (específicamente β -sitosterol) llamando a la nueva enfermedad β -sitosterolemia⁴.

La sitosterolemia es una enfermedad autosómica recesiva rara, caracterizada por niveles marcadamente elevados de fitoesteroides con un ligero incremento en el colesterol plasmático, causado por mutaciones en los genes ABCG5 o ABCG8 (*adenosine triphosphate-binding cassette [ABC] transporter*) localizados en el cromosoma 2p21, que ayuda a prevenir la absorción de esteroides, y promueve la excreción de fitoesteroides (sitosterol, campesterol y estigmasterol), previniendo su acumulación en sangre y tejidos^{1–4}. La prevalencia exacta de la sitosterolemia se desconoce, con 80 a 100 casos en el mundo^{4,8}.

* Autor para correspondencia.

Correos electrónicos: dr-poncho@hotmail.com, berj781127@yahoo.com.mx (A.R. Torres-Jiménez).

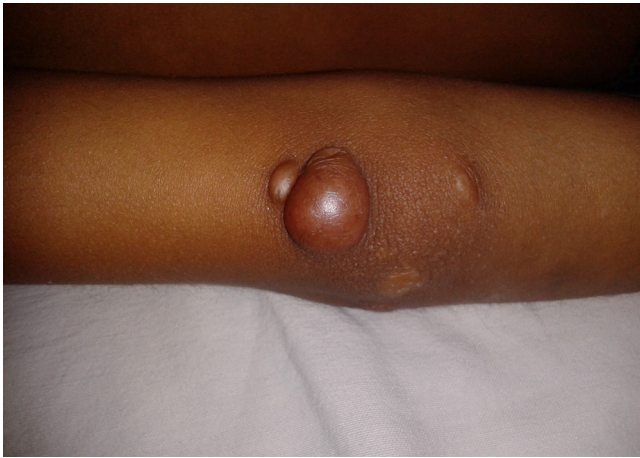

Figura 1. Xantoma tuberoso en codo.

El término esteroides de plantas lo constituyen los fitoesteroides y los fitoestanoles. Los fitoesteroides están relacionados de manera cercana con el colesterol, difiriendo principalmente en la configuración de la cadena lateral. Los fitoesteroides más comunes son el sitosterol, campesterol y estigmasterol. Los humanos no pueden sintetizar fitoesteroides, por lo que su única fuente proviene de la dieta. Usualmente menos del 5% de los fitoesteroides de la dieta son absorbidos, comparados con el 55% del colesterol. El hígado rápida y preferentemente excreta los fitoesteroides por la bilis. Esto lleva a una baja retención de esteroides no-colesterol. En 1998 Patel encontró el *locus* de la sitosterolemia, *STSL*, en el cromosoma 2p21. Este *locus* compromete 2 genes adyacentes *ABCG5* y *ABCG8*, que codifican 2 transportadores intestinales de esteroides, esterolina-1 y esterolina-2. Las mutaciones en cualquiera de estos, lleva a desarrollar sitosterolemia. Estos transportadores se encuentran en la membrana apical del enterocito y en el tracto biliar. *ABCG5* y *ABCG8* regulan la red de absorción y excreción de fitoesteroides y colesterol. En el enterocito promueven el flujo de fitoesteroides de vuelta a la luz intestinal, en el hígado promueve la excreción de esteroides en la bilis^{4,6,7,9,10}.

Las manifestaciones clínicas varían, desde la presencia de xantomas tendinosos, aterosclerosis prematura, infarto de miocardio temprano, artritis, artralgias, hemólisis, trombocitopenia e hiperesplenismo. La sitosterolemia se diferencia de la hiper-

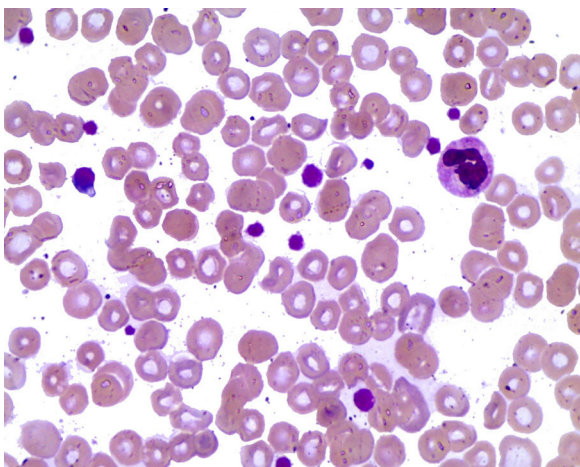


Figura 2. Frotis de sangre periférica con macrotrombocitos, estomatocitos y esquistocitos.

colesterolemia familiar por la presencia de niveles normales de colesterol^{4-6,11}.

La macrotrombocitopenia asociada con deficiencia de *ABCG5* es originada por el incremento de los niveles plasmáticos de fitoesteroides y no por defectos intrínsecos de los megacariocitos. La hemólisis es secundaria a un incremento de la fragilidad osmótica de los eritrocitos. Las proteínas *ABCG5* y *ABCG8* no se encuentran presentes en las plaquetas y eritrocitos, la acumulación plasmática de los esteroides de plantas y su inserción en las membranas de las células sanguíneas es la mejor explicación para las anomalías en la morfología y función en los pacientes con sitosterolemia. Los xantomas tendinosos sobre los tendones patelar, plantar, aquileo y extensores de las manos están presentes en todos los casos que aparecen en la infancia. Pueden presentarse artralgias o artritis recurrentes de la rodilla y tobillos, y se deben a depósitos de sitosterol^{7,12,13}.

En sangre se encuentran niveles de colesterol plasmático desde normales a ligeramente elevados, trombocitopenia, anemia hemolítica crónica con prueba de Coombs negativa y enzimas hepáticas elevadas⁸. El frotis de sangre periférica ayuda en el diagnóstico de la sitosterolemia y se caracteriza por hemólisis estomatocítica, trombocitopenia y macrotrombocitos^{2,12}.

Los niveles de fitoesteroides plasmáticos en pacientes normales no son mayores de 1 mg/dl, comparado con los pacientes con sitosterolemia que llegan a más de 20-30 mg/dl. Usualmente se utilizan métodos enzimáticos o de colorimetría para cuantificar los esteroides, pero no diferencian el colesterol de los esteroides de plantas. Para detectar estos últimos se utiliza cromatografía de gas o cromatografía líquida de alta resolución^{4,9}.

La enfermedad debe sospecharse en pacientes con xantomas tendinosos o tuberosos, enfermedad cardiovascular prematura asociada a niveles normales de colesterol y en aquellos con hemólisis inexplicable^{4,6,9,11}.

El tratamiento de la sitosterolemia comprende una dieta baja en fitoesteroides (aceites vegetales, margarina, aceitunas, nueces, aguacate, chocolate y mariscos)^{8,9,13}. Mejorar las vías de eliminación intestinales y hepáticas de los fitoesteroides en pacientes con sitosterolemia disminuye los niveles de esteroides de plantas. El ezetimibe se une a NPC1L1, que es un transportador de esteroides en el intestino proximal y bloquea la absorción y reabsorción de esteroides, lo que resulta en niveles bajos de colesterol y fitoesteroides^{1,4,5,8}. Un estudio reciente en 8 pacientes con sitosterolemia indica que el ezetimibe es efectivo, ya que reduce los niveles plasmáticos y en eritrocitos de fitoesteroides, y mejora los índices plaquetarios. La combinación de ezetimibe con resinas secuestradoras de ácidos biliares, estatinas o dietas bajas en fitoesteroides promueve la disminución en los niveles plasmáticos de campesterol y sitosterol. El ezetimibe lleva a una mejoría marcada en las concentraciones plasmáticas de esteroides, regresión de los xantomas y resolución de la enfermedad cardiovascular^{4,7,9,13}. Recientemente se realizó un trasplante hepático en un paciente sitosterolémico con la completa normalización de los niveles plasmáticos de fitoesteroides⁴.

En nuestro paciente no fue posible realizar la determinación de fitoesteroides, pero el cuadro clínico y el frotis de sangre periférica nos llevaron al diagnóstico. En pacientes con xantomas y trombocitopenia debe de pensarse en sitosterolemia y buscar intencionadamente macrotrombocitos y estomatocitos en el frotis de sangre periférica.

Responsabilidades éticas

Protección de personas y animales. Los autores declaran que para esta investigación no se han realizado experimentos en seres humanos ni en animales.

Confidencialidad de los datos. Los autores declaran que han seguido los protocolos de su centro de trabajo sobre la publicación de datos de pacientes.

Derecho a la privacidad y consentimiento informado. Los autores han obtenido el consentimiento informado de los pacientes y/o sujetos referidos en el artículo. Este documento obra en poder del autor de correspondencia.

Bibliografía

- Othman RA, Myrie SB, Mymin D, Merkens LS, Rouillet JB, Steiner RD, et al. Ezetimibe reduces plant sterol accumulation and favorably increases platelet count in sitosterolemia. *J Pediatr.* 2015;166:125–31.
- Neff AT. Sitosterolemia's stomatocytosis and macrothrombocytopenia. *Blood.* 2012;120:4283.
- Patel SB. Plant sterols and stanols: Their role in health and disease. *J Clin Lipidol.* 2008;2:S11–9.
- Kidambi S, Patel SB. Sitosterolaemia: Pathophysiology, clinical presentation and laboratory diagnosis. *J Clin Pathol.* 2008;61:588–94.
- Kaya Z, Niu DM, Yorulmaz A, Tekin A, Gürsel T. A novel mutation of ABCG5 gene in a Turkish boy with phytosterolemia presenting with macrothrombocytopenia and stomatocytosis. *Pediatr Blood Cancer.* 2014;61:1457–9.
- Stieger B. Biliary cholesterol secretion: More lessons from plants? *J Hepatol.* 2003;38:843–6.
- Escolà-Gil JC, Quesada H, Julve J, Martín-Campos JM, Cedó L, Blanco-Vaca F. Sitosterolemia: Diagnosis, investigation, and management. *Curr Atheroscler Rep.* 2014;16:424.
- Othman RA, Myrie SB, Jones PJ. Non-cholesterol sterols and cholesterol metabolism in sitosterolemia. *Atherosclerosis.* 2013;231:291–9.
- Kwiterovich PO Jr. Diagnosis and management of familial dyslipoproteinemias. *Curr Cardiol Rep.* 2013;15:371, <http://dx.doi.org/10.1007/s11886-013-0371-5>.
- Kusuhara H, Sugiyama Y. ATP-binding cassette, subfamily G (ABCG family). *Pflugers Arch.* 2007;453:735–44.
- Niu DM, Chong KW, Hsu JH, Wu TJ, Yu HC, Huang CH, et al. Clinical observations, molecular genetic analysis, and treatment of sitosterolemia in infants and children. *J Inherit Metab Dis.* 2010;33:437–43.
- Falet H. Sitosterolemia: Platelets on high-sterol diet. *Blood.* 2013;122:2534–5.
- Chalès G, Coiffier G, Guggenbuhl P. Rare thesaurismosis and xanthomatosis. *Best Pract Res Clin Rheumatol.* 2011;25:683–701.