



Sociedad Española  
de Reumatología -  
Colegio Mexicano  
de Reumatología

# Reumatología Clínica

www.reumatologiaclinica.org



## Caso clínico

### Neumonitis aguda en un paciente con enfermedad de Still del adulto tras tratamiento con tocilizumab con buena respuesta a anakinra



Clara Sangüesa Gómez<sup>a,\*</sup>, Bryan Josué Flores Robles<sup>a</sup>, Beatriz Jara Chinarro<sup>b</sup>,  
María Espinosa Malpartida<sup>a</sup> y Carmen Barbadillo Mateos<sup>a</sup>

<sup>a</sup> Servicio de Reumatología, Hospital Universitario Puerta de Hierro, Majadahonda, Madrid, España

<sup>b</sup> Servicio de Neumología, Hospital Universitario Puerta de Hierro, Majadahonda, Madrid, España

#### INFORMACIÓN DEL ARTÍCULO

##### Historia del artículo:

Recibido el 18 de abril de 2015

Aceptado el 21 de agosto de 2015

On-line el 19 de noviembre de 2015

##### Palabras clave:

Enfermedad de Still del adulto  
Neumonitis aguda  
Tocilizumab  
Metotrexato

#### R E S U M E N

La afectación pulmonar en forma de neumonitis aguda en la enfermedad de Still del adulto (ESA) es una manifestación infrecuente, existiendo pocos casos descritos en la literatura. Presentamos el caso de un varón de 61 años con ESA de 3 años de evolución, en tratamiento con metotrexato (MTX) y corticoides a dosis medias, que comenzó con cuadro de fiebre, disnea y tos seca a las 3 semanas de recibir la primera dosis de tocilizumab (TCZ). En la analítica destacaban leucocitosis con desviación izquierda, ferritina sérica muy elevada y proteína C reactiva normal. La TAC de tórax mostró un patrón en vidrio deslustrado de predominio central y lóbulos superiores, y el BAL, un incremento del porcentaje de linfocitos, con subpoblaciones normales y cultivos negativos. Se suspendieron el MTX y el TCZ, se aumentó la prednisona a 30 mg/día y al cabo de una semana se inició anakinra 100 mg/día por vía subcutánea, observando en pocos días una mejoría progresiva espectacular clínica, analítica y radiológica.

© 2015 Elsevier España, S.L.U. y

Sociedad Española de Reumatología y Colegio Mexicano de Reumatología. Todos los derechos reservados.

### Acute pneumonitis in a patient with adult-onset disease after tocilizumab treatment with good response to anakinra

#### A B S T R A C T

Pulmonary involvement in the form of acute pneumonitis in adult-onset Still's disease (AOSD) is an uncommon manifestation, with few cases reported in the literature. We report the case of a 61-year-old male with 3 years of AOSD evolution, treated with methotrexate (MTX) and half-dose corticosteroids, which debuted with symptoms of fever, dyspnea and dry cough after 3 weeks of receiving the first dose of tocilizumab (TCZ). In the follow-up study showed leukocytosis with left shift, elevated serum ferritin and C-reactive protein standard. The chest CT scan showed ground-glass pattern predominantly in central and upper lobes and the BAL shows an increase in the percentage of lymphocyte with normal subpopulations and negative cultures. MTX and TCM were suspended, prednisone was increased to 30 mg/day and within a week Anakinra 100 mg/day SC was initiated, noting in a few days a progressive clinical, analytical and radiological improvement.

© 2015 Elsevier España, S.L.U. and Sociedad Española de Reumatología y Colegio Mexicano de Reumatología. All rights reserved.

##### Keywords:

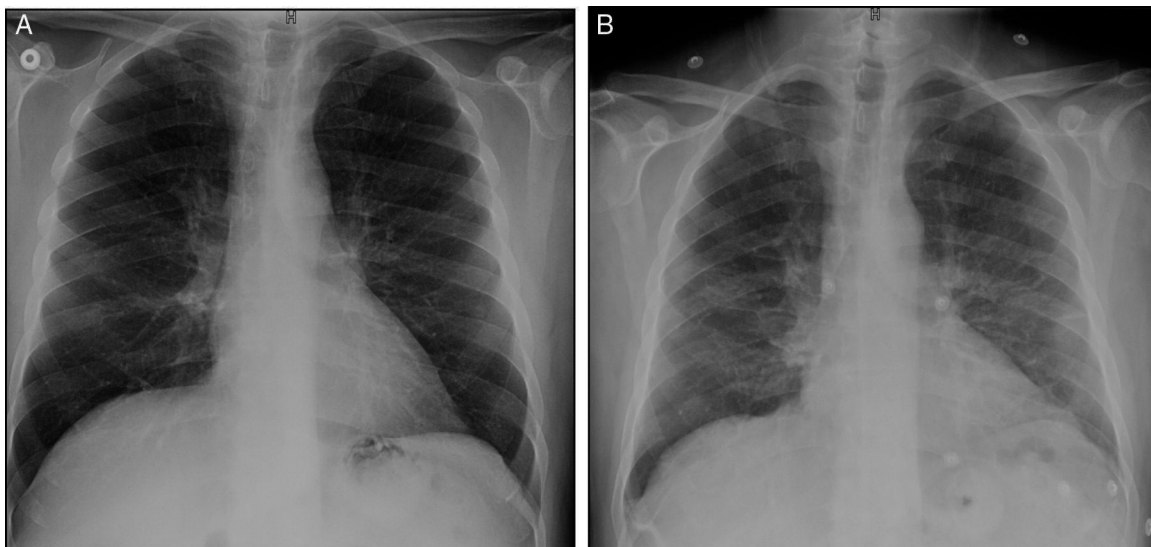
Adult-onset Still's disease  
Acute pneumonitis  
Tocilizumab  
Methotrexate

#### Introducción

La enfermedad de Still del adulto (ESA) es un trastorno inflamatorio de etiología desconocida, caracterizado por fiebre alta intermitente, erupción maculopapular asalmonada evanescente, poli/oligoartritis y leucocitosis. Con frecuencia existen odinofagia, adenopatías, hepatoesplenomegalia y pleuropericarditis. La

\* Autor para correspondencia.

Correo electrónico: clararwen@hotmail.com (C. Sangüesa Gómez).

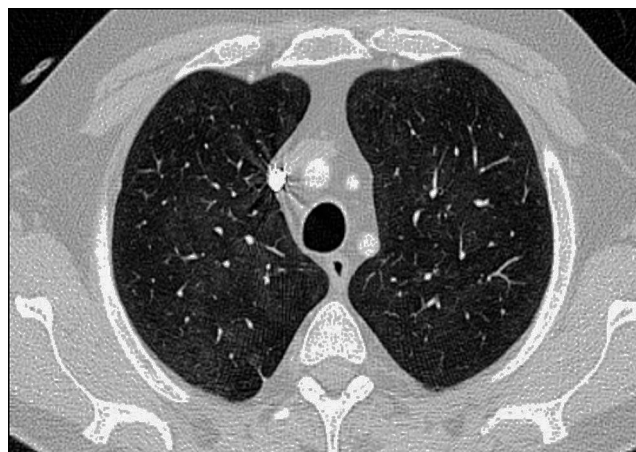


**Figura 1.** A) Radiografía posteroanterior de tórax en la que se evidencia una muy tenue afectación intersticial bilateral. B) Radiografía posteroanterior de tórax realizada 2 días después que muestra un aumento de densidad difuso a nivel perihiliar y en bases, e imágenes de atelectasia subsegmentarias en campos medios.

afectación pulmonar es infrecuente, con una prevalencia estimada entre el 12 y el 53% para la pleuritis y de 0-7% para la neumonía intersticial<sup>1,2</sup>.

### Caso clínico

Varón de 61 años, con antecedentes personales de asma, diagnosticado de ESA en octubre del 2011. Manejado inicialmente con AINE y posteriormente, al cabo de un mes, se precisó instaurar GC debido a la afectación cutánea. En marzo del 2012 se añadió metotrexato (MTX) como ahorrador, escalando la dosis hasta 25 mg SC semanales. Durante 2 años se logró un buen control de la enfermedad, permitiendo disminuir la prednisona a 2,5 mg/día. Sin embargo, en noviembre del 2014 el paciente presentó un brote articular y cutáneo severo que requirió ingreso hospitalario y aumento de corticoterapia. Al cabo de un mes, se decide iniciar tratamiento con tocilizumab (TCZ) por persistencia de artromialgias, fiebre y leucocitosis neutrofílica con hiperferritemia, a pesar del MTX y los GC orales a dosis altas. Tres semanas después de recibir la primera y única dosis de TCZ a 8 mg/kg de peso, acude a consulta refiriendo disnea de moderados esfuerzos, sin datos de infección ni de descompensación cardíaca. En la exploración física destacaba una SatO<sub>2</sub> basal del 93%, sin otros hallazgos. Se realiza radiografía (Rx) de tórax urgente (fig. 1 A) que mostró una tenue afectación intersticial bilateral y se remite al paciente a urgencias. En la analítica realizada en urgencias destacaba PO<sub>2</sub> arterial levemente disminuida (70,900 mmHg), leucocitosis de  $13,54 \times 10^3/\mu\text{L}$ , neutrofilia de  $11,93 \times 10^3/\mu\text{L}$ , linfopenia de  $0,59 \times 10^3/\mu\text{L}$ , proteína C reactiva  $< 0,5 \text{ mg/L}$  y dímero D elevado ( $1,77 \mu\text{g/ml}$ ). El ECG fue normal. Se realizó una angio-TAC descartándose tromboembolismo pulmonar. Sin embargo, la ventana pulmonar (fig. 2) mostró un aumento de densidad en vidrio deslustrado de predominio central y en lóbulos superiores que sugería un proceso inflamatorio alveolar. De acuerdo con el servicio de neumología, y dada la afectación leve del cuadro en ese momento, se decide realizar pruebas de función respiratoria (PFR), reevaluación clínica en los días siguientes y suspender el MTX y el TCZ por sospecha de posible implicación de los mismos. A los 2 días acude refiriendo un empeoramiento clínico significativo, habiendo añadido fiebre elevada y tos seca, no pudiendo completar las PFR que tenía programadas. Por otro lado, estaba recibiendo tratamiento con amoxicilina/ácido clavulánico



**Figura 2.** Tomografía computarizada que muestra en un corte superior de tórax un aumento sutil de densidad en vidrio deslustrado de predominio central y en lóbulos superiores sugeriendo de proceso inflamatorio alveolar.

desde hacía 2 días por un flemón dental. En ese momento se repite la Rx de tórax (fig. 1 B), observándose un aumento de densidad difuso a nivel perihiliar y en bases, por lo que se decide ingreso hospitalario para completar estudio e inicio de prednisona 30 mg/día. En la analítica inicial destacaba una ferritina de 4.023 ng/mL (previa: 1.997 ng/mL), PCR de 17,7 mg/L, leucocitosis de  $15.280 \times 10^3/\mu\text{L}$ , neutrófilos  $12.360 \times 10^3/\mu\text{L}$  y linfocitos  $1-870 \times 10^3/\mu\text{L}$ , sin otras alteraciones. Se realizó lavado broncoalveolar mediante broncoscopia, en el cual se observó un incremento del porcentaje de linfocitos, con subpoblaciones linfocitarias normales, citología y cultivos para hongos, citomegalovirus, herpes, influenza/parainfluenza, adenovirus y tinción bacterias ácido-alcohol resistentes negativos. Las PFR mostraron una alteración restrictiva con disminución de la difusión (48%) que no corregía para el volumen alveolar. Durante el ingreso precisó inicialmente oxigenoterapia a 1,5 lpm y posteriormente se inició anakinra 100 mg/día SC. En pocos días presentó mejoría progresiva, tanto clínica como analítica, además de normalización del patrón radiológico a los 10 días y, al cabo de un mes, normalización de la ferritinemia y la TAC.

## Discusión

La afectación pulmonar en forma de neumonitis aguda en la ESA se estima en un porcentaje escaso de pacientes y se caracteriza por la presencia de infiltrados transitorios en lóbulos superiores e inferiores, asociando con frecuencia pequeños derrames pleurales<sup>3</sup>. Es frecuente, y especialmente en un paciente inmunosuprimido, como es nuestro caso, la sospecha inicial de un proceso infeccioso por la asociación de fiebre, disnea y leucocitosis. Una ausencia de respuesta al tratamiento antibiótico y un estudio microbiológico negativo ayudan a descartar este origen. Por otro lado, existe una gran variedad de fármacos que pueden inducir toxicidad pulmonar. El tratamiento concomitante con MTX, que recibía nuestro paciente, se planteaba, por tanto, como un posible desencadenante de la neumonitis. El MTX puede producir neumonitis aguda/subaguda y, más raramente, neumonitis crónica y se estima una incidencia entre el 0,3 y el 8% de neumonitis aguda en pacientes en tratamiento con MTX para enfermedades reumáticas<sup>4</sup>. Sin embargo, las manifestaciones clínicas (disnea, tos no productiva, fiebre) suelen desarrollarse pocos días después del inicio del MTX o menos frecuentemente, semanas o meses después. Cabe destacar que el paciente recibía MTX desde hacía 3 años y no había referido en ningún momento síntomas respiratorios. Por otro lado, en ninguno de los brotes de la ESA presentados anteriormente de recibir TCZ había presentado afectación pulmonar y se disponía de una TAC previa y radiografías de tórax recientes que no mostraban alteraciones. Estos datos, junto con la aparición súbita de los síntomas tras la primera dosis de TCZ, nos hacen pensar en un papel muy relevante del mismo en la aparición de la neumonitis o incluso una posible inducción paradójica de un brote pulmonar de la ESA.

En nuestro conocimiento, se han reportado hasta la fecha tan solo 8 casos de toxicidad pulmonar presuntamente inducida por TCZ, la mayoría en monoterapia y todos ellos en pacientes con artritis reumatoide<sup>5-9</sup>. La afectación pulmonar reportada fue, en un caso, la exacerbación fatal de una neumonía intersticial asociada a la AR tras inicio de TCZ. En un paciente se observó de novo una enfermedad pulmonar intersticial y en otro una fibrosis pulmonar. Tres casos fueron una neumonía no infecciosa, en 2 de los cuales los pacientes recibían tratamiento concomitante con MTX, como el caso de nuestro paciente. Así mismo se han reportado un caso de neumonitis alérgica y otro caso de neumonía organizada con TCZ.

En resumen, reportamos un caso de afectación pulmonar en el seno de una ESA en tratamiento con MTX, tras la administración de TCZ, una complicación poco frecuente que ha presentado una respuesta satisfactoria al tratamiento con anakinra.

## Responsabilidades éticas

**Protección de personas y animales.** Los autores declaran que para esta investigación no se han realizado experimentos en seres humanos ni en animales.

**Confidencialidad de los datos.** Los autores declaran que han seguido los protocolos de su centro de trabajo sobre la publicación de datos de pacientes.

**Derecho a la privacidad y consentimiento informado.** Los autores declaran que en este artículo no aparecen datos de pacientes.

## Conflicto de intereses

Los autores declaran no tener ningún conflicto de intereses.

## Bibliografía

1. Yamaguchi M, Ohta A, Tsunematsu T, Kasukawa R, Mizushima Y, Kashiwagi H, et al. Preliminary criteria for classification of adult Still's disease. *J Rheumatol*. 1992;19:424–30.
2. Ohta A, Yamaguchi M, Tsunematsu T, Kasukawa R, Mizushima H, Kashiwagi H, et al. Adult Still's disease: A multicenter survey of Japanese patients. *J Rheumatol*. 1990;17:1058–63.
3. Cheema GS, Quismorio FP. Pulmonary involvement in adult-onset Still's disease. *Curr Opin in pulmonary Medicine*. 1999;5:305–9.
4. Imokawa S, Colbi TV, Lesli KO, Helmers RA. Methotrexate pneumonitis review of the literature and histopathological findings in nine patients. *Eur Respir J*. 2000;15:373–81.
5. Nishimoto N, Yoshizaki K, Miyasaka N, Yamamoto K, Kawai S, Takeuchi T, et al. Treatment of rheumatoid arthritis with humanized anti-interleukin-6 receptor antibody: A multicenter, double-blind, placebo-controlled trial. *Arthritis Rheum*. 2004;50:1761–9.
6. Smolen JS, Beaulieu A, Rubbert-Roth A, Ramos-Remus C, Rovensky J, Alecock E, et al. Effect of interleukin-6 receptor inhibition with tocilizumab in patients with rheumatoid arthritis (OPTIONstudy): A double-blind, placebo-controlled, randomised trial. *Lancet*. 2008;371:987–97.
7. Nishimoto N, Miyasaka N, Yamamoto K, Kawai S, Takeuchi T, Azuma J, et al. Study of active controlled tocilizumab monotherapy for rheumatoid arthritis patients with an inadequate response to methotrexate (SATORI): Significant reduction indisease activity and serum vascular endothelial growth factor by IL-6 receptor inhibition therapy. *Mod Rheumatol*. 2009;19:12–9.
8. Ikegawa K, Hanaoka M, Ushiki A, Yamamoto H, Kubo K. A case of organizing pneumonia induced by tocilizumab. *Intern Med*. 2011;50:2191–3.
9. Kawashiri SY, Kawakami A, Sakamoto N, Ishimatsu Y, Eguchi K. A fatal case of acute exacerbation of interstitial lung disease in a patient with rheumatoid arthritis during treatment with tocilizumab. *Rheumatol Int*. 2012;32:4023–6.