



Reumatología clínica en imágenes

Tenosinovitis aguda persistente del tendón flexor palmar en artropatía psoriásica en remisión



Active tenosynovitis of the palmar flexor tendon in psoriatic arthritis in clinical remission

Vicenç Torrente-Segarra^{a,*}, Gisela Hebe Petiti^b, Alberto González^b y Hèctor Corominas^a

^a Servicio de Reumatología, Hospital Moisès Broggi-General, Hospitalet del Llobregat, Barcelona, España

^b Servicio de Dermatología, Hospital Moisès Broggi-General, Hospitalet del Llobregat, Barcelona, España

INFORMACIÓN DEL ARTÍCULO

Historia del artículo:

Recibido el 7 de septiembre de 2015

Aceptado el 16 de octubre de 2015

On-line el 6 de enero de 2016

Las manifestaciones articulares de la artropatía psoriásica (APs) están ampliamente descritas¹. Los hallazgos mediante ecografía de alta resolución son más recientes, y presentan similitud a los existentes en otras enfermedades inflamatorias, como la artritis reumatoide (AR)^{2,3} y el lupus⁴. Algunos de estos hallazgos ecográficos a nivel articular son sugestivos de actividad inflamatoria aguda en la APs y en la psoriasis (entesitis, dactilitis), mientras que otros son más infrecuentes, entre los que destaca la tenosinovitis aguda del tendón flexor, descrita solo en un 0,3-7% de los casos mediante ecografía de alta resolución^{1,2,5}.

Presentamos el caso de un varón de 37 años de edad, afecto de una APs de inicio cutáneo en 2003, y con posterior afectación articular, en remisión clínica mediante metotrexate desde 2014. En el último control presenta un empeoramiento cutáneo y asocia

dolor de características mecánicas a nivel de cuarto dedo de la mano derecha. La exploración clínica fue anodina, mientras que, la ecográfica muestra una tenosinovitis aguda del tendón flexor del cuarto dedo de la mano derecha, en toda su extensión volar (fig. 1). La clínica remite tras una infiltración corticoidea guiada mediante ecografía.

El presente trabajo pretende reflejar la importancia de la ecografía, no solo en el manejo de la AR, sino también en la monitorización y seguimiento de la APs en remisión clínica, y mostrar el control ecográfico de estos pacientes. Señalar que, la tenosinovitis aguda del tendón flexor de la mano, a menudo pasa desapercibida, y tal vez sea una manifestación presente más habitual de lo descrito en pacientes con una enfermedad de baja actividad inflamatoria⁶.

* Autor para correspondencia.

Correos electrónicos: vtorrente@hsjdbcn.org,
vicente.torrentesegarra@sanitatintegral.org (V. Torrente-Segarra).

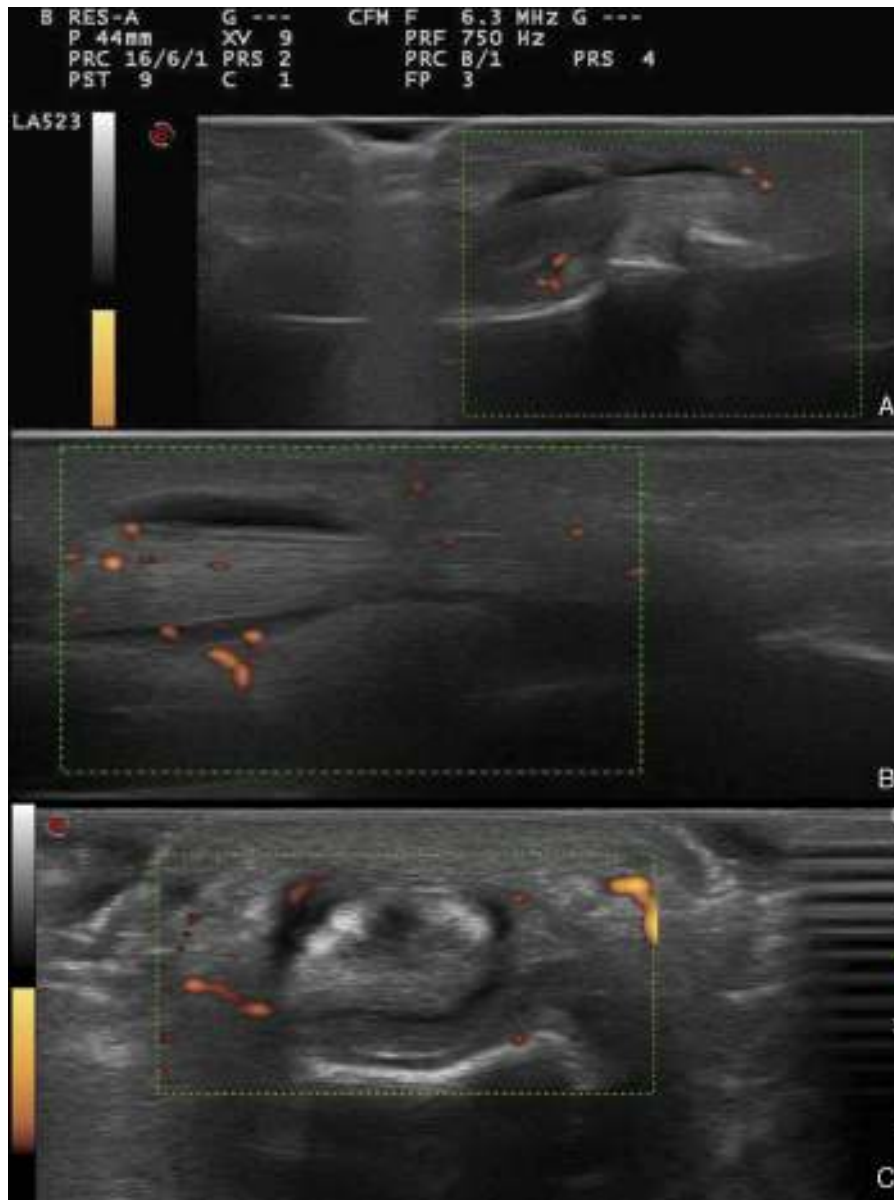


Figura 1. Imágenes ecográficas del cuarto dedo de la mano derecha. A) Eje largo: falange media-distal, con señal power Doppler grado 1. B) Eje largo: metacarpo-falange proximal, con señal power Doppler grado 2. C) Posición transversal metacarpo-falange proximal, con señal power Doppler grado 2.

Responsabilidades éticas

Protección de personas y animales. Los autores declaran que los procedimientos seguidos se conformaron a las normas éticas del comité de experimentación humana responsable y de acuerdo con la Asociación Médica Mundial y la Declaración de Helsinki.

Confidencialidad de los datos. Los autores declaran que han seguido los protocolos de su centro de trabajo sobre la publicación de datos de pacientes.

Derecho a la privacidad y consentimiento informado. Los autores han obtenido el consentimiento informado de los pacientes y/o sujetos referidos en el artículo. Este documento obra en poder del autor de correspondencia.

Financiación

Los autores declaran no haber recibido financiación para la realización de este trabajo.

Conflicto de intereses

Los autores declaran no tener ningún conflicto de intereses.

Bibliografía

1. Wright V, Moll JM. Psoriatic arthritis. *Bull Rheum Dis.* 1971;21:627–32.
2. Wiell C, Szkudlarek M, Hasselquist M, Møller JM, Vestergaard A, Nørregaard J, et al. Ultrasonography, magnetic resonance imaging, radiography, and clinical assessment of inflammatory and destructive changes in fingers and toes of patients with psoriatic arthritis. *Arthritis Res Ther.* 2007;9:R119.
3. Marzo-Ortega H, Tanner SF, Rhodes LA, Tan AL, Conaghan PG, Hensor EM, et al. Magnetic resonance imaging in the assessment of metacarpophalangeal

- joint disease in early psoriatic and rheumatoid arthritis. *Scand J Rheumatol.* 2009;38:79–83.
4. Torrente-Segarra V, Lisbona MP, Rotés-Sala D, Muñoz-Ortego J, Padró-Blanch I, Maymó-Guarch J, et al. Hand and wrist arthralgia in systemic lupus erythematosus is associated to ultrasonographic abnormalities. *Joint Bone Spine.* 2013;80:402–6.
 5. Naredo E, Möller I, de Miguel E, Batlle-Gualda E, Acebes C, Brito E, et al., Ultrasound School of the Spanish Society of Rheumatology and Spanish ECO-APs Group. High prevalence of ultrasonographic synovitis and enthesopathy in patients with psoriasis without psoriatic arthritis: A prospective case-control study. *Rheumatology (Oxford).* 2011;50:1838–48.
 6. Gutiérrez M, Filippucci E, de Angelis R, Filosa G, Kane D, Grassi W. A sonographic spectrum of psoriatic arthritis: The five targets. *Clin Rheumatol.* 2010;29:133–42.