



Sociedad Española
de Reumatología -
Colegio Mexicano
de Reumatología

Reumatología Clínica

www.reumatologiaclinica.org



Reumatología clínica en imágenes

Artropatía por pirofosfato cálcico como causa de hombro doloroso: valor de la ecografía en el abordaje diagnóstico



Pyrophosphate arthropathy causing shoulder pain: Value of ultrasound in its therapeutic approach

Mónica M. Román Sastre* y M. Luisa Vega González

Servicio de Radiodiagnóstico, Hospital Clínico Universitario San Carlos, Madrid, España

INFORMACIÓN DEL ARTÍCULO

Historia del artículo:

Recibido el 28 de abril de 2015

Aceptado el 4 de septiembre de 2015

On-line el 23 de diciembre de 2015

Mujer de 77 años que acude por dolor e impotencia funcional, para la abducción y rotación interna del hombro derecho de varios meses de evolución, reagudizado en las 2 últimas semanas.

En la ecografía realizada inicialmente para descartar afección del manguito rotador (fig. 1) se observan signos de tendinopatía del supraespinoso con una pequeña rotura parcial y características calcificaciones de depósito de pirofosfato en la articulación acromio-clavicular y en el cartílago de la cabeza humeral, siguiendo el contorno de esta.

Se realiza, también, radiografía simple (fig. 2), en la que existen cambios degenerativos de la articulación glenohumeral, además de condrocalcinosis del cartílago humeral y de la articulación acromio-clavicular.

Discusión

Los depósitos de pirofosfato cálcico se producen casi exclusivamente dentro o alrededor de las articulaciones, existiendo calcificaciones en el espesor de los cartílagos articulares, meniscos, sinovial y tejidos periarticulares^{1,2}. Si bien el depósito de cristales de pirofosfato es casi exclusivo del cartílago hialino, el fibrocartílago y las áreas de metaplasia condroide, se ha descrito de forma

excepcional casos de depósito extraarticular similar a tofos, así como en tendones y bursas.

Sin embargo, el depósito de cristales en el cartílago no es exclusivo del pirofosfato, habiéndose descrito también en el caso del urato monosódico³.

Los depósitos (condrocalcinosis) pueden ser asintomáticos, asociarse a manifestaciones articulares degenerativas o producir artritis episódica aguda (seudogota)¹.

Debe diferenciarse de la tendinopatía por depósito, principalmente de hidroxapatita (y menos frecuentemente, de urato monosódico o de pirofosfato cálcico)³ en la que el depósito de cristales es intratendinoso pudiendo producir rotura del suelo del tendón, y extenderse al interior de la bolsa subacromial (fig. 3).

Ambos procesos son susceptibles de ser diagnosticados precozmente mediante ecografía, ya que esta permite evaluar la característica ubicación y extensión de las calcificaciones^{4,5}; la radiografía simple, además, permite diferenciar los cambios degenerativos de la articulación glenohumeral en relación con artropatía por pirofosfato de la artropatía secundaria a desgarro del manguito rotador^{2,4-7}.

La prevalencia es del 3,7-17,5% para la condrocalcinosis radiológica (según el grupo de edad que tomemos como referencia)¹, y del 2,7-20% para la tendinopatía calcificante⁸, si bien en nuestra experiencia es mucho más frecuente el depósito de pirofosfato (3/1), debido probablemente a la detección precoz de las calcificaciones de la articulación acromio-clavicular en la ecografía.

* Autor para correspondencia.

Correo electrónico: monikamrs@hotmail.com (M.M. Román Sastre).

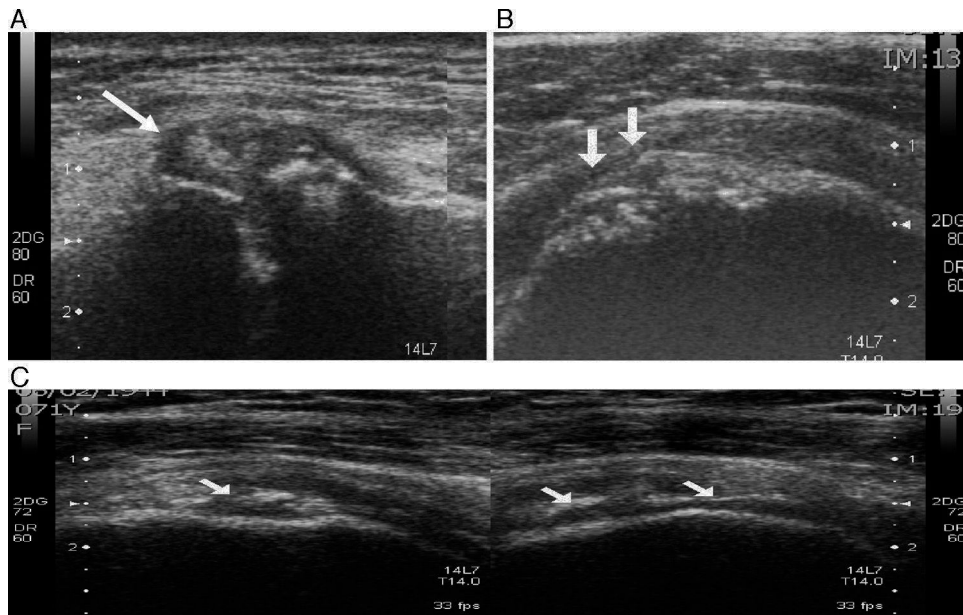


Figura 1. A) Derrame articular y calcificaciones en la articulación acromioclavicular. B) Calcificaciones del cartílago humeral (condrocalcinosis). C) Erosiones subcondrales y rotura subaguda-crónica de la porción anterior del supraespinoso (adelgazamiento tendinoso a la compresión).

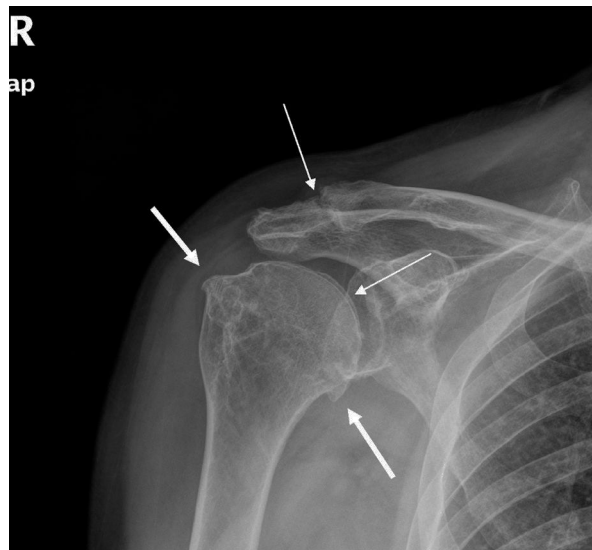


Figura 2. Osteofitosis de la cabeza humeral en relación con cambios degenerativos en la articulación glenohumeral (flechas gruesas). Calcificación de la articulación acromioclavicular y del cartílago humeral (flechas finas). No se observan calcificaciones tendinosas ni pinzamiento subacromial.

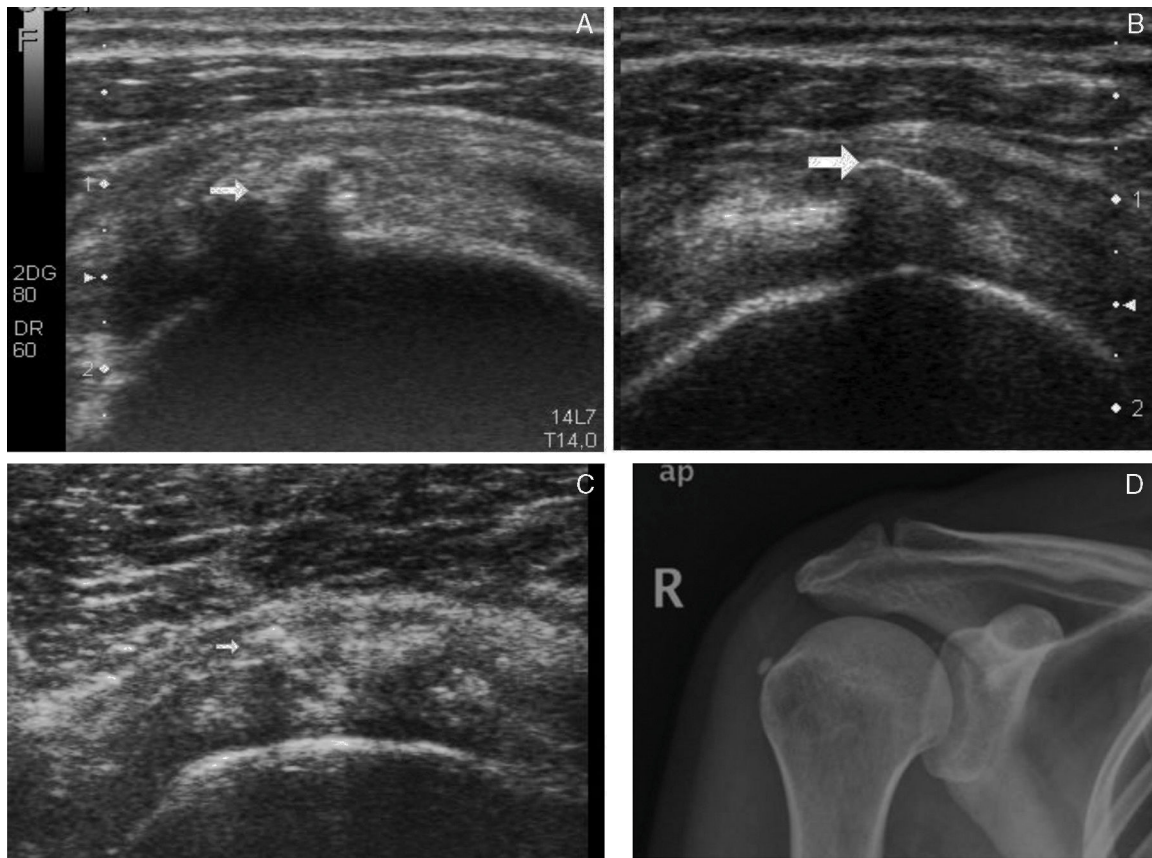


Figura 3. Artropatía por depósito de hidroxapatita. (a) Calcificaciones intratendinosas (ver flecha). (b) Calcificación en suelo de bolsa subacromial. (c) Pequeñas calcificaciones en porción anterior del SE y una de ellas (ver flecha) en el interior de bolsa subacromial. (d) Calcificación tendinosas del supraespinoso en radiografía simple.

Conclusión

La entidad clínica del «hombro doloroso» suele ser abordada por diversos especialistas, con lo cual con frecuencia el diagnóstico se demora o se realiza un diagnóstico etiológico incorrecto que puede dificultar el abordaje terapéutico. Asimismo, a menudo se solicitan múltiples pruebas de imagen que no siempre son necesarias.

La ecografía y la radiografía de hombro valoradas conjuntamente facilitan el manejo del hombro doloroso al proporcionar un adecuado y precoz diagnóstico diferencial.

Responsabilidades éticas

Protección de personas y animales. Los autores declaran que para esta investigación no se han realizado experimentos en seres humanos ni en animales.

Confidencialidad de los datos. Los autores declaran que han seguido los protocolos de su centro de trabajo sobre la publicación de datos de pacientes.

Derecho a la privacidad y consentimiento informado. Los autores declaran que en este artículo no aparecen datos de pacientes.

Conflicto de intereses

Los autores declaran no tener ningún conflicto de intereses.

Bibliografía

1. Richette P, Bardi T, Doherty M. An update on the epidemiology of calcium pyrophosphate dehydrate crystal deposition disease. *Rheumatology*. 2009;48:711–5.
2. Magarelli N, Amelia R, Melillo N, Nasuto M, Cantatore F, Guglielmi G. Imaging of chondrocalcinosis: Calcium pyrophosphate dehydrate (CPPD) crystal deposition disease imaging of common sites of involvement. *Clin Exp Rheumatol*. 2012;30:118–25.
3. Fodor D, Albu A, Gherman C. Crystal-associated synovitis- ultrasonographic feature and clinical correlation. *Ortop Traumatol Rehabil*. 2008;10:99–110.
4. Filippucci E, di Geso L, Girolimetti R, Grassi W. Ultra sound incristal-related arthritis. *Clin Exp Rheumatol*. 2014;32 1 Suppl 80:S42–7.
5. Barskova VG, Kudaeva FM, Bozhieva LA, Smirnov AV, Volkov AV, Nasonov EL. Comparison of three imaging techniques in diagnosis of chondrocalcinosis of the knees in calcium pyrophosphate deposition disease. *Rheumatology (Oxford)*. 2013;52:1090–4.
6. MacQueen FM, Doyle A, Dalbeth N. Imaging in the crystal arthropathies. *Rheum Dis Clin North Am*. 2014;40:231–49.
7. Paparo F, Fabbro E, Ferrero G, Piccasso R, Revelli M, Camellino D, et al. Imaging Studies of crystalline arthritides. *Reumatismo*. 2012;63:263–75.
8. Ea HK, Lioté F. Diagnosis and clinical manifestations of calcium pyrophosphate and basic calcium phosphate crystal deposition diseases. *Rheum Dis Clin North Am*. 2014;40:207–29.