

## Tumor de células gigantes vertebral: una causa rara de cervicalgia



### Giant cell tumor of the spine: A rare cause of cervical pain

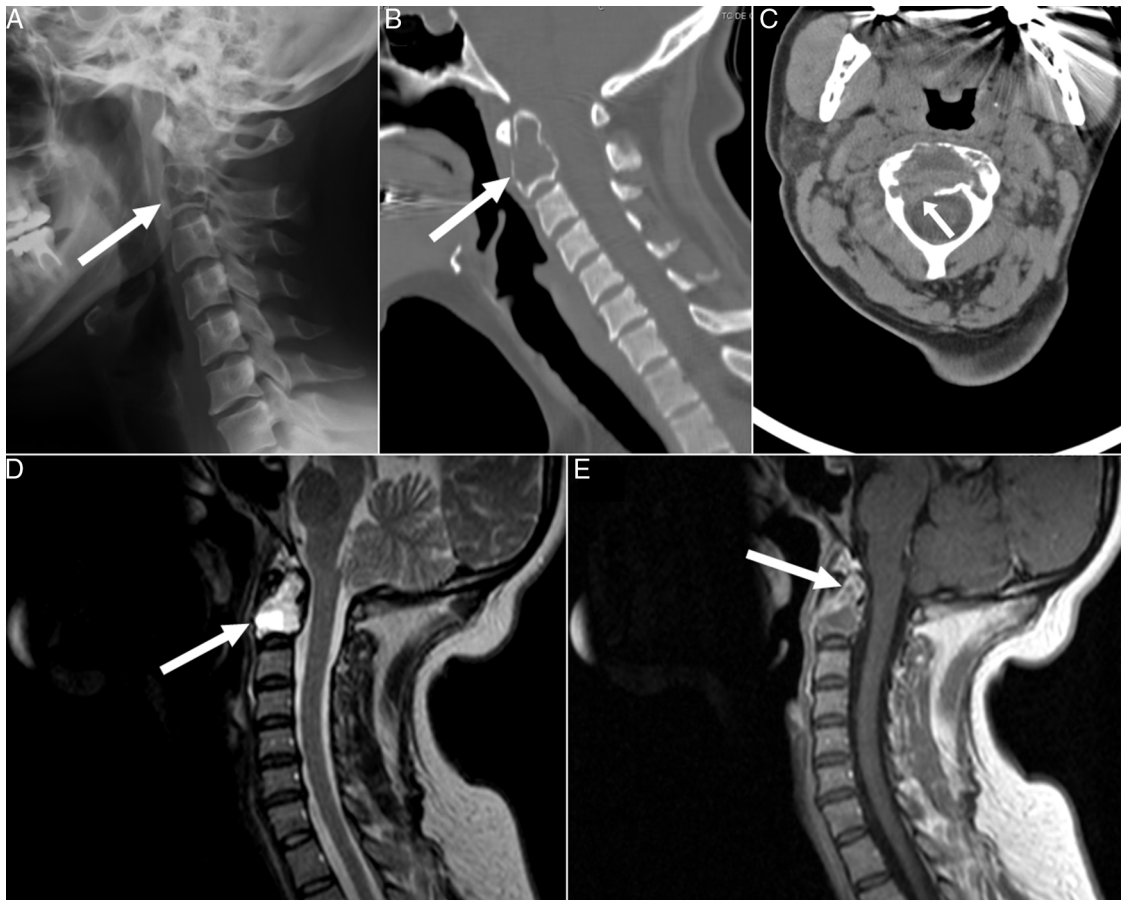
Sr. Editor:

El tumor de células gigantes (TCG) es una neoplasia ósea primaria benigna de comportamiento localmente agresivo que raramente se localiza en la columna cervical y puede ser de potencial grave debido al riesgo de compromiso neurológico<sup>1</sup>. Algunos pacientes afectados pueden ser valorados inicialmente por el reumatólogo por cervicalgia, motivo por el cual se presenta este caso clínico.

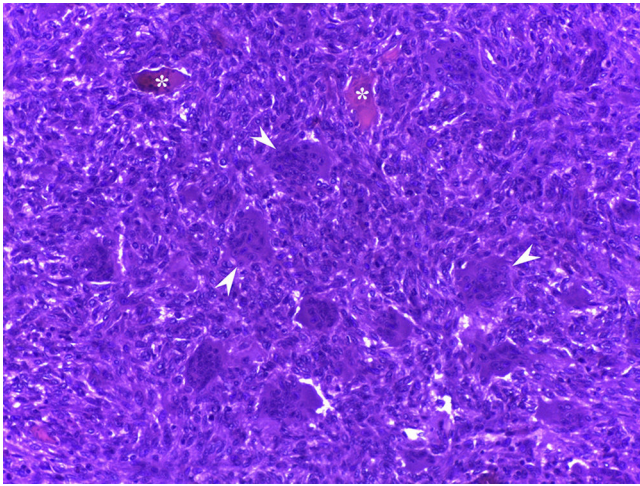
Una paciente de 43 años previamente sana consultó por dolor punzante en regiones occipital y cervical con parestesias asociadas en regiones suboccipital y retroauricular izquierdas (dermatomas C2-C3) de 9 meses de evolución. Recibió tratamiento con analgésicos, relajantes musculares y electroestimulación transcutánea sin notar mejoría. A la exploración presentaba limitación global de la movilidad cervical e hipoestesia en los dermatomas C2-C3 izquierdos. Las pruebas de laboratorio, incluyendo hemograma, bioquímica, reactantes de fase aguda (VSG 12 mm/h, PCR 3,78 mg/l) y metabolismo óseo (Ca 8,7 mg/dl, P 3,2 mg/dl, 25 OH-vitamina D 39 ng/ml, paratohormona 44 pg/ml), fueron normales. La radiografía lateral de la columna cervical (fig. 1A) reveló la presencia de una lesión lítica expansiva ocupando el cuerpo vertebral de

C2. La tomografía computarizada (TC) confirmó que dicha lesión reemplazaba globalmente la médula ósea e interrumpía la cortical (fig. 1B y C). La lesión era hiperintensa, la secuencia T2 de la resonancia magnética (RM) reducía el calibre de ambos agujeros de conjunción C2-C3, mostraba áreas de necrosis, niveles líquido-líquido y realce periférico (fig. 1D y E). La paciente fue sometida a artrodesis C1-C2-C3 debido a la inestabilidad cervical causada por la lesión, que fue removida por vía transfaríngea y se rellenó el defecto con matriz ósea desmineralizada. El estudio histopatológico mostraba una proliferación de células mono y multinucleadas sin atipia nuclear, frecuentes cavidades llenas de hematíes y focos de neoformación ósea y depósito de osteoide. Dichos hallazgos fueron compatibles con TCG o quiste óseo aneurismático (QOA). El dolor y las parestesias mejoraron tras el procedimiento, pero dichos síntomas empeoraron a los 8 meses, evidenciándose recurrencia de la lesión por radiografía y TC, esta vez con masa retrofaríngea asociada. Se realizó nueva cirugía para extirpación de C2 por vía translabiomandibular y fusión occipito-cervical. La histopatología confirmó que se trataba de un TCG con extensión a partes blandas circundantes (fig. 2). La paciente se recuperó satisfactoriamente tras el procedimiento y no ha presentado recurrencias o complicaciones tras un periodo de seguimiento de 21 meses.

El TCG es una neoplasia benigna caracterizada por la presencia de células gigantes multinucleadas tipo osteoclasto CD68<sup>+</sup>, que representa el 4-5% del total de tumores óseos primarios<sup>2</sup>. Aunque puede ser localmente agresivo, raramente maligniza



**Figura 1.** Radiografía lateral de columna cervical (A) en la que se observa una lesión osteolítica expansiva en el cuerpo vertebral de C2 con insuflación de la cortical (flecha). Cortes sagital (B) y axial (C) de la TC de columna cervical en la que se evidencia que dicha lesión reemplaza globalmente la médula ósea (flecha) y rompe la cortical en la superficie posterolateral derecha del cuerpo vertebral (flecha). Cortes sagitales en las secuencias potenciadas en T2 (D) y T1-posgadolinio (E) de la RM de columna cervical que muestra una zona quística, necrosis y trabeculación. La lesión es marcadamente hiperintensa en T2 e hipointensa en T1, mostrando realce periférico tras la administración de gadolinio (flechas).



**Figura 2.** Histopatología de la lesión en el cuerpo vertebral de C2 demostrando que la médula ósea ha sido reemplazada por una proliferación de células mononucleares redondeadas o fusiformes y células gigantes multinucleadas tipo osteoclasto (cabezas de flecha). Se observan algunas trabéculas óseas residuales entre las células tumorales (asteriscos) (hematoxilina y eosina, aumento original 20×).

(aproximadamente 2%) y generalmente metastatiza a pulmón<sup>3</sup>. Ocurre con mayor frecuencia entre los 20-40 años, ligeramente más en mujeres y muestra predilección por la región metafisoepifisaria de huesos largos<sup>4</sup>. Afecta a la columna en el 2,7-6,5% de los casos, pero su localización cervical es rara<sup>1,5</sup>. Los síntomas más comunes son el dolor y la limitación de la movilidad, aunque el compromiso neurológico también es frecuente y ocurre hasta en un 70% de los casos<sup>1,5</sup>. El diagnóstico diferencial incluye otros tumores óseos con células gigantes como el QOA, quiste óseo simple, condroblastoma, osteoma osteoide, osteoblastoma, osteosarcoma, granuloma reparativo de células gigantes y tumores pardos del hiperparatiroidismo<sup>4,6</sup>. En este caso se descartó además la presencia de hiperparatiroidismo ya que se ha descrito la asociación del TCG con este trastorno, incluyendo casos con compromiso cervical<sup>7</sup>. Hasta un 14% de los TCG muestran componentes quísticos compatibles con un QOA secundario, pero esto ocurre con menor frecuencia a nivel cervical<sup>8</sup>. La presencia de osteólisis y trabeculaciones en las pruebas de imagen son sugestivas de TCG, pero el diagnóstico definitivo requiere la histopatología<sup>7</sup>. La RM tiene mayor sensibilidad para detectar componentes quísticos y niveles líquido-líquido<sup>7,9</sup>. El tratamiento es fundamentalmente quirúrgico, intentando la resección completa de la lesión cuando sea posible, especialmente si hay compromiso neurológico<sup>1,5,10</sup>.

Sin embargo, las tasas de recidiva son altas (26-50%)<sup>10</sup>. Se han utilizado varias terapias adyuvantes en casos de recidiva o lesiones inoperables, incluyendo radioterapia, embolización arterial selectiva, crioterapia, coagulación con argón, bisfosfonatos, interferón  $\alpha$ -2b y denosumab<sup>5,10</sup>.

En conclusión, aunque el TCG de la columna cervical es raro, debería ser tenido en cuenta en el diagnóstico diferencial en pacientes con cervicalgia y lesiones líticas vertebrales, especialmente cuando hay clínica neurológica asociada.

## Bibliografía

- Junming M, Cheng Y, Dong C, Jianru X, Xinghai Y, Quan H, et al. Giant cell tumor of the cervical spine: A series of 22 cases and outcomes. *Spine (Phila Pa 1976)*. 2008;33:280-8.
- Akerman M. Benign and malignant soft tissue tumours. En: Gray W, Mckee GT, editores. *Diagnostic cytopathology*. Edinburgh, UK: Churchill Livingstone; 2003. p. 17-29.
- Chen CC, Liao CT, Chang CH, Hsu YH, Shih HN. Giant cell tumors of the bone with pulmonary metastasis. *Orthopedics*. 2016;39:e68-73.
- Raskin KA, Schwab JH, Mankin HJ, Springfield DS, Hornicek FJ. Giant cell tumor of bone. *J Am Acad Orthop Surg*. 2013;21:118-26.
- Martin C, McCarthy EF. Giant cell tumor of the sacrum and spine: Series of 23 cases and a review of the literature. *Iowa Orthop J*. 2010;30:69-75.
- Si MJ, Wang CG, Wang CS, Du LJ, Ding XY, Zhang WB, et al. Giant cell tumours of the mobile spine: Characteristic imaging features and differential diagnosis. *Radiol Med*. 2014;119:681-93.
- Ericsson M, Holm E, Ingemansson S, Lindholm T, Svendgaard NA. Secondary hyperparathyroidism combined with uremia and giant cell containing tumor of the cervical spine. A case report. *Scand J Urol Nephrol*. 1978;12:185-7.
- Anchan C. Giant cell tumor of bone with secondary aneurysmal bone cyst. *Int J Shoulder Surg*. 2008;2:68.
- Sifuentes Giraldo WA, Pachon Olmos V, Gallego Rivera JI, Vazquez Diaz M. Multiple vertebral metastases with fluid-fluid levels. *Reumatol Clin*. 2014;10:338-9.
- Luksanaprukpa P, Buchowski JM, Singhatanadgige W, Rose PC, Bumpass DB. Management of spinal giant cell tumors. *Spine J*. 2016;16:259-69.

Liudmila Valentina Maldonado-Romero<sup>a</sup>,  
Walter Alberto Sifuentes-Giraldo<sup>a,\*</sup>,  
María Aurora Martínez-Rodrigo<sup>b</sup> y Carlos de la Puente-Bujidos<sup>a</sup>

<sup>a</sup> Servicio de Reumatología, Hospital Universitario Ramón y Cajal, Madrid, España

<sup>b</sup> Servicio de Neurocirugía, Hospital Universitario Ramón y Cajal, Madrid, España

\* Autor para correspondencia.

Correo electrónico: [albertosifuentesg@gmail.com](mailto:albertosifuentesg@gmail.com)  
(W.A. Sifuentes-Giraldo).

<http://dx.doi.org/10.1016/j.reuma.2016.03.003>  
1699-258X/

© 2016 Elsevier España, S.L.U. y Sociedad Española de Reumatología y Colegio Mexicano de Reumatología. Todos los derechos reservados.

## Espondiloartritis axiales: ¿se pueden clasificar todas?



### *Axial spondyloarthritis: can all be classified?*

Sr. Editor:

La historia de la espondilitis anquilosante (EA) ha evolucionado desde las primeras descripciones (2000 años a.C.), pasando por la época medieval y sobre todo la segunda mitad del siglo XX con el descubrimiento del HLA B27 (1973). En la década de los cincuenta del pasado siglo, aparecen 2 corrientes de pensamiento enfrentadas: la norteamericana («lumpers») y la europea («splitters»), que consideraban a la EA como una variante de la artritis reumatoide (AR), o como una entidad distinta, respectivamente.

Posteriormente surgen evidencias favorables a su separación, agrupándose la EA y enfermedades afines dentro de las «artritis seronegativas» o «espondiloartritis» (Moll y Wright, 1976). Actualmente se prefiere denominarlas «espondiloartritis» (EspA), denotando esta denominación su carácter inflamatorio<sup>1</sup>.

Con respecto al diagnóstico, han ido apareciendo instrumentos de clasificación, desde los criterios de Boland y Present (1945)<sup>2</sup>, posteriormente los de Roma (1961)<sup>3</sup>, Nueva York (1966)<sup>4</sup> y su modificación (1984)<sup>5</sup>. Su principal limitación es la poca sensibilidad en estadios iniciales, al requerir la presencia de sacroilitis radiográfica. Para suplir estas limitaciones se publicaron en la década de los noventa los criterios de Amor<sup>6</sup> y los del *European Spondyloarthropathy Study Group* (ESSG)<sup>7</sup>, en los que se incluía la sacroilitis radiográfica sin ser un requisito necesario, ampliando el espectro diagnóstico al grupo de las espondiloartritis indiferenciadas.