



Sociedad Española
de Reumatología -
Colegio Mexicano
de Reumatología

Reumatología Clínica

www.reumatologiaclinica.org



Reumatología clínica en imágenes

Cristales de hidroxapatita y pirofosfato de calcio imitando gota en una paciente con esclerosis sistémica



Hydroxyapatite and calcium pyrophosphate crystals mimicking gout in systemic sclerosis

Lucio Ventura-Ríos* y Diana Ferrusquia-Toriz

Laboratorio de Ultrasonido Musculoesquelético y Articular, Instituto Nacional de Rehabilitación «Luis Guillermo Ibarra Ibarra», Ciudad de México, México

INFORMACIÓN DEL ARTÍCULO

Historia del artículo:

Recibido el 8 de febrero de 2016

Aceptado el 3 de abril de 2016

On-line el 27 de mayo de 2016

Mujer de 61 años de edad, que acudió a consulta por dolor moderado y limitación funcional de la rodilla izquierda de 4 meses de evolución. La paciente tiene historia de esclerosis sistémica de 2 años de evolución. Al examen físico la rodilla tenía aumento de volumen e hipertermia local. La velocidad de sedimentación globular fue de 47 mm/h. Las radiografías de las rodillas fueron normales. La ultrasonografía de las rodillas mostró sinovitis con Doppler de poder moderado, doble contorno del cartílago femoral (fig. 1A), y calcificación del menisco medial. El análisis de líquido sinovial por microscopía de luz polarizada mostró abundantes cristales de hidroxapatita (HA) (fig. 1B) y escasos de pirofosfato de calcio (PC) (fig. 1C). Los cristales de HA han sido descritos en el cartílago hialino o en el líquido sinovial de pacientes con enfermedades

autoinmunes, como escleroderma o pseudogota^{1,2}. Hasta ahora no existen reportes previos del signo de doble contorno del cartílago asociado al depósito de HA similar a lo reportado en gota. Los hallazgos radiográficos típicos en pseudogota incluyen una delgada banda paralela a la cortical ósea, pero separada de ella por una zona hipoecoica que representa el cartílago³. La calcificación lineal del cartílago o menisco observado en pseudogota no es una asociación esperada con los cristales de HA⁴. Es posible que ambos tipos de cristales (HA y PC) hayan contribuido a las imágenes observadas. Existe poca información en la literatura acerca de características ultrasonográficas específicas de la artropatía por HA, por esta razón es importante analizar el líquido sinovial para establecer el diagnóstico de certeza.

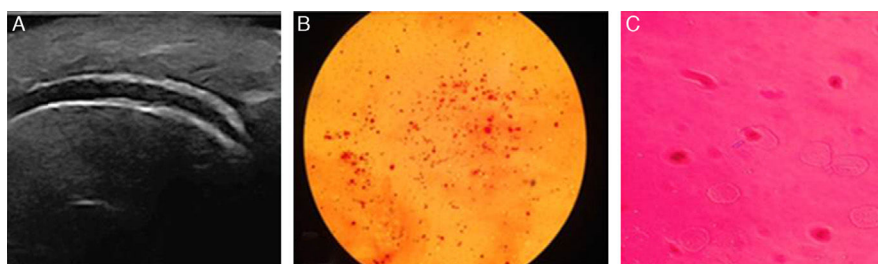


Figura 1. A) Vista longitudinal del cartílago femoral que muestra el signo de doble contorno. B) Abundantes acúmulos de forma redonda de cristales de hidroxapatita de calcio, teñidos con rojo alizarina. C) Escasos cristales extracelulares de forma rectangular con birrefringencia positiva de pirofosfato de calcio visto por microscopio de luz polarizada.

* Autor para correspondencia.

Correo electrónico: venturarioslucio@gmail.com (L. Ventura-Ríos).

Responsabilidades éticas

Protección de personas y animales. Los autores declaran que para esta investigación no se han realizado experimentos en seres humanos ni en animales.

Confidencialidad de los datos. Los autores declaran que en este artículo no aparecen datos de pacientes.

Derecho a la privacidad y consentimiento informado. Los autores declaran que en este artículo no aparecen datos de pacientes.

Conflicto de intereses

Los autores declaran no tener ningún conflicto de intereses.

Bibliografía

1. Filippucci E, Gutierrez E, Georgescu D, Salaffi F, Grassi W. Hyaline cartilage involvement in patients with gout and calcium pyrophosphate deposition disease. An ultrasound study. *Osteoarthritis Cartilage.* 2009;17:178–81.
2. Frediani B, Filippou G, Falsetti P, Lorenzini S, Baldi F, Acciai C, et al. Diagnosis of calcium pyrophosphate dihydrate crystal deposition disease: Ultrasonographic criteria proposed. *Ann Rheum Dis.* 2005;64:638–40.
3. McQueen F, Doyle A, Dalbeth N. Imaging in the crystal arthropathies. *Rheum Dis Clin N Am.* 2014;40:231–49.
4. Fodor D, Albu A, Gherman C. Crystal-associated synovitis-ultrasonographic feature and clinical correlation. *Orthop Traumatol Rehabil.* 2008;10:99–110.