

## Hiperparatiroidismo primario: una forma infrecuente de presentación



### Primary hyperparathyroidism: An unusual presentation

Sr. Editor:

La osteítis fibrosa quística es una enfermedad ósea causada por el hiperparatiroidismo evolucionado o grave, con una prevalencia en torno al 5% en los países desarrollados. Su diagnóstico es dificultoso, ya que puede confundirse clínica y radiológicamente con otra serie de enfermedades, como tumores óseos de células gigantes o incluso con metástasis óseas<sup>1</sup>. Por otra parte, la rotura tendinosa es una complicación asociada a la enfermedad renal crónica con hiperparatiroidismo secundario o terciario, cuya aparición en el hiperparatiroidismo primario, apenas ha sido descrita<sup>2</sup>.

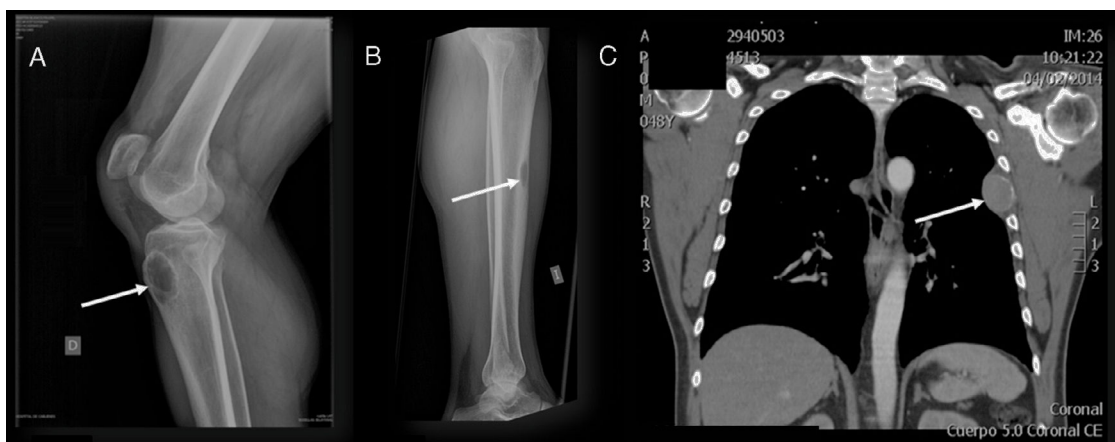
Se presenta el caso de un varón de 48 años, sin antecedentes familiares o personales de interés y en tratamiento con AINE por dolores generalizados de meses de evolución, que ingresa en traumatología por dolor e impotencia funcional, de aparición brusca, en ambas rodillas, con diagnóstico de rotura de tendones rotulianos, programándose re inserción quirúrgica. La radiografía de miembros inferiores describía fibromas no osificantes en tuberosidad tibial anterior derecha, y en tercio medio tibial izquierdo (fig. 1). En el estudio preoperatorio se realiza radiografía de tórax, describiendo una imagen nodular en hemitórax izquierdo, completándose estudio con TAC de tórax, en la que se informa de una lesión lítica con crecimiento hacia pleura, de 5 cm de diámetro, en el 5.º arco costal izquierdo, barajándose la opción de metástasis ósea (fig. 1), sin identificar otras alteraciones.

A la vez, se realiza un estudio analítico, mostrando los siguientes resultados: urea 72 mg/dl (10-50), creatinina 2,45 mg/dl (0,55-1,3), calcio 15,4 mg/dl (8,1-10,4) y fósforo 2,8 mg/dl (2-5). Dada la existencia de hipercalcemia y deterioro de la función renal se

amplían estudios analíticos: PTH 1.027 pg/ml (14-72), 25 (OH) Vit D 12,1 ng/ml (30-70), fosfatasa alcalina 335 U/l (40-117) y calciuria en orina de 24 h/350 mg/dl, hallazgos compatibles con hipercalcemia severa por hiperparatiroidismo primario con probable afectación ósea y renal. Se solicitan, por tanto, estudios de localización. La ecografía cervical objetivó una imagen nodular por debajo del polo inferior tiroideo izquierdo, de 15 mm, compatible con adenoma paratiroideo inferior izquierdo, mostrando la gammagrafía paratiroidea con <sup>99m</sup>Tc-sestamibi un aumento de captación en la misma zona. En la ecografía abdominal se describía la existencia de litiasis en el seno renal izquierdo, sin otras anomalías.

El paciente fue intervenido de ambas rodillas, realizándose sutura y osteosíntesis del tendón rotuliano, con toma de biopsia del fibroma de la tuberosidad tibial anterior derecha. La anatomía patológica describió un tumor de células gigantes sugestivo de tumor pardo por hiperparatiroidismo, sin poder descartarse un granuloma reparativo de células gigantes. En un segundo tiempo y tras control de hipercalcemia con bifosfonatos endovenosos, se procedió a cirugía cervical, realizándose exéresis de adenoma paratiroideo inferior izquierdo, con normocalcemia posterior y mejoría parcial de la función renal. Tras año y medio de seguimiento, las lesiones óseas tibiales y en arco costal han disminuido de tamaño, sin llegar a desaparecer.

La manifestación ósea clásica del hiperparatiroidismo severo es la osteítis fibrosa quística, muy infrecuente en la actualidad. Ocurre por una acción excesiva de la PTH sobre el hueso, la cual activa los osteoclastos, sustituyéndose los osteocitos por el tejido fibroso y dando lugar a microfracturas y microhemorragias. Se caracteriza por dolores difusos, deformidades óseas y fracturas patológicas que pueden ser reversibles tras la paratiroidectomía<sup>3</sup>. La rotura de ambos tendones rotulianos suele estar asociada a hiperparatiroidismo secundario o terciario con insuficiencia renal avanzada y en hemodiálisis. La coexistencia de dichas lesiones en el hiperparatiroidismo primario es excepcional<sup>4</sup>.



**Figura 1.** A) Fibroma no osificante en tuberosidad tibial anterior derecha. B) Fibroma no osificante en tercio medio tibial izquierdo. C) TAC de tórax con lesión lítica con crecimiento hacia la pleura, de 5 cm de diámetro, en el 5.º arco costal izquierdo.

## Bibliografía

1. Owens BB. A review of primary hyperparathyroidism. *J Infus Nurs Off Publ Infus Nurses Soc.* 2009;32:87–92.
2. Yener S, Saklamaz A, Demir T, Kebapcilar L, Bayraktar F, Canda S, et al. Primary hyperparathyroidism due to atypical parathyroid adenoma presenting with peroneus brevis tendon rupture. *J Endocrinol Invest.* 2007;30:442–4.
3. Bandeira F, Cusano NE, Silva BC, Cassibba S, Almeida CB, Machado VCC, et al. Bone disease in primary hyperparathyroidism. *Arq Bras Endocrinol Metabol.* 2014;58:553–61.
4. Gao MF, Yang HL, Shi WD. Simultaneous bilateral quadriceps tendon rupture in a patient with hyperparathyroidism undergoing long-term haemodialysis: A case report and literature review. *J Int Med Res.* 2013;41:1378–83.

María Riestra Fernández<sup>a,\*</sup>, Lorena Suárez Gutiérrez<sup>a</sup>,  
Mar Martínez<sup>b</sup> y Marta Diéguez Felechosa<sup>a</sup>

<sup>a</sup> Servicio de Endocrinología, Hospital de Cabueñes, Gijón, Asturias, España

<sup>b</sup> Servicio de Medicina Interna, Hospital de Cabueñes, Gijón, Asturias, España

\* Autor para correspondencia.

Correo electrónico: [mriestra.fernandez@gmail.com](mailto:mriestra.fernandez@gmail.com)  
(M. Riestra Fernández).

<http://dx.doi.org/10.1016/j.reuma.2016.07.004>  
1699-258X/

© 2016 Elsevier España, S.L.U. y Sociedad Española de Reumatología y Colegio Mexicano de Reumatología. Todos los derechos reservados.