



Sociedad Española
de Reumatología -
Colegio Mexicano
de Reumatología

Reumatología Clínica

www.reumatologiaclinica.org



Reumatología clínica en imágenes

Osteocondromatosis sinovial de hombro. Reporte de un caso y revisión de la literatura



Synovial osteochondromatosis of the shoulder: Case report and literature review

José Francisco Díaz Fernández^{a,b,*} y Roberto Alejandro Peraza Mc Liberty^a

^a Hospital Regional de Alta Especialidad de la Península de Yucatán, Mérida, México

^b Departamento de Imagenología y Rayos X, Hospital General Agustín O'Horan, Mérida, México

INFORMACIÓN DEL ARTÍCULO

Historia del artículo:

Recibido el 25 de marzo de 2016

Aceptado el 28 de julio de 2016

On-line el 6 de septiembre de 2016

Introducción

La osteocondromatosis sinovial fue descrita desde 1833 por Laennec¹. Su incidencia reportada a nivel mundial es de 1:100.000² con mayor afectación a hombres. La articulación más afectada es la rodilla³. La clínica es inespecífica y el diagnóstico se realiza por métodos de imagen⁴. El tratamiento actual es quirúrgico con resección de los cuerpos condrales^{5,6}.

Presentación del caso

Paciente femenino de 29 años, con cuadro de dolor en el hombro derecho de 4 años de evolución, con limitación de abducción vertical y evolución tórpida. Pevio a su estudio se agrega dolor en la región anterior del hombro. Se realizan estudios de imagen (figs. 1 y 2), diagnosticándose osteocondromatosis sinovial.

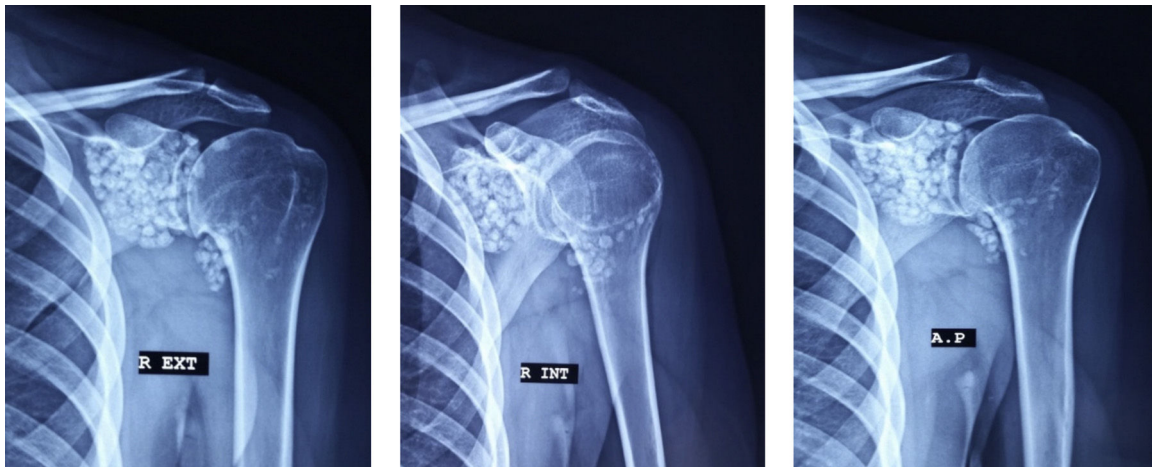

Figura 1. Las radiografías de hombro en posiciones AP verdadera, rotación externa y rotación interna demuestran la presencia de múltiples cuerpos calcificados de tamaño uniforme, distribuidas en toda la articulación glenohumeral izquierda, así como en el receso subescapular y el canal del tendón bicipital.

* Autor para correspondencia.

Correo electrónico: franzizodyaz@hotmail.com (J.F. Díaz Fernández).

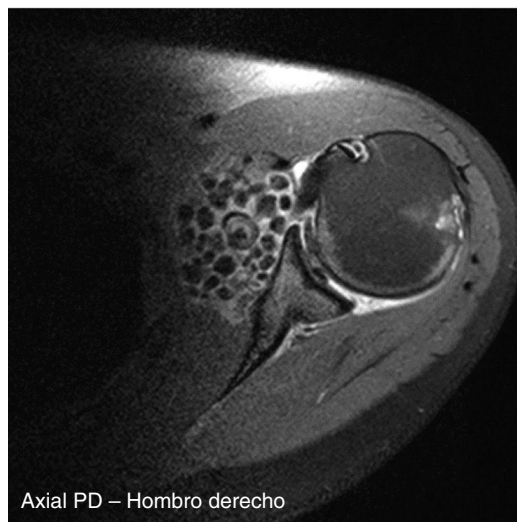
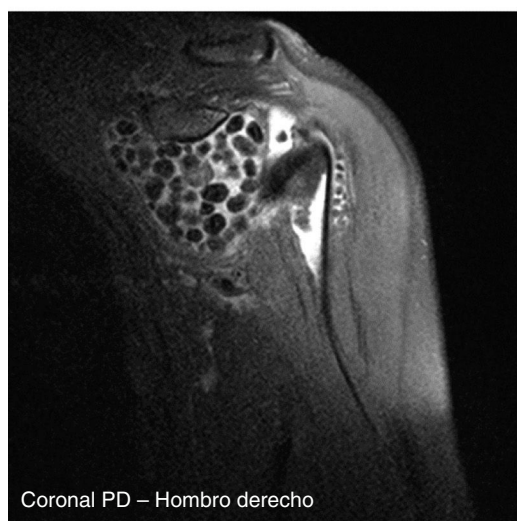
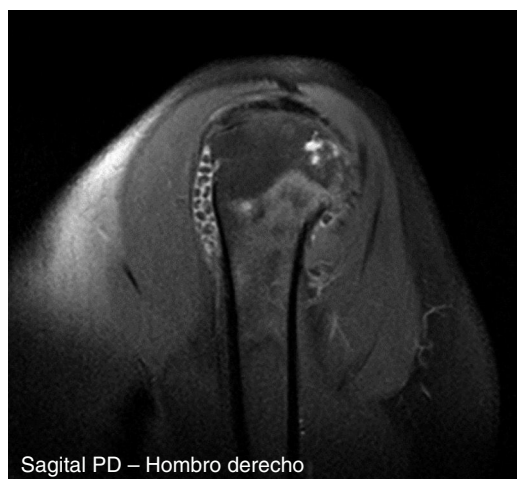
Figura 2. Las imágenes adquiridas por RM en secuencias de pulso difusión turbo espín eco con saturación grasa demuestran adecuadamente la anatomía de la articulación del hombro, observando la presencia de los cuerpos libres vistos previamente en radiografías y ecografía, mostrando un comportamiento característico, con intensidad de señal heterogénea, con zonas de menor intensidad en el centro que en la periferia, esto asociado a la calcificación de los cuerpos condrales.



Figura 3. Obtención de los cuerpos condrales posterior a la resección quirúrgica con técnica abierta. El resultado del estudio histopatológico fue de condromatosis sinovial.

Mediante resección quirúrgica artroscópica, se obtuvieron fragmentos condrales, enviados al servicio de anatomía patológica, reportando como diagnóstico histopatológico condromatosis sinovial (fig. 3). Posterior a la cirugía la paciente presentó buena evolución, con desaparición del dolor.

Discusión

Los hallazgos observados (cuerpos condrales libres, derrame articular y cambios inflamatorios generalizados), son compatibles con lo reportado en la literatura, aunque en este caso se trató de un paciente femenino³.

Responsabilidades éticas

Protección de personas y animales. Los autores declaran que los procedimientos seguidos se conformaron a las normas éticas del comité de experimentación humana responsable y de acuerdo con la Asociación Médica Mundial y la Declaración de Helsinki.

Confidencialidad de los datos. Los autores declaran que han seguido los protocolos de su centro de trabajo sobre la publicación de datos de pacientes.

Derecho a la privacidad y consentimiento informado. Los autores han obtenido el consentimiento informado de los pacientes y/o sujetos referidos en el artículo. Este documento obra en poder del autor de correspondencia.

Conflicto de intereses

Los autores declaran no tener ningún conflicto de intereses.

Bibliografía

1. Ober WB. Tumors and tumorous conditions of the bones and joints. *Yale J Biol Med.* 1959;31:252–3.
2. McKenzie G, Raby N, Ritchie D. A pictorial review of primary synovial osteochondromatosis. *Eur Radiol.* 2008;18:2662–9.
3. Fuller E. Case of the month #166: Synovial chondromatosis of the temporal mandibular joint. *Can Assoc Radiol J.* 2016;62:151–3.
4. Brower AC, Flemming DJ. Reactive arthritis. In: Brower AC, Flemming DJ, Bernard S, editors. *Arthritis in black and white.* Philadelphia: WB Saunders; 2012. p. 215–25.
5. Milgram JW. The development of loose bodies in human joints. *Clin Orthop Relat Res.* 1977;124:292–303.
6. Sheldon PJ, Forrester DM, Leach TJ. Imaging of intraarticular masses. *Radiographics.* 2005;25:105–19.