




Sociedad Española
de Reumatología -
Colegio Mexicano
de Reumatología

Reumatología Clínica

www.reumatologiaclinica.org



Original

Cambios radiográficos del penacho de la falange distal de las manos en pacientes con esclerosis sistémica. Revisión sistemática



Yojhan Edilberto Izquierdo^{a,b,*}, Enrique Calvo Páramo^{a,b}, Luisa María Castañeda^{a,b}, Sandra Viviana Gómez^b y Fernán Santiago Zambrano^b

^a Departamento de imágenes diagnósticas, Facultad de Medicina, Universidad Nacional de Colombia, Bogotá D.C., Colombia

^b Grupo de Investigación en Radiología e Imágenes Diagnósticas (GRID), Bogotá D.C., Colombia

INFORMACIÓN DEL ARTÍCULO

Historia del artículo:

Recibido el 29 de marzo de 2016

Aceptado el 18 de agosto de 2016

On-line el 13 de octubre de 2016

Palabras clave:

Esclerosis sistémica
Radiografía
Falanges de los dedos
Manos

RESUMEN

Objetivo: Determinar en radiografía simple los hallazgos anormales del penacho de la falange distal de los dedos de la mano (PFDM) asociados a la esclerosis sistémica (ES) en adultos.

Métodos: Se desarrolló una revisión sistemática siguiendo los parámetros de las guías PRISMA en las bases de datos: MEDLINE, EMBASE, BIREME, Scielo, Google Scholar entre otras incluyendo como resultados primarios las alteraciones del PFDM (erosiones, resorción, esclerosis y proliferación) detectadas por radiografía simple en sujetos con ES. La prevalencia de los hallazgos radiográficos fue sintetizada usando el modelo de efectos fijos. Las asociaciones estadísticas (según el tipo de estudio) se expresaron en términos de riesgo relativo u odds ratio con sus respectivos intervalos de confianza y valores *p*.

Resultados: Veintidós estudios observacionales fueron incluidos, la prevalencia de resorción del PFDM fue de 28,3% (IC 95%: 0,256–0,312; *p*<0,001) y un valor *I*²=80,4%, la prevalencia de calcinosis fue de 15,6% (IC 95%: 0,113–0,210; *p*<0,001) y un valor *I*²=0%. Ningún estudio reportó proliferación o erosiones y solo un estudio describió esclerosis del PFDM en 5 pacientes.

Conclusiones: La resorción y calcinosis del PFDM son los hallazgos radiográficos característicos en pacientes con ES, sin embargo hacen falta estudios con una mayor solidez metodológica que permitan establecer con certeza las asociaciones entre estos fenómenos y la presencia de otras enfermedades del tejido conectivo.

© 2016 Elsevier España, S.L.U. y

Sociedad Española de Reumatología y Colegio Mexicano de Reumatología. Todos los derechos reservados.

Radiographic changes of the distal phalangeal tuft of the hands in subjects with systemic sclerosis. Systematic review

ABSTRACT

Objective: To determine abnormal plain radiograph findings of the distal phalanx tuft of the hand (DPTH) associated with systemic sclerosis in adults.

Methods: A systematic review was developed following the parameters of the PRISMA guidelines in databases: MEDLINE, EMBASE, BIREME, Scielo, Google Scholar and others including as primary outcomes alterations of DPTH (erosions, resorption, sclerosis and proliferation) detected by simple radiography in subjects with systemic sclerosis. The prevalence of radiographic findings was synthesized using the fixed effects model. The statistical associations were expressed in terms of relative risk or odds ratio with their respective confidence intervals and *p* values.

Results: Twenty-two observational studies were included; the prevalence of DPTH resorption was 28.3% (95% CI: 0.256–0.312; *p* < .001); *I*²=80.4%, the prevalence of calcinosis was 15.6% (95% CI: 0.113–0.210; *p* < .001); *I*²=0%. No study reported proliferation or erosions and only one study described sclerosis of DPTH in 5 individuals.

Keywords:

Scleroderma systemic
Radiography
Finger phalanges
Hand

* Autor para correspondencia.

Correo electrónico: yeaguirrei@unal.edu.co (Y.E. Izquierdo).

Conclusions: Resorption and calcinosis of PFDH are the characteristic radiographic findings in patients with systemic sclerosis. However, new studies with greater methodological strength are needed to establish associations between these phenomena and their presence in other connective tissue diseases.

© 2016 Elsevier España, S.L.U. and Sociedad Española de Reumatología y Colegio Mexicano de Reumatología. All rights reserved.

Introducción

La esclerosis sistémica (ES) es resultado de la combinación de fenómenos autoinmunes, vasculares y de fibrosis que desencadenan cambios en la piel, los tejidos blandos, articulaciones y huesos¹. Afecta con mayor frecuencia a mujeres y presenta un curso clínico variable, siendo una condición rápidamente progresiva con alto riesgo de mortalidad en algunos casos.

Una manifestación temprana de la ES es el compromiso de las manos² que ocurre entre el 46 y 97% de los casos³. A pesar de la baja sensibilidad y especificidad para detectar cambios patológicos tempranos⁴, la radiografía simple de manos es útil para el seguimiento de la enfermedad siendo la calcinosis y la acroosteólisis los hallazgos radiográficos característicos^{5,6}.

El término acroosteólisis hace referencia a la resorción del penacho de los dedos⁷, cabe resaltar que el penacho de la falange distal no tiene una definición radiográfica universal, no obstante puede ser considerado como el área de la falange distal en la que la cortical cambia dejando de ser completamente lisa adquiriendo un aspecto lanceolado⁸ (fig. 1).

Los cambios radiográficos del penacho de la falange de los dedos de la mano (PFDM) en pacientes con ES no son exclusivos de esta entidad, la acroosteólisis también ha sido descrita en individuos con enfermedades mixtas del tejido conectivo (MCTD)^{6,9}. De otro lado, Edeiken¹⁰, reportó en 1929, 3 casos de ES con esclerosis de la falange distal, hallazgo que posteriormente fue caracterizado en individuos con artritis reumatoide (AR)¹¹.

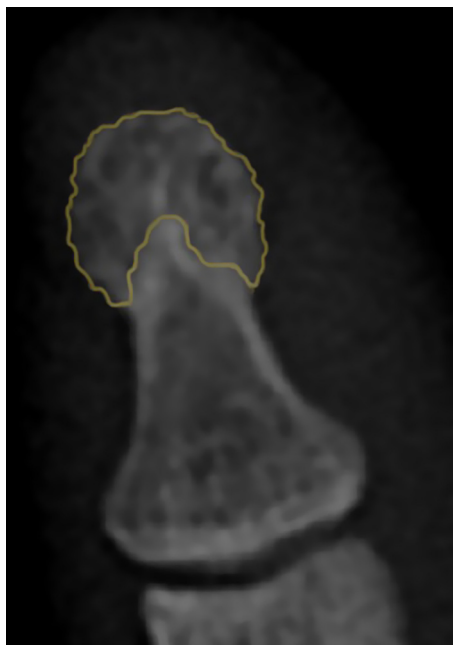


Figura 1. Apariencia radiográfica del penacho normal. El color naranja demarca el área correspondiente al PFDM. Denote la típica apariencia en lóbulos (lanceolada) de la cortical. El color de esta figura solo puede apreciarse en la versión electrónica de la revista.

Producto de la discrepancia entre la evidencia acerca del compromiso radiológico del PFDM en las enfermedades musculoesqueléticas la descripción de estas estructuras es pasada por alto al momento de interpretar una radiografía simple de manos en la práctica clínica.

El objetivo de esta revisión es determinar en radiografía simple los hallazgos anormales del PFDM asociados a la ES en adultos.

Metodología

Esta revisión se desarrolló siguiendo los parámetros de las guías PRISMA¹² y su protocolo fue registrado en la base de datos de revisiones sistemáticas PROSPERO de la Universidad de York con número de registro CRD42015025185 el cual puede ser consultado en el siguiente link: http://www.crd.york.ac.uk/PROSPERO/display_record.asp?ID=CRD42015025185

Estrategia de búsqueda y elegibilidad

Método de búsqueda para identificación de los estudios:

- Se desarrolló una búsqueda sistemática hasta diciembre de 2015 sin restricciones de lenguaje o fecha en las siguientes bases de datos: MEDLINE, EMBASE, BIREME (Biblioteca Regional de Medicina), LILACS (Literatura Latinoamericana y del Caribe en Ciencias de la Salud), Scielo, EBMR (Evidence-Based Medicine Reviews), Cochrane Central Register of Controlled Trials, Clinical Trials y Google Scholar.
- La búsqueda en MEDLINE se llevó a cabo a través de PubMed utilizando los términos MeSH «Scleroderma, Systemic», «Finger Phalanges» y «Radiography» enlazándolos con el conector booleano AND. Para aumentar la sensibilidad se agregaron a la búsqueda los respectivos «entry terms» para cada término MeSH uniéndolos con el conector booleano OR.
- Dado que PFDM no tiene un equivalente MeSH, una búsqueda adicional se realizó remplazando el término MeSH «Finger Phalanges» por las palabras: «tuft OR plume».
- La estrategia de búsqueda empleada en MEDLINE fue adaptada para BIREME utilizando los respectivos términos DeSC, y para las otras bases de datos se usaron palabras claves equivalentes a los MeSH-DeSC ya descritos. Los términos de búsqueda completos pueden ser consultados en el material suplementario del protocolo registrado en la plataforma PROSPERO.

Cribado de los estudios:

- Una vez extraídos los duplicados, 2 autores (LMC y SVG) no expertos en radiología o reumatología evaluaron los artículos potenciales. Fueron incluidos aquellos documentos con al menos una de las siguientes palabras en el título o abstract: «erosion», «resorption», «sclerosis» o «proliferation» (adaptándolas al idioma original de la publicación). Cualquier desacuerdo fue resuelto por consenso con un tercer autor (YEL).

Criterios de inclusión:

1. Tipo de estudios: se incluyeron reportes de casos, estudios casos control, corte transversal, cohorte y ensayos clínicos aleatorizados o no aleatorizados.

2. Tipo de población: adultos con diagnóstico de ES de acuerdo a los criterios diagnósticos aceptados para la fecha de publicación del estudio.
3. Intervención: estudios que evaluaran el PFDM en radiografía simple de mano en una o más proyecciones.

Criterios de exclusión:

1. Investigaciones que incluyeran sujetos con diagnóstico concomitante de ES y otra patología musculoesquelética.

Proceso de extracción de los datos

Los textos completos de los artículos tamizados fueron adquiridos de bases de datos electrónicas, búsqueda de revistas en físico disponibles en bibliotecas públicas y en algunos casos fue necesario contactar a los editores o autores de las revistas para acceder al artículo original.

La verificación de los criterios de inclusión fue desarrollada por 3 autores (ECP, LMC y SVG) de manera independiente a partir de los textos completos de las publicaciones tamizadas. Cualquier desacuerdo fue resuelto por discusión y consenso.

Evaluación de riesgo de sesgo

De manera individual, tres autores (LMC, SVG y FSZ) realizaron la evaluación del riesgo de sesgo de los estudios incluidos en la síntesis cualitativa. Se estableció el grado de evidencia de acuerdo a los niveles de evidencia del Centro de medicina basada en la evidencia de Oxford 2011. Además se determinó el riesgo de sesgo de selección, sesgo de detección y sesgo de realización de cada uno de los artículos con base en un grupo de preguntas elaboradas por los autores y que pueden ser consultadas en el material suplementario del protocolo registrado en la plataforma PROSPERO.

Los resultados de riesgo para cada artículo fueron registrados en una hoja diseñada para tal fin utilizando las categorías «alto riesgo de sesgo», «bajo riesgo de sesgo» o «riesgo de sesgo no claro». Las diferencias entre las evaluaciones de los autores fueron resueltas en común acuerdo.

Tipo de medidas de resultados

Definición de variables: para el registro de los resultados se tuvo en cuenta las siguientes definiciones:

Acroosteólisis: disminución irregular del tamaño del penacho, hallazgo que ha sido clasificado según su severidad en cuatro grados^{1,7}.

Resorción del penacho: pérdida del patrón lanceolado de PFDM adquiriendo una morfología cóncava focal o generalizada con o sin rotura de la cortical.

Esclerosis del penacho: engrosamiento de la cortical del PFDM mayor a 1 mm con aumento de la radioopacidad ósea¹¹.

Erosiones: zona de interrupción de la cortical del PFDM, definición similar a la proporcionada por OMERACT para erosiones en resonancia magnética.

Calcinosis del penacho: calcificación de los tejidos blandos adyacente al PFDM¹.

Proliferación ósea del penacho: aumento de la superficie ósea del PFDM externo a la cortical ósea normal.

Medidas de resumen: las variables cuantitativas se resumieron utilizando media y desviación estándar como las medidas de tendencia central y dispersión. Los datos de prevalencia se extrajeron como fracción y porcentaje equivalente, por último, las asociaciones estadísticas (según el tipo de estudio) se expresaron en términos de riesgo relativo (RR) u odds ratio (OR) con sus respectivos intervalos de confianza y valores *p*.

Recolección de datos y análisis

Para los estudios incluidos en la síntesis cualitativa, dos autores (FSZ y SVG) de forma independiente extrajeron los datos registrándolos en un formulario diseñado específicamente para este propósito. Si existían discrepancias un tercer autor (YEI) resolvía el desacuerdo.

Análisis estadístico

Mediante el software Review Manager (RevMan) versión 5.3¹³ fueron calculadas las asociaciones estadísticas de las variables dicotómicas expresándolas en términos de RR u OR con su valor *p* e intervalo de confianza de 95% para los artículos que no presentaban sus hallazgos en estos términos estadísticos en el texto original.

La heterogeneidad de los estudios se determinó con la prueba de I^2 tomando como puntos de corte >75%, entre 51 y 74% y <50% para alta, moderada y baja heterogeneidad respectivamente.

La prevalencia de los hallazgos radiográficos fue sintetizada usando el modelo de efectos fijos de Mantel-Haenszel con el software Comprehensive metaanálisis versión 3.0¹⁴.

Resultados

En la búsqueda inicial fueron identificados 8 artículos en MEDLINE, 10 en BIREME, 11 en EMBASE, 25 en Google scholar. Después de la extracción de duplicados y tamización se obtuvieron 41 artículos elegibles para revisión de texto completo más 6 referencias importantes encontradas en sus respectivas bibliografías. No fue posible adquirir 2 textos completos debido a la fecha de publicación o a inconsistencia con la cita bibliográfica suministrada por la base de datos.

En la síntesis cualitativa fueron incluidos 3 reportes de caso, 5 casos y controles, 11 estudios transversales y 3 cohortes. El diagrama de flujo de la revisión sistemática y de los artículos incluidos en el análisis se muestra en la [figura 2](#).

En relación al riesgo de sesgo, solo los estudios de Barón³ y La Montagna et al.¹⁵ fueron calificados en los 3 ítems como «bajo riesgo». El riesgo de selección fue catalogado con mayor frecuencia como «alto» debido a que gran parte de los individuos incluidos tenían antecedente de trauma. Más de la mitad de los estudios fueron designados con un riesgo de detección «poco claro» dado que los autores no especificaban si la evaluación radiológica era cegada o no establecían la variabilidad interobservador. Los resultados de la evaluación de riesgo de sesgo se resumen en las [figuras 3 y 4](#). En lo referente a los niveles de evidencia de Oxford, 8 textos se ubicaron en nivel 4, 11 en nivel 3 y los restantes no aplicaron a la clasificación al ser reportes de caso.

Ningún estudio reportó proliferación o erosiones del PFDM como hallazgos radiográfico en pacientes con ES y solo el estudio de Bassett et al.¹⁶ describió esclerosis del PFDM en 5 pacientes (9,09%).

Todos los reportes de caso informaron resorción del PFDM como único hallazgo llamativo en la radiografía de manos de pacientes con ES, teniendo en cuenta los demás artículos, la prevalencia de resorción del PFDM fue de 28,3% (IC 95%: 0,256–0,312; $p < 0,001$) y un valor $I^2 = 80,4\%$ indicando una alta heterogeneidad ([fig. 5](#)). En este análisis no se incluyó la investigación de Allali et al.¹⁷ debido a que no discriminó la prevalencia de resorción del penacho en manos y en pies ni el estudio de Johnstone et al.⁷ ya que en sus resultados el grado 0 de acroosteólisis involucraba individuos con y sin resorción del penacho (grado 0: puntaje individual de cada falange ≤ 1 o total ≤ 8). La [figura 5](#) corresponde al diagrama de bosques (forest plot) de la prevalencia de resorción del PFDM en pacientes con ES y el peso de cada estudio utilizando un modelo de efectos fijos. Los datos

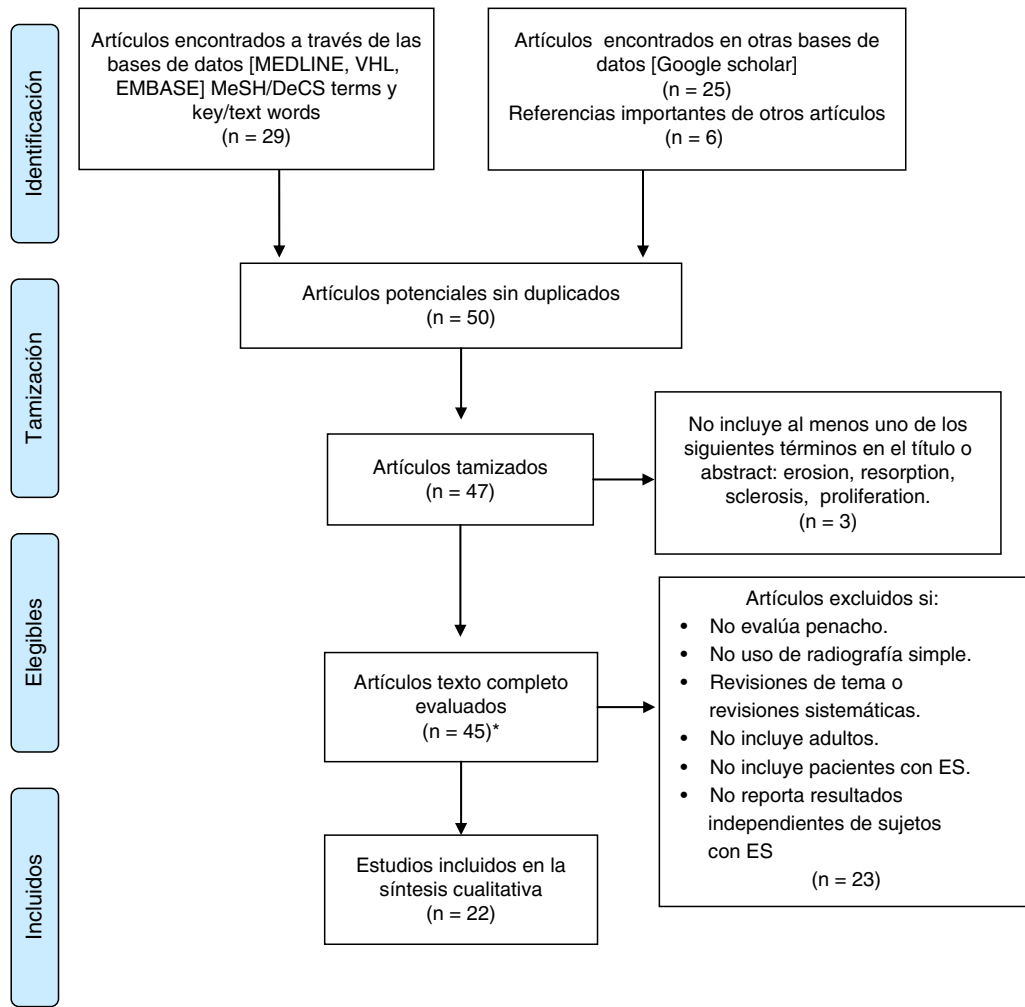


Figura 2. Diagrama de flujo de la revisión sistemática. Resumen del proceso de selección de los artículos incluidos en la revisión sistemática de la literatura. ES: esclerosis sistémica; VHL: Virtual Health Library.*Dos artículos texto completo no encontrados.

de evaluación radiográfica inicial y final de las cohortes de Avouac et al.² y de Blocka et al.⁶ fueron incluidos de manera independiente.

Los estudios que compararon individuos con ES versus (vs) MCTD-CREST^{11,16} no encontraron una asociación estadísticamente significativa relacionada con resorción del PFDM, sin embargo Yune et al.¹⁸ informaron en estos subgrupos calcinosis del PFDM con un OR ES vs. MCTD: 89,85 (IC 95%: 5,36-1506,3; $p=0,002$), un dato similar fue reportado por Koutaissoff et al.¹ quienes compararon sujetos con ES vs. «controles sin enfermedad» informando calcinosis del penacho con un OR de 60,31 (IC 95%: 3,64-999,39; $p=0,004$). Teniendo en cuenta estos dos artículos la prevalencia de calcinosis del penacho es de 15,6% (IC 95%: 0,113-0,210; $p < 0,001$) y un valor $I^2 = 0\%$.

De otro lado, Avouac et al.⁵, Freire et al.⁴ y Koutaissoff et al.¹ compararon individuos con ES con «controles sin enfermedad» encontrando para resorción del PFDM OR = 11,50 (IC 95: 0,67-196,45; $p=0,09$), OR = 18,5 (IC 95%: 1,04-330; $p=0,05$ y OR = 54,34 (IC 95% 7,38-400,3; $p < 0,01$) respectivamente. La **tabla 1** resume en detalle los estudios incluidos en la síntesis, las poblaciones evaluadas y las asociaciones informadas.

Discusión

Este estudio encontró que la resorción del PFDM es el hallazgo radiográfico del penacho asociado con mayor frecuencia a individuos con ES con una prevalencia del 28,3%, teniendo valores estadísticamente significativos con OR entre 11,5 y 54 al confrontar con controles sin enfermedad. Solo el estudio de Avouac et al.⁵ no encontró significativa esta asociación, hecho que puede ser explicado por el número limitado de controles de este trabajo (20 individuos con antecedente de trauma).

Gran parte de los estudios seleccionados en la síntesis cualitativa incluían grupos control con antecedente de trauma, hecho que podría condicionar un sesgo de confusión ya que en otra revisión hecha por nuestro grupo (cuyos resultados se encuentran disponibles en http://www.crd.york.ac.uk/PROSPERO/display_record.asp?ID=CRD42015025185) determinó que los individuos con antecedente de trauma presentan con mayor frecuencia alteraciones del PFDM en comparación con individuos sin

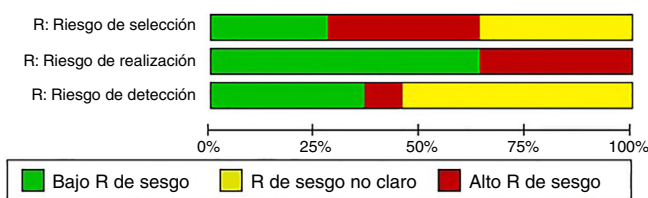


Figura 3. Evaluación grupal del riesgo de sesgo. Síntesis de los riesgos de sesgo de selección, realización y detección de todos los estudios incluidos en la revisión sistemática. R: riesgo.




Figura 4. Evaluación independiente del riesgo de sesgo. Riesgos de sesgo de selección, realización y detección de cada uno de los estudios incluidos en la revisión sistemática. R: riesgo.

antecedentes traumáticos de las manos, por esta razón se decidió emplear el concepto «controles sin enfermedad» y no utilizar el término «controles sanos».

Al comparar los hallazgos radiográficos del PFDm entre sujetos con ES y otras patologías la evidencia fue limitada. Tres estudios incluyeron sujetos con MCTD-CREST^{6,9,18} y uno AR⁵ sin encontrar asociaciones estadísticamente significativas en cuanto a resorción del penacho, esto pudo ser resultado del escaso número de sujetos en los grupos de control.

El estudio de Yune et al.¹⁸, que tenía un grupo control amplio (296 individuos con MCTD) no evaluó resorción del PFDm pero sí reportó calcinosis del PFDm como hallazgo significativo en individuos con ES, lo cual concuerda con lo documentado por Koutaissoff et al.¹ quienes adicionalmente gradúan la severidad de la calcinosis de acuerdo al tamaño y densidad de las calcificaciones. Otros estudios informaban una alta prevalencia de calcinosis de tejidos blandos pero no discriminaban entre calcinosis

del penacho (o del pulpejo del dedo) y calcificación de otros sitios de la mano, motivo por el cual no fueron incluidos en el análisis.

No fue posible el desarrollo de un metaanálisis dada la alta heterogeneidad estadística y clínica (solo un estudio comparó ES vs. AR y 4 ES vs. controles sin enfermedad). Por su parte, los estudios transversales y de cohorte no discriminaron los datos por tiempo de la enfermedad, sexo o edad de los individuos por lo cual no se pudo desarrollar un análisis más profundo.

Se han presentado 2 clasificaciones para graduar la severidad de la acroosteólisis en individuos con ES. Koutaissoff et al.¹ clasifican la acroosteólisis desde ausencia de resorción a resorción total del penacho, presentando imágenes guía para cada grado, y definiendo como anormal un puntaje mayor a 2 para cada dedo. De otro lado, Johnstone et al.⁷ proponen un puntaje que se especifica en los comentarios de este estudio en la tabla 1. Hasta el momento se desconoce el rendimiento y la concordancia de estas escalas dado que

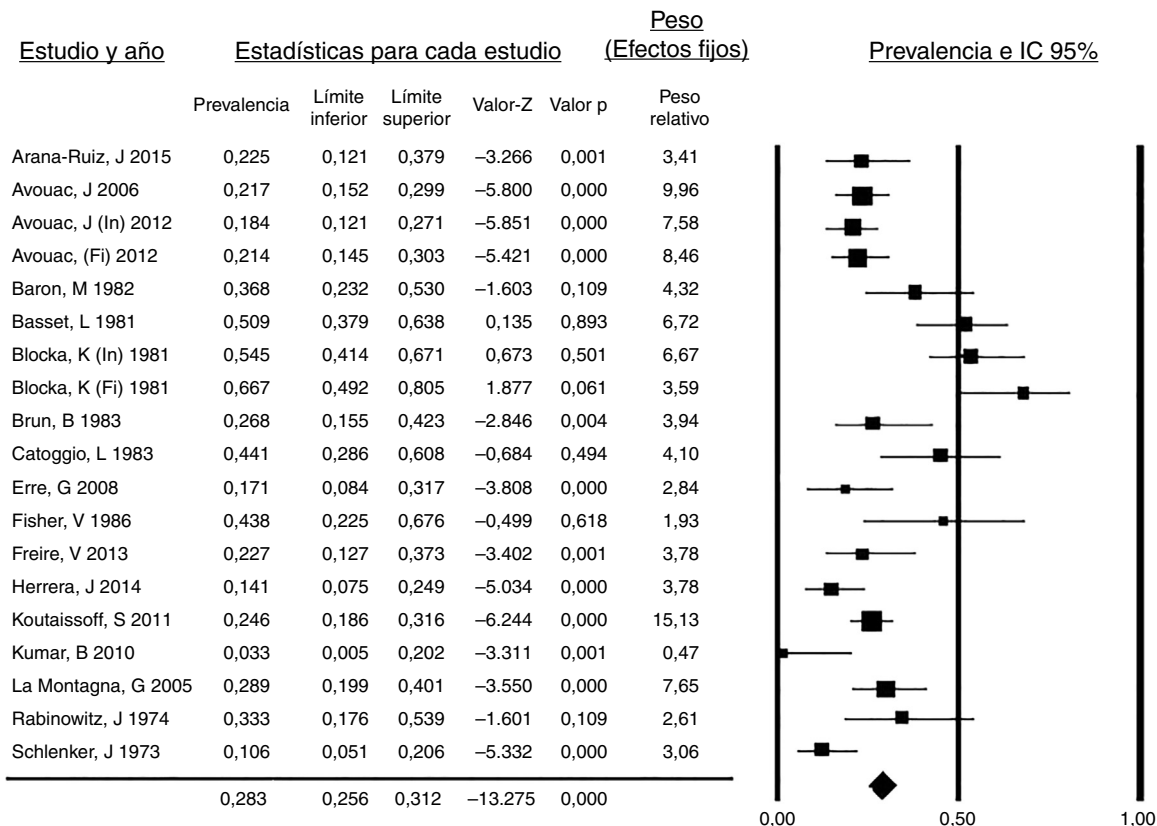


Figura 5. Prevalencia de resorción del PFDm en sujetos con ES. Diagrama de bosques (forest plot) de la prevalencia de resorción del PFDm de los estudios incluidos en la revisión sistemática con el peso de cada estudio y la prevalencia global calculada.

Tabla 1
Características de los estudios incluidos

Autor y año	Subgrupo	Tipo de estudio	OCEBM	Población (n)	Hallazgo radiográfico Resorción n (%)	Asociación estadística (OR)	Comentario
Arana-Ruiz J 2015 ²⁰	ES	Tr	4	40	9 (22,5%)		No reportan calcinosis del penacho de forma independiente
Astudillo L 2008 ²¹ Avouac J 2006 ⁵	ES ES/AR/T	RC CC	NA 4	1 GC: (AR) = 22 (T) = 20 GCa (ES) = 120	1 GC: AR=0 T=0 GCa (ES) = 26 (22)	OR ES vs. AR = 12,62 IC 95% 0,74-214,98 p=0,08 OR ES vs. T = 11,50 IC 95% 0,67-196,45 p=0,09	Asociaciones significativa con resorción del penacho Úlceras digitales p=0,004 Calcinosis p=0,008 Hipertensión pulmonar p=0,003 No reportan calcinosis del penacho de manera independiente
Avouac J 2011 ²	ES	Co	3	103	ES In= 19 (18) ES Fi = 22 (21)		Población inicial 120 individuos con ES, sin embargo autor reporta resultados solo sobre la población que finalizó el seguimiento. No reportan calcinosis del penacho de manera independiente
Barón M 1982 ³ Bassett L 1981 ¹⁶ Blocka K 1981 ⁶	ES ES ES/CREST	Tr Co Co	3 3 3	38 55 (ES) = 55 (CREST) = 10	14 (37) 28 (50,9) ES In=30 (55) ES Fi=22 (67) CREST In=4 (43) CREST Fi=3 (43)	In OR ES vs. CREST = 1,80 IC 95% 0,46-7,10 p=0,4 Fi OR ES vs. CREST = 2,67 IC 95% 0,51-14,06 p=0,25	Esclerosis del PFDM 5 (9,09%) Seguimiento de 28, 8 meses para ambos grupos
Brun B 1983 ²² Catoggio L 1983 ⁹	ES ES/MCTD	Tr CC	4 4	41 GC (MCTD)= 9 Gca (ES) = 34	11 (26,8) MCTD = 1 (11) ES=15 (44)	OR ES vs. MCTD = 6,32 IC 95% 0,71-56,2 p= 0,1	
Erre G 2008 ²³ Fischer E 1986 ²⁴	ES ES	Tr Tr	3 3	41 16	7 (17) 7 (43)		15/16 pacientes presentaban entesopatía de la falange distal
Freire V 2013 ⁴	ES/H	CC	4	GC (H)= 30 Gca (ES) = 44	H= 0 ES=10 (22,7)	OR ES vs. H=18,5 IC 95% 1,04-330 p= 0,05	
Herrera J 2014 ²⁵	ES	Tr	4	64	9 (22,5%)		No reportan calcinosis del penacho de forma independiente
Johnstone E 2012 ⁷	ES	Tr	3	101	Gr 0: 68 (67%) Gr 1: 7 (7%) Gr 2: 26 (26%)		<i>Puntaje de acroosteólisis</i> 0: PFDM normal. No resorción 1: mínima acroosteólisis. Pequeña área de resorción del PFDM 2: resorción de la mayoría de la punta distal del PFDM 3: resorción de la mayoría del PFDM 4: resorción completa del PFDM con aparición morfología punta de lápiz. Gr 0 = puntaje individual ≤1 o total ≤8 Gr 1 = puntaje individual ≤2 o total 9 a 16 Gr 2 = puntaje ≥ 3 o total ≥ 17 Calcinosis del penacho T= 0 (0) ES=25 (14,9) OR 60,31 IC 95% 3,64-999,39 p=0,004
Koutaissoff S 2011 ¹	ES/T	CC	4	GC (T)= 168* Gca (ES) = 167	T= 1 (0,5) ES = 41 (24,5)	ES vs. T = 54,34 IC 95% 7,38-400,3 p<0,01	
Kumar B 2010 ²⁶ La Montagna G 2005 ¹⁵ Lo Monaco A 2006 ²⁷ Rabinowitz J 1974 ²⁸ Scharer L 1969 ²⁹ Schlenker J 1973 ³⁰ Yune H 1971 ¹⁸	ES ES ES ES ES ES ES/MCTD	Tr Tr RC Tr RC Tr CC	3 3 NA 3 NA 3 3	30 76 1 24 1 66 Gca (ES) = 132 GC (MCTD) = 296	1 (3,33) 22 (28,9) 1 8 (33,3) 1 7 (10,6)		Solo 52 ES con radiografía. Calcinosis del penacho ES 9 (17%) Calcinosis del penacho MCTD 0 OR ES vs. MCTD 89,85 IC 95% 5,36-1506,37 p=0,002

De cada investigación incluida se describe el tipo de estudio, número de sujetos incluidos, patología evaluada, el nivel de evidencia de Oxford 2011, la prevalencia de resorción del PFDM y las asociaciones estadísticas reportadas o calculadas.

AR: artritis reumatoide; CC: casos control; Co: cohorte; ES: esclerosis sistémica; Fi: evaluación al finalizar la cohorte; GC: grupo control; Gca: grupo de casos; Gr: grado; H: sanos; In: evaluación al inicio de la cohorte; MCTD: enfermedad mixtas de tejido conectivo; NA: no aplica; RC: reporte de caso; T: trauma; Tr: corte transversal; Vs: versus.

* Radiografías simples de una mano.

los proponentes no evaluaron la variabilidad inter e intraobservador de las mismas.

De acuerdo a los resultados de Johnstone et al.⁷ los individuos con acroosteólisis moderada-severa requirieron con mayor frecuencia desbridamiento, amputación o uso de prostanoides intravenosos en comparación a aquellos con acroosteólisis leve, esto sugiere, tal como lo propusieron Avouac et al. en 2006⁵, que el grado de acroosteólisis es proporcional a la magnitud de la isquemia digital. Así mismo, la investigación prospectiva de Avouac et al. de 2011² encontró que los pacientes que desarrollaron acroosteólisis y aquellos en los que la acroosteólisis empeoró eran más propensos a tener, al inicio del estudio, criterios de severidad como contractura en flexión, daño vascular grave y compromiso pulmonar intersticial, por tanto esta alteración del PFDm es un marcador de pronóstico y de severidad de la ES.

Recientemente Chung et al.¹⁹ presentaron un puntaje radiográfico para evaluar la calcinosis en individuos con ES con una concordancia inter e intraobservador excelente (coeficiente de correlación intraclase 0,89 y 0,93 respectivamente). Para su cálculo los autores dividieron la mano en 22 regiones anatómicas (10 correspondientes a los PFDm) y estimaron el porcentaje de superficie comprometido por la calcificación y el grado de severidad de la calcinosis de acuerdo a una escala simple presentada previamente por Koutaissoff et al.¹

Una limitante importante de este estudio radica en las diferencias entre los criterios diagnósticos empleados por los autores de los estudios primarios dado que fueron incluidas investigaciones desde 1969 hasta 2013, esto podría explicar la gran heterogeneidad clínica y estadística, como la encontrada en la prevalencia de resorción del PFDm en esta revisión.

Por último, la evidencia actual sugiere que la acroosteólisis es otra de las manifestaciones isquémicas de la ES, por tanto su caracterización radiográfica es útil en el establecimiento del pronóstico y la severidad de la enfermedad, en este sentido la aplicación de escalas radiológicas unifica los criterios para evaluar estos aspectos, sin embargo se requieren nuevas investigaciones que determinen la concordancia y validez de las mismas.

En resumen, la resorción y calcinosis del PFDm son los hallazgos radiográficos característicos en pacientes con ES, sin embargo hacen falta estudios de una mayor solidez metodológica que permitan establecer con certeza las asociaciones entre estos fenómenos y la presencia de otras enfermedades del tejido conectivo.

Responsabilidades éticas

Protección de personas y animales. Los autores declaran que para esta investigación no se han realizado experimentos en seres humanos ni en animales.

Confidencialidad de los datos. Los autores declaran que en este artículo no aparecen datos de pacientes.

Derecho a la privacidad y consentimiento informado. Los autores declaran que en este artículo no aparecen datos de pacientes.

Financiación

La presente investigación se desarrolló con recursos propios de los investigadores.

Conflicto de intereses

Los autores declaran no tener ningún conflicto de intereses.

Agradecimientos

A Óscar Eduardo Guzmán Mendoza, investigador asistente, estudiante de Medicina de la Universidad Nacional de Colombia y miembro semillero de investigación, Grupo de Investigación en Radiología e Imágenes Diagnósticas (GRID).

Bibliografía

- Koutaissoff S, Vanthuyne M, Smith V, de Langhe E, Depresseux G, Westhovens R, et al. Hand radiological damage in systemic sclerosis: comparison with a control group and clinical and functional correlations. *Semin Arthritis Rheum*. Elsevier Inc. 2011;40:455–60.
- Avouac J, Mogavero G, Guerini H, Drapé JL, Mathieu A, Kahan A, et al. Predictive factors of hand radiographic lesions in systemic sclerosis: a prospective study. *Ann Rheum Dis*. 2011;70:630–3.
- Baron M, Lee P, Keystone EC. The articular manifestations of progressive systemic sclerosis (scleroderma). *Ann Rheum Dis*. 1982;41:147–52.
- Freire V, Bazeli R, Elhai M, Campagna R, Pessis É, Avouac J, et al. Hand and wrist involvement in systemic sclerosis: US features. *Radiology*. 2013;269:824–30.
- Avouac J, Guerini H, Wipff J, Assou N, Chevrot A, Kahan A, et al. Radiological hand involvement in systemic sclerosis. *Ann Rheum Dis*. 2006;65:1088–92.
- Blocka KLN, Bassett LW, Furst DE, Clements PJ, Paulus HE. The arthropathy of advanced progressive systemic sclerosis. *Arthritis Rheum*. 1981;24:874–84.
- Johnstone EM, Hutchinson CE, Vail A, Cheveau A, Herrick AL. Acro-osteolysis in systemic sclerosis is associated with digital ischaemia and severe calcinosis. *Rheumatology*. 2012;51:2234–8.
- Lomuto M, Camissa M, Ditano G. On arthropathic psoriasis: X-rays peculiarities. *Dermatologica*. 1984;168:82–6.
- Catoggio L, Evison G, Harkness J, Maddison P. The arthropathy of systemic sclerosis (scleroderma); comparison with mixed connective tissue disease. *Clin Exp Rheumatol*. 1983;1:101–12.
- Edeiken L. Scleroderma with sclerodactylia; report of three cases with roentgen findings. *Am J Roentgenol*. 1929;22:42.
- Halim W, van der Korst J, Valkenburg H, van Elteren P. Terminal phalangeal osteosclerosis. *Ann Rheum Dis*. 1975;8:2–6.
- Moher D, Liberati A, Tetzlaff J, Altman DG, Grp P. Preferred reporting items for systematic reviews and meta-analyses: The PRISMA Statement (Reprinted from *Annals of Internal Medicine*). *Phys Ther*. 2009;89:873–80.
- Review Manager (RevMan) Computer program. Version 5.3. Copenhagen: The Nordic Cochrane Centre, The Cochrane Collaboration. 2014.
- Borenstein M, Hedges L, Higgins J, Rothstein H. *Comprehensive Meta Analysis Version 3.0*. 2015.
- La Montagna G, Sodano A, Capurro V, Malesci D, Valentini G. The arthropathy of systemic sclerosis: a 12 month prospective clinical and imaging study. *Skeletal Radiol*. 2005;34:35–41.
- Bassett LW, Blocka KLN, Furst DE, Clements PJ, Gold RH. Skeletal findings in progressive systemic sclerosis (scleroderma). *Am J Roentgenol*. 1981;136:1121–6.
- Allali F, Tahiri L, Senjari A, Abouqal R, Hajjaj-Hassouni N. Erosive arthropathy in systemic sclerosis. *BMC Public Health*. 2007;7:260.
- Yune HY, Vernon A, Klatte EC. Early fingertip changes in scleroderma do not have symptoms of. *JAMA*. 1971;215:2–5.
- Chung L, Valenzuela A, Fiorentino D, Stevens K, Li S, Harris J, et al. Validation of a novel radiographic scoring system for calcinosis affecting the hands of patients with systemic sclerosis. *Arthritis Care Res*. 2015;67:425–30.
- Arana-Ruiz JC, Amezcua-Guerra LM. La acroosteólisis como indicador de gravedad en los pacientes con esclerosis sistémica. *Reumatol Clin*. 2015;12:2–5.
- Astudillo L, Arlet-Suau E. Systemic sclerosis and acral osteolysis. *N Engl J Med*. 2008;358, 2812–2812.
- Brun B, Serup J, Hagdrup H. Radiological changes of the hands in systemic sclerosis. *Acta Derm Venereol*. 1983;63:349–52.
- Erre GL, Marongiu A, Fenu P, Faedda R, Masala A, Sanna M, et al. The sclerodermic hand: A radiological and clinical study. *Jt Bone Spine*. 2008;75:426–31.
- Fisher E. Enthetic reactions of the hand in progressive scleroderma. *Z Rheumatol*. 1986;45:255–9.
- Herrera J. Hallazgos radiológicos en manos de una cohorte de pacientes colombianos con esclerosis sistémica. Tesis de especialización. Bogotá: Repositorio institucional UN. Universidad Nacional de Colombia; 2014.
- Kumar BS, Rukmangatharajan S, Rajeswari S, Ravichandran S, Selvam TT, Balameena S, et al. Ultrasonographic features of the hand and wrist in systemic sclerosis and its clinical X-ray correlation. *Indian J Rheumatol*. Indian Rheumatology Association. 2010;5:S14.
- Lo Monaco A, Govoni M, Trotta F. Digital clubbing or digital pseudoclubbing in systemic sclerosis. *JCR J Clin Rheumatol*. 2006;12:97.
- Rabinowitz J, Twersky J, Guttadauria M. Similar bone manifestations of scleroderma and rheumatoid arthritis. *Am J Roentgenol*. 1974;121:35–44.
- Scharer L, Smith D. Resorption of the terminal phalanges in scleroderma. *Arthritis Rheum*. 1969;12:51–63.
- Schlenker J, Dick D, Weckesser E. Calcinosis circumscriba of the hand in scleroderma. *J Bone Jt Surg*. 1973;55:1051–6.