



Sociedad Española
de Reumatología -
Colegio Mexicano
de Reumatología

Reumatología Clínica

www.reumatologiaclinica.org



Caso clínico

Enfermedad pulmonar intersticial temprana en poliangeítis microscópica: reporte de un caso y revisión de la literatura



Marcos García-Nava^{a,*}, Heidegger Mateos-Toledo^b, Ana Patricia Georgina Guevara-Canseco^a, Cesar Eduardo Infante-González^a, Diego Alberto Reyes-Nava^a y Emilio Estrada-Castro^a

^a Servicio de Medicina Interna, Centro Médico ISSEMyM Toluca, Metepec, Estado de México, México

^b Clínica de enfermedades intersticiales del pulmón, Instituto Nacional de Enfermedades Respiratorias

INFORMACIÓN DEL ARTÍCULO

Historia del artículo:

Recibido el 15 de agosto de 2016
Aceptado el 1 de octubre de 2016
On-line el 2 de diciembre de 2016

Palabras clave:

Poliangeítis microscópica
Enfermedad pulmonar intersticial
Patrón de neumonía organizada

R E S U M E N

La poliangeítis microscópica (PAM) es una enfermedad sistémica incluida en la clasificación de Chapel Hill 2012 como vasculitis necrosante que afecta capilares, vénulas y arteriolas. Usualmente expresa anticuerpos anti-citoplasma de neutrófilo (ANCA), con patrón perinuclear en la inmunofluorescencia, y correlación con los anticuerpos anti-mieloperoxidasa (MPO). La capilaritis con hemorragia alveolar es la manifestación más usual de afección pulmonar. La enfermedad pulmonar intersticial (EPI) es infrecuente, siendo la neumonía intersticial común el patrón predominante, sin embargo, otros patrones como la neumonía organizada han sido descritos. No existen pautas de tratamiento de los pacientes con EPI y vasculitis asociada a ANCA (VAA); actualmente son tratados con las bases de las vasculitis de vasos pequeños. El pronóstico de esta asociación es incierto, con posibilidad de recaídas y de curso fatal. A continuación se presenta un caso en el que neumopatía intersticial fue la primera manifestación de una PAM, sin hemorragia alveolar, con posterior involucro renal, y con el tratamiento instaurado presenta mejoría clínica significativa.

© 2016 Elsevier España, S.L.U. y

Sociedad Española de Reumatología y Colegio Mexicano de Reumatología. Todos los derechos reservados.

Early interstitial lung disease in microscopic polyangiitis: Case report and literature review

A B S T R A C T

Microscopic polyangiitis (MPA) is a systemic disease included in the Chapel Hill 2012 Classification as necrotizing vasculitis affecting capillaries, venules and arterioles. It usually expresses antineutrophil cytoplasmic antibodies (ANCA) and has a perinuclear immunofluorescence pattern and correlation with anti-myeloperoxidase (MPO) antibodies. Capillaritis with alveolar hemorrhage is the most common manifestation of lung disease. Interstitial lung disease (ILD) is uncommon, with usual interstitial pneumonia being the predominant pattern. However, other patterns such as organizing pneumonia have been described. No guidelines exist for treating patients with ILD and, currently, ANCA-associated vasculitis (AAV) is managed along the lines of small vessel vasculitis. The prognosis with this association is uncertain, with possibilities of relapse and a fatal outcome. We present a case in which ILD was the first manifestation of MPA, without alveolar hemorrhage, with subsequent renal involvement and, in which, the established treatment produced a significant clinical improvement.

© 2016 Elsevier España, S.L.U. and Sociedad Española de Reumatología y Colegio Mexicano de Reumatología. All rights reserved.

Keywords:

Microscopic polyangiitis
Interstitial lung disease
Organizing pneumonia pattern

Descripción del caso

Varón de 56 años, exfumador de 4 cigarrillos/día, un mes previo a su ingreso hospitalario desarrolló ataque al estado general,

* Autor para correspondencia.

Correo electrónico: mark.g.n@hotmail.com (M. García-Nava).

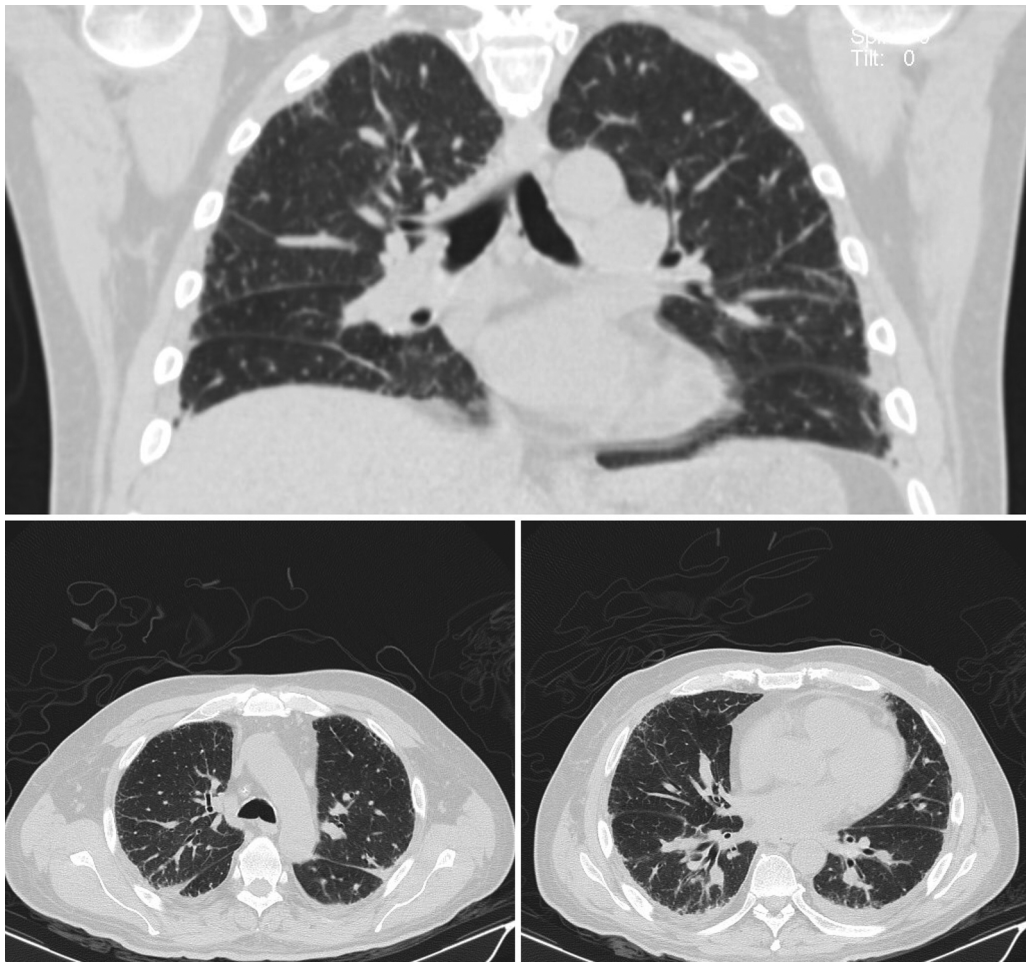


Figura 1. Tomografía del tórax de alta resolución, con afección intersticial, con un patrón de engrosamiento septal irregular, y áreas de llenado alveolar con broncograma aéreo en parches de distribución periférica (patrón de neumonía organizada).

tos sin expectoración, fiebre de predominio vespertino hasta 39 °C, artralgias en codos, rodillas y carpos, y dolor torácico tipo pleurítico derecho. En el examen físico se documentó estertores subcrepitantes subescapular bilateral, y debilidad muscular proximal de las 4 extremidades.

Los estudios paraclínicos mostraron anemia normocítica normocrómica, factor reumatoide 65,3 UI/l, proteína C reactiva 290,4 mg/l, CK total 3,6 U/l, Cr 2,8 mg/dl, urea 86,5 mg/dl y BUN 40 mg/dl, en orina se observó proteinuria 75 mg/dl, eritrocitos 260 células/ml con sedimento activo caracterizado por dismorfia eritrocitaria, urocultivo, hemocultivo, cultivo de expectoración, coprocultivos sin evidencia de desarrollo bacteriológico, así como panel viral para VHC, VHB y HIV negativo. El estudio de tomografía del tórax de alta resolución demostró afección intersticial con un patrón de engrosamiento septal irregular y áreas de llenado alveolar con broncograma aéreo en parches de distribución periférica (patrón de neumonía organizada) (fig. 1). El estudio de electromiografía mostró un patrón de afección desmielinizante. El lavado bronquiolo alveolar reportó inflamación aguda y crónica inespecífica. Los estudios de autoinmunidad mostraron ANA positivo 1:320 patrón mitocondrial, p-ANCA positivos, la especificidad de los anticuerpos anti-mieloperoxidasa (anti-MPO) resultó positiva, otros autoanticuerpos resultaron negativos (anti-Jo-1, anti-Scl70, anti-DNA y anti-CPP). El estudio histopatológico de biopsia del pulmón demostró vasculitis de vasos pequeños con extensas áreas de fibrosis y enfisema pulmonar (fig. 2).

La presencia de enfermedad pulmonar intersticial (EPI), vasculitis asociada a ANCA (VAA), proteinuria y neuropatía permitió clasificar el cuadro clínico como poliangeítis microscópica (PAM). El tratamiento se basó en pulsos de metilprednisolona, azatioprina y rituximab. La evolución fue satisfactoria, con mejoría de los síntomas y signos a las 4 semanas de tratamiento, sin presentar recidiva durante un período de 3 meses de observación.

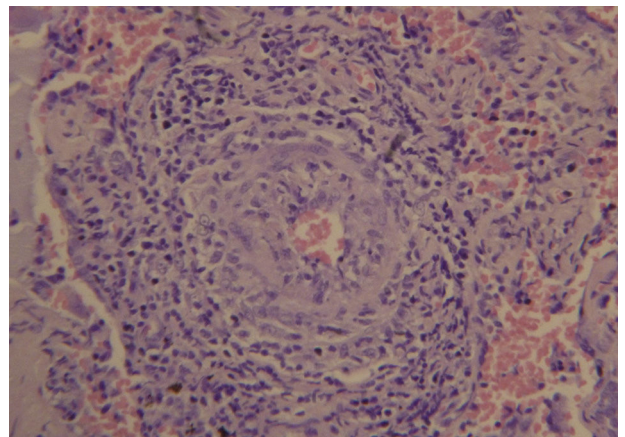


Figura 2. Estudio histopatológico de biopsia del pulmón, con vasculitis de vasos pequeños, con extensas áreas de fibrosis y enfisema pulmonar.

Discusión del caso

En este caso de PAM, la EPI temprana encontrada es un patrón de neumopatía poco frecuente, en contra posición a la capilaritis con hemorragia alveolar y a la neumonía intersticial usual^{1,2}. En la EPI la principal alteración anatomopatológica radica en la estructura alvéolo intersticial, sin embargo, pueden afectarse también las vías aéreas y la vasculatura pulmonar^{3–5}.

La asociación de EPI y VAA fue descrita por Arulkumaran et al., en 510 pacientes, donde 14 (2,7%) se asociaron a EPI, todos ellos p-ANCA y MPO positivos diagnosticados con PAM⁶. Eschun et al., reportaron datos similares en 6 casos donde la manifestación inicial fue EPI y posteriormente desarrollaron vasculitis documentados con: p-ANCA positivos y biopsia renal, la histopatología suele demostrar glomerulonefritis rápidamente progresiva y/o necrosante con semilunas^{6–8}.

Los mecanismos de daño pulmonar en EPI-VAA son pocos comprendidos, pero se ha considerado eventos repetidos de hemorragia alveolar subclínica y/o los efectos de los autoanticuerpos sobre superficie del neutrófilo induciendo síntesis de citocinas proinflamatorias y liberación de radicales libres condicionando lesión epitelial-alveolar y fibrosis pulmonar^{9,10}.

No existen pautas de tratamiento de los pacientes con PAM de EPI, actualmente son tratados con las bases de las vasculitis de vasos pequeños. El pronóstico de esta asociación es confuso, sin diferencias significativas en la mortalidad.

En conclusión, la asociación de la EPI en la PAM es poco frecuente, sin embargo, los clínicos en el abordaje diagnóstico de la EPI deben estar sensibilizados dada la posibilidad de una VAA subyacente.

Responsabilidades éticas

Protección de personas y animales. Los autores declaran que para esta investigación no se han realizado experimentos en seres humanos ni en animales.

Confidencialidad de los datos. Los autores declaran que han seguido los protocolos de su centro de trabajo sobre la publicación de datos de pacientes.

Derecho a la privacidad y consentimiento informado. Los autores han obtenido el consentimiento informado de los pacientes y/o sujetos referidos en el artículo. Este documento obra en poder del autor de correspondencia.

Conflicto de intereses

Los autores declaran no tener ningún conflicto de intereses.

Bibliografía

- Berden A, Göçeroglu A, Jayne D, Luqmani R, Rasmussen N, Bruijn JA, et al. Diagnosis and management of ANCA associated vasculitis. *BMJ*. 2012;344:e26.
- Kallenberg CG. Key advances in the clinical approach to ANCA-associated vasculitis. *Nat Rev Rheumatol*. 2014;10:484–93.
- Xaubet J, Ancochea R, Blanquer C, Montero F, Morell E, Rodríguez B, et al. Diagnóstico y tratamiento de las enfermedades pulmonares intersticiales difusas. *Arch Bronconeumol*. 2003;39:580–600.
- Jiménez Palleiro A, Franquet T. Patrones radiológicos en la enfermedad pulmonar intersticial. *Semin Fund Esp Reumatol*. 2003;14:97–105.
- Gómez-Gómez A, Martínez-Martínez MU, Cuevas-Orta E, Bernal-Blanco JM, Cervantes-Ramírez D, Martínez-Martínez R, et al. Pulmonary manifestations of granulomatosis with polyangiitis. *Reumatol Clin*. 2014;10:288–93.
- Arulkumaran N, Periselmeris N, Gaskin G, Strickland N, Ind PW, Pusey CD, et al. Interstitial lung disease and ANCA-associated vasculitis: A retrospective observational cohort study. *Rheumatology (Oxford)*. 2011;50:2035–43.
- Foulon G, Delaval P, Valeyre D, Wallaert B, Debray MP, Brauner M, et al. ANCA-associated lung fibrosis: Analysis of 17 patients. *Respir Med*. 2008;102:1392–8.
- Eschun G, Mink S, Sharma S. Pulmonary interstitial fibrosis as a presenting manifestation in perinuclear antineutrophilic cytoplasmic antibody microscopic polyangiitis. *Chest*. 2003;123:297–301.
- Katsumata Y, Kawaguchi Y, Yamanaka H. Interstitial lung disease with ANCA-associated vasculitis. *Clin Med Insights Circ Respir Pulm Med*. 2015;9:51–6.
- Falk RJ, Terrell RS, Charles LA, Jennette JC. Anti-neutrophil cytoplasmic autoantibodies induce neutrophils to degranulate and produce oxygen radicals in vitro. *Proc Natl Acad Sci USA*. 1990;87:4115–9.