



Sociedad Española  
de Reumatología -  
Colegio Mexicano  
de Reumatología

# Reumatología Clínica

www.reumatologiaclinica.org



Reumatología clínica en imágenes

## Miositis osificante: gammagrafía ósea y tomografía por emisión de positrones/tomografía computarizada con 18F-desoxiglucosa

### Imaging in myositis ossificans: Bone scintigraphy and 18F-fluorodeoxyglucose positron emission tomography/computed tomography

Marta Sánchez Aguilar\*, Rosario García Jiménez e Isabel Borrego Dorado

Servicio de Medicina Nuclear, Hospital Universitario Virgen del Rocío, Sevilla, España



#### INFORMACIÓN DEL ARTÍCULO

##### Historia del artículo:

Recibido el 2 de julio de 2016

Aceptado el 26 de enero de 2017

On-line el 16 de marzo de 2017

La miositis osificante es un tipo de calcificación heterotópica consistente en la transformación de células mesenquimales primitivas, presentes en el tejido conectivo muscular, en células osteogénicas. Esta patología puede ser hereditaria, llegando a afectar a 2 niños por cada millón o, en mayor medida, adquirida secundariamente a procedimientos ortopédicos y traumatismos<sup>1,2</sup>, con mayor incidencia durante la segunda y la tercera décadas de la vida. Se asocia a anomalías esqueléticas, eritema, disminución de la movilidad articular, pudiendo simular la presentación clínica de celulitis, osteomielitis o tromboflebitis<sup>2</sup>.

Presentamos a un varón de 66 años, con antecedente de fibromatoma, intervenido en el muslo izquierdo, en seguimiento por traumatología. Se realizó gammagrafía ósea tras administración de 815 MBq de 99mTc-hidroxi-metilen-difosfato, observándose un incremento patológico de la actividad osteoblástica en partes blandas del tercio medio y proximal de muslo izquierdo hasta la cadera izquierda, con captación del trazador en zona de tejidos blandos adyacentes y alteración en la morfología ósea normal (fig. 1 A) compatible con miositis osificante. Tras años de evolución, y en el contexto clínico de lesión indicativa de neoplasia pulmonar, se realizó PET/TC tras administración de 370 MBq de

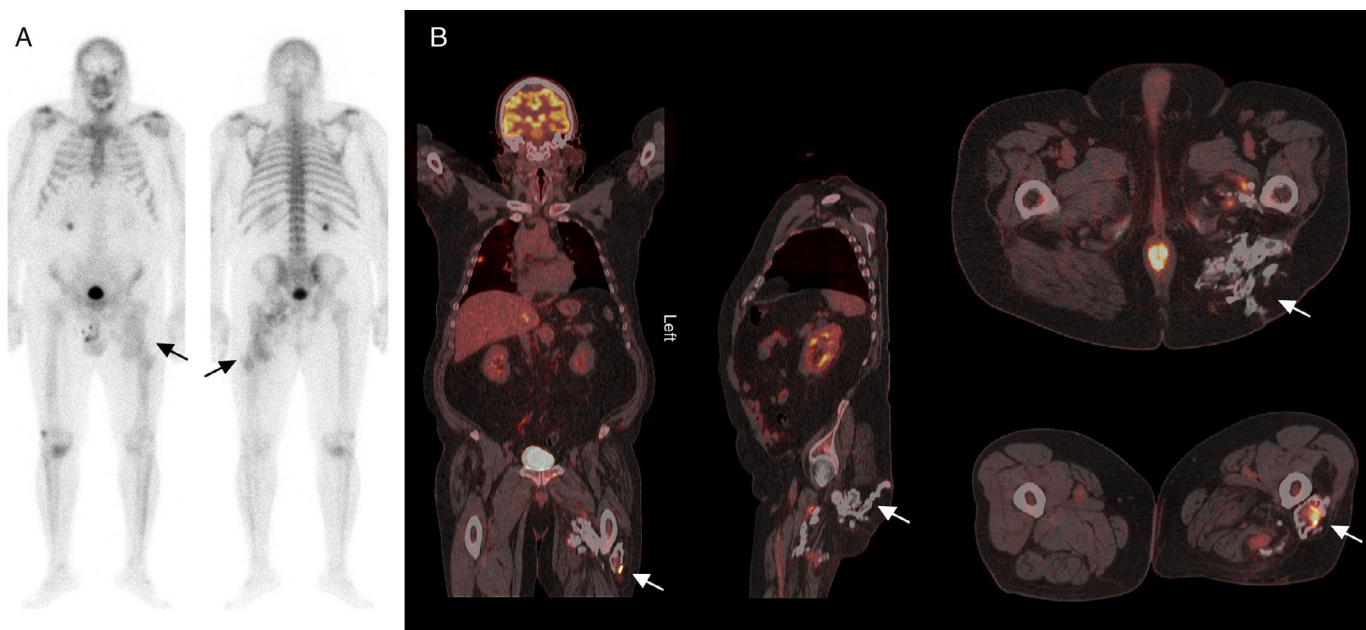
18-fluordesoxiglucosa (18F-FDG), en la que se observaron varios acúmulos patológicos del radiotrazador que se distribuyen por los planos postero-inferiores de la nalga izquierda hasta el tercio medio del muslo ipsilateral (fig. 1 B), con un valor de captación máxima estandarizada (SUV) máximo de 9,1 en relación con lesión de morfología muy abigarrada, con zonas calcificadas, hipodensas y de tejidos blandos. Estos hallazgos se corresponderían con una miositis osificante de localización estrictamente inferior a la punta del trocánter mayor<sup>3</sup>. A diferencia de las calcificaciones metastásicas, que se asocian a una alteración del metabolismo fosfo-cálcico, la miositis osificante puede aparecer como complicación de lesiones musculares con hematoma secundario a inflamación de la fascia tras una lesión neurológica, cirugía, traumatismo o quemadura<sup>4</sup>.

A pesar de tratarse de un hallazgo infrecuente en estudios de PET/CT, algunas investigaciones proveen evidencia del uso de la misma como una adecuada herramienta de evaluación de la actividad biológica en partes blandas<sup>5,6</sup>.

El tratamiento depende del grado de afectación funcional, basado en esquemas de radioterapia, antiinflamatorios no esteroideos o bisfosfonatos<sup>7</sup> con intención preventiva, o resección quirúrgica y rehabilitación en casos ya establecidos<sup>2,8</sup>.

\* Autor para correspondencia.

Correo electrónico: marta231087@hotmail.com (M. Sánchez Aguilar).



**Figura 1.** A) Gammagrafía ósea de cuerpo completo con  $^{99m}\text{Tc}$ -hidroxi-metilen-difosfato en proyecciones anterior y posterior en las que se observa un incremento patológico e irregular de la actividad osteoblástica en el tercio medio y proximal de muslo izquierdo, con captación del trazador en tejidos blandos adyacentes y alteración en la morfología ósea normal (flechas). B) Planos coronal, sagital y axiales de estudio  $^{18}\text{F}$ -FDG PET/CT en el que se observan múltiples acumulos patológicos del radiotrazador que se distribuyen desde planos postero-inferiores de la nalga izquierda hasta tercio medio del muslo ipsolateral (flechas).

### Responsabilidades éticas

**Protección de personas y animales.** Los autores declaran que para esta investigación no se han realizado experimentos en seres humanos ni en animales.

**Confidencialidad de los datos.** Los autores declaran que han seguido los protocolos de su centro de trabajo sobre la publicación de datos de pacientes.

**Derecho a la privacidad y consentimiento informado.** Los autores declaran que en este artículo no aparecen datos de pacientes.

### Conflicto de intereses

Los autores declaran no tener ningún conflicto de intereses.

### Bibliografía

1. Lima MC, Passarelli MC, Dario V, Lebani BR, Monteiro PHS, Ramos CD. Use of SPECT/CT in the evaluation of heterotopic ossification in para/tetraplegics.

Acta Ortop Bras [online]. 2014;22:12–6 [Consultado Dic 2016]. Disponible en: <http://www.scielo.br/aob>

2. Shehab D, Elgazzar AH, Collier D. Heterotopic ossification. *J Nucl Med.* 2002;43:346–53.
3. Schmidt J, Hackenbroch MH. A new classification for heterotopic ossification in total hip arthroplasty considering the surgical approach. *Arch Orthop Trauma Surg.* 1996;115:339–43.
4. Azriel Mira S, Martínez Díaz-Guerra G, Jodar Gimeno E, Hawkins Carranza F. Calcificaciones y osificaciones ectópicas. *Rev Esp Enferm Metab Oseas.* 2001;10:168–72.
5. Schulte M, Brecht-Krauss D, Heymer B, Guhlmann A, Hartwig E, Sarkar MR, et al. Fluorodeoxyglucose positron emission tomography of soft tissue tumours: Is a non-invasive determination of biological activity possible? *Eur J Nucl Med.* 1999;2:599–605.
6. Clarençon F, Larousserie F, Babinet A, Zylbersztein C, Talbot JN, Kerrou K. FDG PET/CT findings in a case of myositis ossificans circumscripta of the forearm. *Clin Nucl Med.* 2011;36:40–2.
7. Garland DE. A clinical perspective on common forms of acquired heterotopic ossification. *Clin Orthop.* 1991;263:13–29.
8. Tanaka T, Rossier AB, Hussey RW, Ahnberg DS, Treves S. Quantitative assessment of para-osteo-arthropathy and its maturation on serial radionuclide bone images. *Radiology.* 1977;123:217–21.