



Sociedad Española
de Reumatología -
Colegio Mexicano
de Reumatología

Reumatología Clínica

www.reumatologiaclinica.org



Caso clínico

Respuesta neuroinmunológica en neuro-Behçet

Alexis Alejandro Garcia-Rivero^a, Javier Gonzalez-Argote^{a,*}, José Pedro Martínez Larrarte^b,
Ivonne Margarita Iglesias González^b y Alberto Juan Dorta-Contreras^b

^a Instituto de Ciencias Básicas y Preclínicas Victoria de Girón, Universidad de Ciencias Médicas de La Habana, La Habana, Cuba

^b Laboratorio Central del Líquido Cefalorraquídeo (LABCEL), Facultad de Ciencias Médicas Miguel Enríquez, Universidad de Ciencias Médicas de La Habana, La Habana, Cuba



INFORMACIÓN DEL ARTÍCULO

Historia del artículo:

Recibido el 27 de septiembre de 2016

Aceptado el 10 de febrero de 2017

On-line el 27 de marzo de 2017

Palabras clave:

Barrera sangre-líquido cefalorraquídeo

Enfermedad de Behçet

Inmunoglobulinas

Neurobehçet

Reibergrama

Síntesis intratecal

R E S U M E N

La enfermedad de Behçet es una vasculitis crónica, multisistémica y autoinmune caracterizada por una tríada de signos claves presentes en los pacientes que la padecen. Se presenta una paciente femenina, caucásica, de 16 años, con cefalea, mareos y paresia en hemicuerpo izquierdo que, tras examen físico y métodos complementarios, se diagnosticó como enfermedad de Behçet con manifestaciones neurológicas (neurobehçet), y a la que se impuso tratamiento, con buena respuesta. Se cuantificó IgG, IgA, IgM y albúmina en suero y LCR, por inmunodifusión radial simple, encontrándose síntesis intratecal de las 3 clases de inmunoglobulinas mayores. Los hallazgos en este caso constituyen el primer estudio donde se utiliza el reibergrama para evaluar la respuesta neuroinmunológica en un paciente con enfermedad de Behçet, siendo indicativo este medio diagnóstico de fase activa de la enfermedad.

© 2017 Elsevier España, S.L.U. y Sociedad Española de Reumatología y Colegio Mexicano de Reumatología. Todos los derechos reservados.

Neuroimmunological response in neuro-Behçet's

A B S T R A C T

Behçet's disease is a chronic, multisystem, autoimmune vasculitis characterized by a triad of key signs. We report the case of a 16-year-old Caucasian girl, who complained of headache, dizziness and paresis of the left side of her body. After physical examination and ancillary tests, she was diagnosed with Behçet's disease with neurological manifestations (neuro-Behçet's disease). She had a good response to treatment. IgG, IgA, IgM and albumin were quantified in serum and cerebrospinal fluid by single radial immunodiffusion. Intrathecal synthesis was found for the 3 classes of immunoglobulins. This is the first case in which the Reibergram was used to evaluate the neuroimmunological response in a patient with Behçet's disease, suggesting the use of this diagnostic means for the active phase of the disease.

© 2017 Elsevier España, S.L.U. and Sociedad Española de Reumatología y Colegio Mexicano de Reumatología. All rights reserved.

Keywords:

Blood-cerebrospinal fluid barrier

Behçet's disease

Immunoglobulins

Neuro-Behçet's disease

Reibergram

Intrathecal synthesis

* Autor para correspondencia.

Correo electrónico: jargote@infomed.sld.cu (J. Gonzalez-Argote).

Introducción

El neurobehçet (NB) constituye el producto de la afectación primaria de la enfermedad de Behçet en el SNC, complicaciones neurológicas de manifestaciones sistémicas o puede ser secundario al tratamiento¹.

Los estudios inmunológicos del líquido ceforraquídeo (LCR) en esta entidad se han circunscrito a la cuantificación de algunas inmunoglobulinas^{2,3}.

El reibergrama analiza de forma integrada la funcionalidad de la barrera sangre-LCR y la síntesis intratecal de inmunoglobulinas a partir de suero y LCR pareados (fig. 1). Este método es una herramienta útil para el diagnóstico de enfermedades donde se encuentre implicado el SNC^{4,5}.

El objetivo del presente artículo es evaluar la respuesta neuroinmunológica mediante reibergrama en un paciente con NB.

Caso clínico

Se trata de una paciente femenina caucásica, de 16 años, que presentaba desde hacía 15 días cefalea (occipital) y dolor cervical y en hemicuerpo izquierdo. Cinco días después comienza con mareos y parestia en ese hemicuerpo, que le imposibilita la deambulacion.

En la exploración neurológica se destaca parálisis del VI par y papiledema bilateral. A los 4 días de ingreso apareció una úlcera en la región de los labios mayores, por lo que es reinterrogada y se recoge la historia previa de aftosis oral al menos en 3 ocasiones en el último año, que no remitían con tratamiento convencional y desaparecían espontáneamente. La prueba de patergia resultó positiva.

Eritrosedimentación: 84 mm/h. Hemoquímica sanguínea, hemograma completo y coagulograma, dentro de parámetros normales. La tomografía computarizada informó atrofia cortical difusa, y los estudios citoquímico, microbiológico y citológico del LCR resultaron normales.

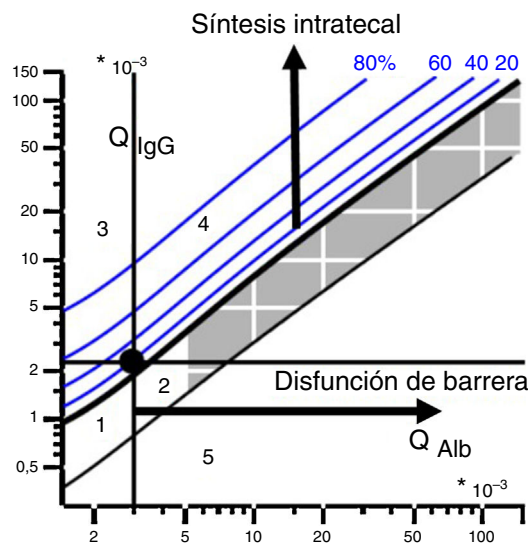
Se cuantificó IgG, IgA, IgM y albúmina en suero y LCR, por inmunodifusión radial simple. El resultado de este estudio neuroinmunológico mostró síntesis intratecal de las 3 clases de inmunoglobulinas mayores, como patrón de síntesis, sin disfunción de la barrera sangre-LCR, concluyendo que se trataba de un proceso inflamatorio del SNC (fig. 2, reibergrama 1).

Se diagnosticó como NB y se impuso tratamiento con metilprednisolona, con buena respuesta.

Cuatro meses después presentó una recaída, con manifestaciones neurológicas (parálisis del III, IV, VI y V –rama oftálmica– pares craneales) y oftalmológicas (uveítis anterior y papiledema bilateral crónico).

Eritrosedimentación: 93 mm/h; el resto de los complementarios fueron normales. Fue indicado estudio neuroinmunológico, que mostró síntesis intratecal de las 3 clases de inmunoglobulinas mayores, como patrón de síntesis, sin disfunción de la barrera sangre-LCR, concluyendo que se trataba de un proceso inflamatorio del SNC (fig. 2, reibergrama 2).

Ante la clínica de la paciente, los resultados de los complementarios y el antecedente de NB se interpreta como una exacerbación



Zonas del reibergrama:

- 1: No tiene síntesis intratecal.
- 2: Disfunción de barrera sin síntesis intratecal.
- 3: Síntesis intratecal sin disfunción de barrera.
- 4: Síntesis intratecal con disfunción de barrera.
- 5: Sin significación biológica (error analítico).

Figura 1. Reibergrama y sus zonas.

o crisis de la enfermedad. Se impone tratamiento con metilprednisolona.

Discusión

Los estudios del LCR en pacientes con NB han reportado el aumento de las citocinas proinflamatorias, especialmente la interleucina-6, característica de la fase activa de la enfermedad, jugando un importante papel en los procesos de daño neuronal y neuroapoptosis^{6,7}.

Secundario a los procesos autoinmunitarios en la enfermedad de Behçet se encuentra el depósito de inmunoglobulinas, demostrado mediante inmunofluorescencia; entre ellos, los anticuerpos anticélulas endoteliales, antienolasa, antikinectina y antinucleares son los que juegan un papel esencial en la fisiopatología de esta vasculitis, siendo una de las causas del daño a los tejidos⁶⁻⁸.

Esta paciente presentó un patrón de síntesis intratecal de las 3 clases de inmunoglobulinas en ambas exacerbaciones de la enfermedad; sin embargo, no cursó con disfunción de la barrera sangre-LCR.

Se plantea, al respecto, que esta barrera es de gran importancia, ya que no solo limita el acceso de moléculas en la circulación hacia el cerebro, sino que además limita el acceso hacia el cerebro de antígenos del sistema inmune sistémico⁹.

Especialmente este último es indicador de remisión completa de la enfermedad, lo que estuvo en correspondencia con el curso clínico de esta enfermedad en la paciente.

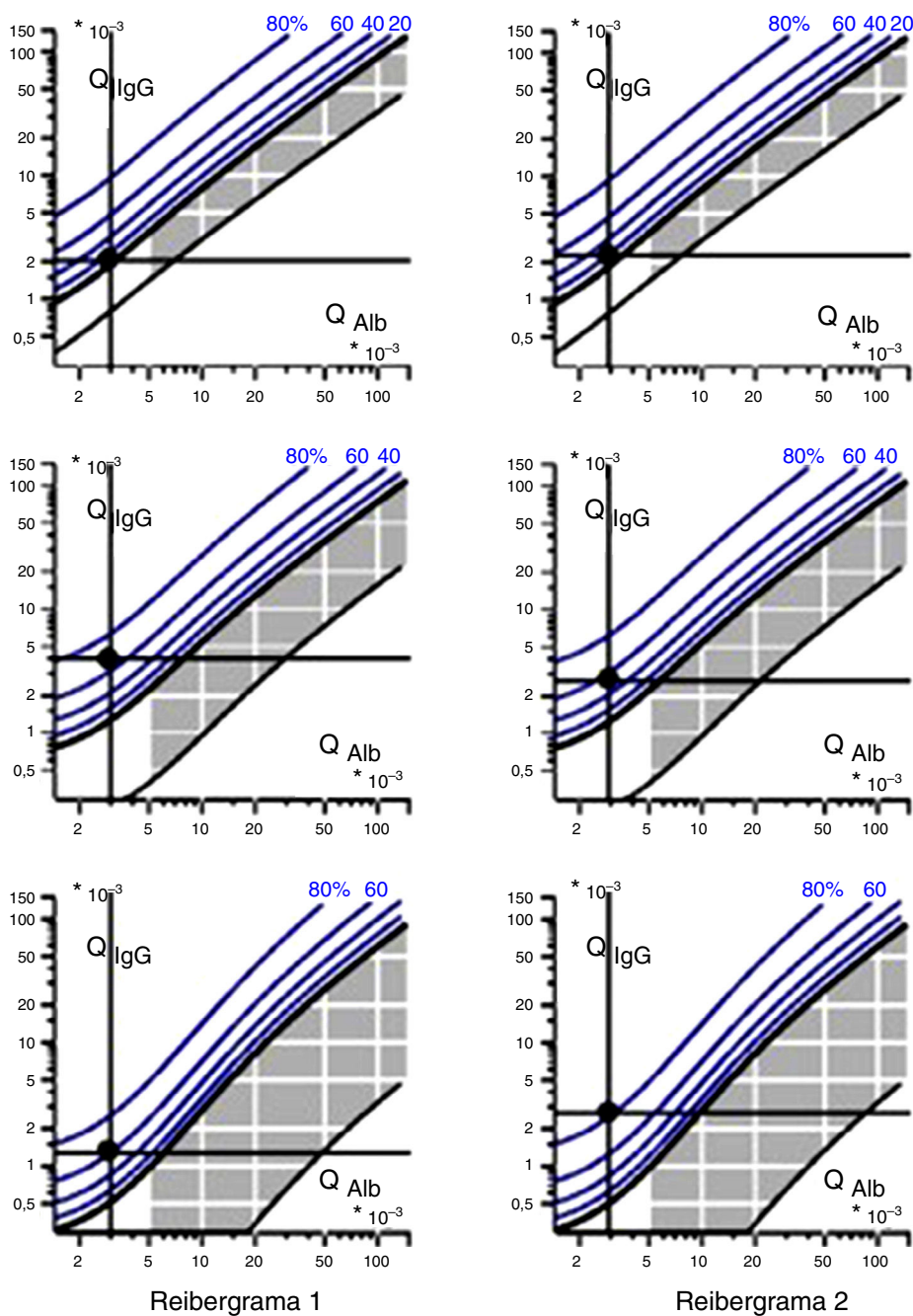


Figura 2. Reibergramas de la paciente.

Conclusiones

Los hallazgos en este caso constituyen el primer estudio donde se utiliza el reibergrama para evaluar la respuesta neuroinmuno-lógica en un paciente con NB, siendo indicativo de fase activa de la enfermedad.

Responsabilidades éticas

Protección de personas y animales. Los autores declaran que los procedimientos seguidos se conformaron a las normas éticas del comité de experimentación humana responsable y de acuerdo con la Asociación Médica Mundial y la Declaración de Helsinki.

Confidencialidad de los datos. Los autores declaran que han seguido los protocolos de su centro de trabajo sobre la publicación de datos de pacientes.

Derecho a la privacidad y consentimiento informado. Los autores declaran que en este artículo no aparecen datos de pacientes.

Conflicto de intereses

Los autores declaran no tener ningún conflicto de intereses con respecto a este manuscrito.

Bibliografía

1. Castillo González W, González-Argote J, Hernández Estévez J. Enfermedad de Behçet. *Rev Cuba Reumatol.* 2014;16:309–21.
2. Davatchi F, Assaad-Khalil S, Calamia KT, Crook JE, Sadeghi-Abdollahi B, Schirmer M, et al. The International Criteria for Behçet's Disease (ICBD): A collaborative study of 27 countries on the sensitivity and specificity of the new criteria. *J Eur Acad Dermatol Venereol.* 2014;28:338–47, <http://dx.doi.org/10.1111/jdv.12107>
3. García-Rivero AA, Gonzalez-Argote J, Martínez Larrarte JP. Neurobehçet. *Rev Cuba Reumatol.* 2015;17:222–33.
4. Reiber H. Cerebrospinal fluid data compilation and knowledge-based interpretation of bacterial, viral, parasitic, oncological, chronic inflammatory and demyelinating diseases. Diagnostic patterns not to be missed in neurology and psychiatry. *Arq Neuropsiquiatr.* 2016;74:337–50, <http://dx.doi.org/10.1590/0004-282X20160044>
5. Dorta-Contreras AJ, Reiber H, Noris García E, Padilla Docal B, Bu Cofiu Fanego R, Robinson Agramonte MA. *Neuroinmunología básica.* La Habana: Academia; 2007.
6. Lopalco G, Lucherini OM, Vitale A, Talarico R, Lopalco A, Galeazzi M, et al. Putative role of serum amyloid-A and proinflammatory cytokines as biomarkers for Behçet's disease. *Medicine (Baltimore).* 2015;94:e1858, <http://dx.doi.org/10.1097/MD.0000000000001858>
7. Lee JS, Park MJ, Park S, Lee ES. Differential expression of T cell immunoglobulin- and mucin-domain-containing molecule-3 (TIM-3) according to activity of Behçet's disease. *J Dermatol Sci.* 2012;65:220–2.
8. Hirohata S, Kikuchi H. Changes in biomarkers focused on differences in disease course or treatment in patients with neuro-Behçet's disease. *Intern Med.* 2012;51:3359–65.
9. Hirohata S, Takeuchi A, Miyamoto T. Association of cerebrospinal fluid IgM index with central nervous system involvement in Behçet's disease. *Arthritis Rheum.* 1986;29:793–6.