



Sociedad Española
de Reumatología -
Colegio Mexicano
de Reumatología

Reumatología Clínica

www.reumatologiaclinica.org



Cartas al Editor

Estenosis bronquiales *web-like* secundarias a granulomatosis con poliangeítis



Web-like bronchial stenosis secondary to granulomatosis with polyangiitis

Sr. Editor:

La granulomatosis con poliangeítis (GPA, Wegener's), es una vasculitis sistémica que afecta característicamente al área otorrinolaringológica y vías respiratorias^{1,2}, que se puede complicar con estenosis traqueobronquiales³. Son características las estenosis subglóticas (ES), que aparecen en el 10-15% de los casos^{4,5}, pero también se pueden observar estenosis bronquiales (EB). Creemos de interés presentar un paciente con GPA y EB tipo *web-like*, que según nuestro conocimiento no se han comunicado en nuestro país.

Caso clínico

Varón de 16 años, que ingresa con cuadro de rinorrea, cefalea, afectación del estado general, fiebre, disnea y expectoración purulenta de un mes de evolución, con edema infraorbitario y deformidad nasal con costras. Una radiografía de tórax fue normal y una TAC mostró ocupación del seno maxilar y celdillas etmoidales. Presentaba 22.660/mm³ leucocitos (neutrófilos 85,7%), 1.174.000 plaquetas/mm³, proteína C reactiva 18,8 mg/dl (VN < 0,5), con función renal normal. No mejoró pese al tratamiento antibiótico, por lo que se repitieron estudios: una nueva TAC de senos paranasales mostró lisis de la pared del seno maxilar izquierdo y reabsorción de cornetes, una radiografía de tórax infiltrados alveolares bilaterales y una TAC torácica presentó múltiples nódulos cavitados. Presentaba ANCA a título 1/640, patrón c-ANCA, anti-PR3 > 1.607 UI y complemento normal. Se biopsió un cornete que reveló necrosis, infiltrados con polimorfonucleares y linfocitos, y vasos necrosados. Una broncoscopia mostró una mucosa friable y secreciones mucopurulentas sin estenosis y se aisló *Staphylococcus aureus* en el exudado nasal. Se diagnosticó de una vasculitis tipo GPA, y se inició tratamiento inmunosupresor con 250 mg de metilprednisolona iv al día durante 3 días, seguido de prednisona oral 45 mg/día en dosis decreciente, pulsos de ciclofosfamida de 500 mg iv quincenales durante 3 meses, además de omeprazol, vitamina D y cotrimoxazol.

Pese al tratamiento, empeoró de forma progresiva con disnea que al cabo de 9 semanas era de mínimos esfuerzos, estridor y expectoración hemoptoica. Se realizaron espirometrías que revelaron primero, una FEV₁ de 3,33 e índice FEV₁/FVC de 56,85%, y posteriormente, limitación grave al flujo aéreo con una FEV₁ de 2,07 y un índice FEV₁/FVC de 48,46%. Una nueva TAC mostró mejoría de las lesiones pulmonares, sin EB y una endoscopia laringológica descartó una estenosis subglótica. Finalmente, se repitió una broncoscopia que demostró varias estenosis membranosas *web-like* a

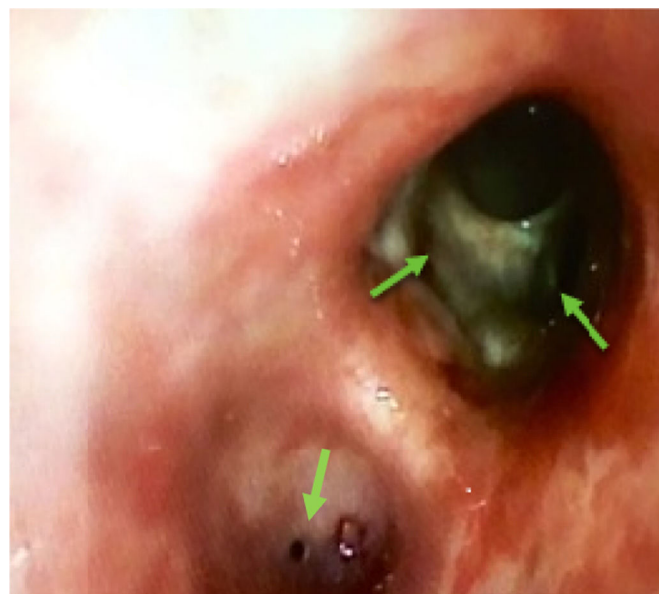


Figura 1. Broncoscopia en la que se observa una estenosis membranosas concéntrica tipo *web-like* por encima de la entrada a los basales del lóbulo inferior derecho con un mínimo agujero central que impide el paso del broncoscopio al área distal. En el bronquio izquierdo, misma estenosis aunque con agujero central mayor.

nivel de los lóbulos inferiores y superior izquierdo. Se realizaron dilataciones mecánicas, con mejoría clínica. Se trató con rituximab 1 g una dosis que hubo que suspender ante cuadro alérgico grave, megadosis de esteroides y nuevamente 2 pulsos de ciclofosfamida 500 mg quincenales, pese a lo cual desarrolló recurrencias de las EB, con los reactantes de fase aguda normalizados, precisando de dilataciones con balón y tratamiento endoscópico (fig. 1).

Discusión

Apenas existe información sobre el manejo de las EB en la GPA, que además de aparecer asociadas a ES, pueden hacerlo de forma aislada. Girard et al.⁶ han comunicado recientemente 10 pacientes franceses con EB, que se presentaron con disnea, hemoptisis y sin estridor. En 6 de ellos la EB fue un hallazgo casual tras la realización de una TAC o fibrobroncoscopia por otro motivo. En general, el diagnóstico se realizaba dentro de los 3 primeros meses de la enfermedad. Las EB en la GPA suelen ser múltiples, con afectación predominante del bronquio izquierdo, generalmente el lóbulo superior, y tendencia a las recaídas independientemente del tratamiento. Llamativamente, 8 de los 9 enfermos que recurrieron lo hacían estando en remisión sistémica recibiendo inmunodepresores, con una media de 3 recurrencias por paciente. Uno de ellos llegó hasta 12 recaídas.

Nuestro enfermo presentaba estenosis *web-like* (EWL) o «en diafragma», que se cree que aparecen por una respuesta inflamatoria exagerada e hipertrofia de la mucosa, y formación de tejido fibromembranoso que va ocluyendo la luz bronquial de forma progresiva^{7–9}. Las EWL se han relacionado con infecciones, traumatismos y procesos inflamatorios locales o sistémicos. Se han comunicado descritos 3 casos de EWL en GPA y uno en micropoliangeitis (MPA)⁸ y casos aislados en vasculitis, sarcoidosis, amiloidosis, enfermedad de Behçet y colitis ulcerosa^{9,10}. A diferencia de las EB no *web-like*, la TAC pulmonar es normal, de forma que solo las pruebas de función pulmonar y la broncoscopia permiten establecer su diagnóstico. El pronóstico es grave, requiriendo dilataciones mediante broncoscopias rígidas, láser endobronquial, infiltraciones locales con esteroides e incluso colocación de *stents* en caso de estenosis proximales. El tratamiento y seguimiento debe ser consensuado con los broncoscopistas o cirujanos torácicos, de cara a realizar la técnica endobronquial que se disponga y optimizar el tratamiento inmunosupresor.

Bibliografía

- Ríos Blanco JJ, Gómez Cerezo J, Vázquez Muñoz E, Suárez García I, López Rodríguez M, Yébenes Gregorio L, et al. Estudio clínico-biológico y radiológico de la granulomatosis de Wegener en un hospital universitario. *Rev Clin Esp*. 2005;367–73.
- Martínez-Morillo M, Grados D, Naranjo-Hans D, Mateo L, Holgado S, Olivé A. Granulomatosis con poliangeítis (Wegener). Descripción de 15 casos. *Reumatol Clin*. 2012;8:15–9.
- Solans-Laqué R, Lorente J, Canela M. Afección traqueobronquial en la granulomatosis de Wegener. *Med Clin (Barc)*. 2011;137:230–5.
- Horta-Baasa G, Fernanda Hernández-Cabrera M, Catana R, Pérez-Cristóbal M, Barile-Fabris LA. Estenosis subglótica en granulomatosis con poliangeítis (granulomatosis de Wegener): presentación de 4 casos. *Reumatol Clin*. 2016;12:267–73.

- Massa M, Emery NC, Bosio M, Finn BC, Bruetman JE, Young P. Subglottic tracheal stenosis in Wegener disease. Report of two cases. *Rev Med Chil*. 2014;142:382–5.
- Girard C, Charles P, Terrier B, Bussonne G, Cohen PMD, Pagnoux C, et al. Tracheobronchial stenoses in granulomatosis with polyangiitis (Wegener's). A report on 26 cases. *Medicine (Baltimore)*. 2015;94:e1088.
- Freitag L, Ernst A, Unger M, Kovitz K, Marquette CH. A proposed classification system of central airway stenosis. *Eur Respir J*. 2007;30:7–12.
- Amat B, Esselmann A, Reichle G, Rohde HJ, Westhaff M, Freitas L. Tratamiento endoscópico de las estenosis benignas traqueobronquiales tipo *web-like* con el bisturí endobronquial en combinación con un programa de corte optimizado. *Arch Bronconeumol*. 2012;48:14–21.
- Mailloux B, Burguete S, Stupka J, Sonetti D. *Web-Like* endobronchial membranous stenosis in a patient after H1N1 influenza A infection. *Chest*. 2011;140:82A.
- Wilcox P, Miller R, Miller G, Heath J, Nelem Muller N, Ostrow D. Airway involvement in ulcerative colitis. *Chest*. 1987;92:18–22.

Catalina Ulloa-Clavijo^{a,*}, Miguel Ariza-Prota^b,
Manuel Vaquero-Cacho^b y Luis Caminal-Montero^c

^a Área de Gestión Clínica de Nefrología, Hospital Universitario Central de Asturias, Oviedo, Asturias, España

^b Área de Gestión Clínica del Pulmón, Hospital Universitario Central de Asturias, Oviedo, Asturias, España

^c Consulta de Enfermedades Autoinmunes Sistémicas, Unidad de Gestión Clínica de Medicina Interna, Hospital Universitario Central de Asturias, Oviedo, Asturias, España

* Autor para correspondencia.

Correo electrónico: catalinaulloc@hotmail.com (C. Ulloa-Clavijo).

<https://doi.org/10.1016/j.reuma.2017.05.005>
1699-258X/

© 2017 Elsevier España, S.L.U. y Sociedad Española de Reumatología y Colegio Mexicano de Reumatología. Todos los derechos reservados.

Una reflexión sobre el anticoagulante lúpico: cómo lo definimos, determinamos e interpretamos



A reflection on how we define, determine and interpret the finding of lupus anticoagulant

Sr. Editor:

Los criterios internacionales para el diagnóstico del síndrome antifosfolípido (SAF) incluyen la detección de anticuerpos antifosfolípido: anticardiolipina y anti-β2 glucoproteína I (anti-β2GPI) de isotipos G/M y anticoagulante lúpico (AcL) y su detección en pacientes con antecedentes de trombosis o complicaciones del embarazo se considera esencial en el manejo del SAF^{1–3}.

Durante los años 50 del siglo pasado, se evidenció que pacientes con lupus eritematoso sistémico (LES) presentaban un factor anticoagulante circulante, acuñándose el concepto de AcL para designar un grupo heterogéneo de inhibidores de coagulación que afectan a la activación de protrombina por el complejo enzimático protrombinasa⁴. Actualmente, se describe el AcL como inmunoglobulinas de tipo IgG/IgM que *in vitro* inhiben las reacciones de la coagulación dependientes de fosfolípidos (FL). Ahora bien, el AcL, ¿se asocia siempre con LES?, ¿inhibe la coagulación?, ¿es un autoanticuerpo? En primer lugar, la mayoría de los pacientes que presentan AcL positivo no tienen LES. En ausencia de una trombocitopenia concomitante o una deficiencia de factores o de inhibidores de factores de coagulación, salvo excepciones, el AcL está relacionado con procesos de hipercoagulabilidad, trombosis arterial y venosa, pero no es *per se* un factor de riesgo para san-

grado o hemorragia. Con la evidencia científica disponible a día de hoy se puede decir que el AcL está constituido por un grupo de anticuerpos no del todo caracterizados^{5,6}.

El AcL se detecta utilizando ensayos funcionales que demuestran un alargamiento del tiempo de coagulación dependiente de FL, debido a la interferencia *in vitro* de anticuerpos con función dependiente de FL como con algunos cofactores esenciales en la cascada de coagulación (fig. 1) que acarrearán la prolongación del tiempo parcial de tromboplastina activada. La International Society on Thrombosis and Haemostasis (ISTH)⁷, sociedad que ha intentado cambiar su nombre sin éxito, estableció los siguientes criterios para confirmar la presencia de AcL:

1. Pruebas de coagulación prolongadas dependientes de FL.
2. Demostrar el inhibidor de la coagulación utilizando mezcla de sueros.
3. Demostrar la dependencia del inhibidor al FL.
4. Descartar otras coagulopatías, en particular por déficit de factores de la coagulación.

El AcL puede detectarse en pacientes con LES, con otras enfermedades autoinmunes, infecciones como el virus de inmunodeficiencia humana, la hepatitis y malaria, neoplasias, o debido a causas farmacológicas (procainamida y clorpromazina)^{6,8}. Se ha descrito una prevalencia del 5% en la población general adulta y hasta un 9,5% en mujeres en edad reproductiva. Aunque el mecanismo patogénico aún no ha sido descrito, la presencia de AcL se ha relacionado con accidentes cerebrovasculares, isquemia transitoria, trombofilia adquirida y eventos obstétricos, como