



Sociedad Española  
de Reumatología -  
Colegio Mexicano  
de Reumatología

# Reumatología Clínica

www.reumatologiaclinica.org



Reumatología Clínica en imágenes

## Hipocratismo digital: paciente con osteoartropatía hipertrófica y presencia de acro-osteólisis

Digital clubbing: A patient with hypertrophic osteoarthropathy and the presence of acro-osteolysis

Ismael Calero-Paniagua<sup>a,\*</sup>, Luís Miguel Prieto-Gañán<sup>a</sup>, Damián Mora-Peña<sup>a</sup>  
y Francisco Ramón Egea-Aldana<sup>b</sup>

<sup>a</sup> Servicio de Medicina Interna, Hospital Virgen de la Luz, Cuenca, España

<sup>b</sup> Unidad de Cuidados Críticos Urgente, San Fernando-Cádiz, San Fernando, Cádiz, España

### INFORMACIÓN DEL ARTÍCULO

#### Historia del artículo:

Recibido el 11 de octubre de 2017

Aceptado el 23 de noviembre de 2017

On-line el 29 de diciembre de 2017

Varón de 75 años con antecedentes de diabetes tipo 2, y con amputación infracondílea bilateral, enfermedad pulmonar obstructiva crónica con insuficiencia respiratoria y oxígeno domiciliario. Ingresó por infección respiratoria y en la exploración física llama la atención grandes acropaquias bilaterales (fig. 1). El paciente comenta engrosamiento progresivo de falanges distales desde hace más de 10 años, sin haber presentado nunca dolor en dichas articulaciones. Se solicitó radiografía de manos (fig. 2A). En radiografía del pie derecho (año 2008) se aprecian hallazgos similares (fig. 2B), compatibles con osteoartropatía hipertrófica (OAH).

Tanto las acropaquias como la OAH parecen ser distintos estadios de un mismo proceso donde se produce un aumento de la angiogénesis con anastomosis arterio-venosas, infiltrado linfocitario perivascular, acúmulo distal de fibras colágenas y edema intersticial, responsables de la deformación bulbosa de los dedos. También existe aumento de la actividad osteoclasto-osteoblasto que justificaría las alteraciones óseas.

La osteoartropatía hipertrófica primaria es una enfermedad hereditaria rara, de aparición en la infancia o adolescencia, con predilección por el género masculino 7:1 y más común en

afro-americanos<sup>1</sup>. La secundaria puede ser generalizada o localizada a una o 2 extremidades, manifestado por cianosis de las extremidades por causa de conducto arterioso persistente, aneurismas, hemiplejía o arteritis infecciosa<sup>2</sup>.

Los diagnósticos diferenciales a tener en cuenta en pacientes adultos son: fármacos (voriconazol), inflamación sistémica (artritis psoriásica, artritis reactiva), metabólica (acropatía tiroidea, hipervitaminosis A, fluorosis), malignidad (enfermedad metastásica multifocal, linfoma, leucemia), infección (osteomielitis multifocal, sífilis), vascular (insuficiencia venosa, vasculitis sistémica)<sup>1</sup>.

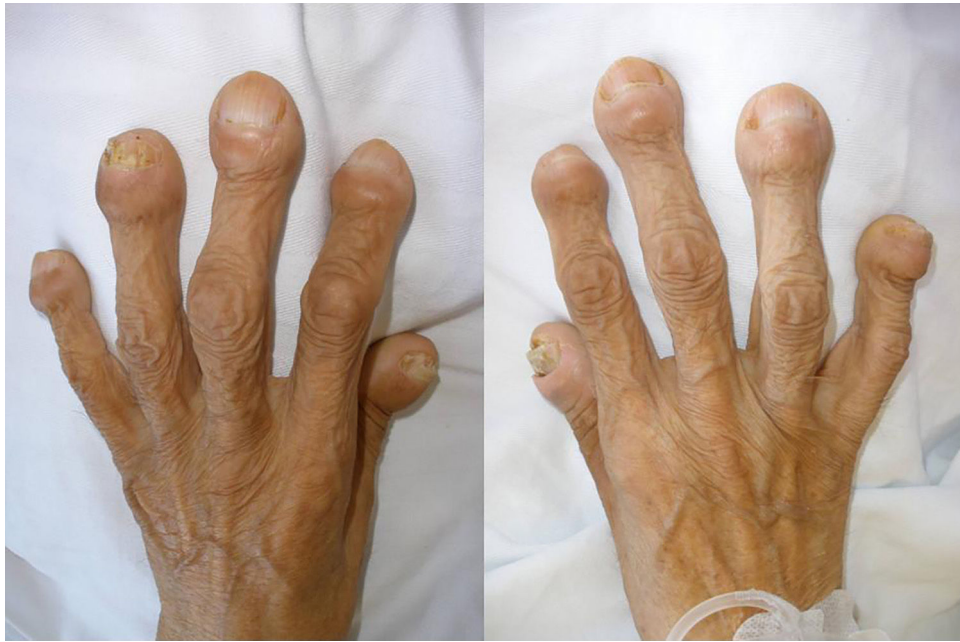Existen 2 patrones radiológicos de OAH, uno con neoformación ósea, de inicio tras la pubertad en pacientes con enfermedad pulmonar, y otro con acro-osteólisis, de inicio en la infancia asociado a cardiopatías congénitas cianóticas. En el caso descrito predomina el segundo patrón, lo que lo convierte en un caso inusual.

### Conflicto de intereses

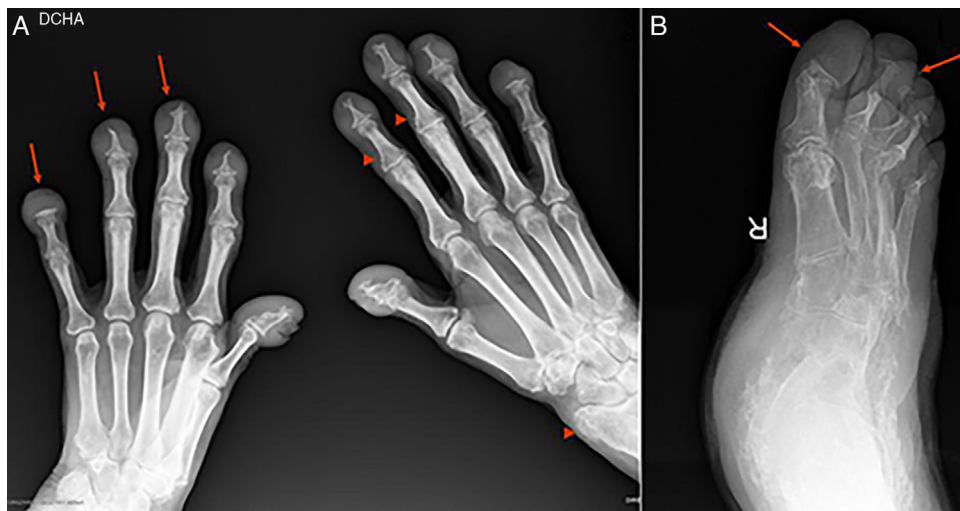
Los autores declaran no tener ningún conflicto de intereses.

\* Autor para correspondencia.

Correo electrónico: ismaelcaleropaniagua@yahoo.es (I. Calero-Paniagua).



**Figura 1.** Acropaquias bilaterales de gran tamaño.



**Figura 2.** A) Radiografía anteroposterior de ambas manos. Aumento de partes blandas a nivel de falanges distales. Marcados cambios destructivos con acro-osteólisis en todas las falanges distales (flechas), con formación de superficies planas en quinta falange bilateral, proliferación ósea a nivel de radio izquierdo y más discreta en base de varias falanges distales (puntas de flecha). B) Radiografía oblicua del pie derecho. Reabsorción de falanges distales de todos los dedos con formación de superficies planas (flechas).

### Bibliografía

1. Yap FY, Skalski MR, Patel DB, Schein AJ, White EA, Tomasian A, et al. Hypertrophic Osteoarthropathy: Clinical and Imaging Features. *Radiographics*. 2017;37:153–71.
2. Ahrenstorf G, Rihl M, Pichlmaier MA, Rosenthal H, Witte T, Schmidt RE. Unilateral hypertrophic osteoarthropathy in a patient with a vascular graft infection. *J Clin Rheumatol*. 2012;18:307–9.