

Bibliografía

1. Arapostathi C, Tentolouris N, Jude EB. Charcot foot associated with chronic alcohol abuse. *BMJ Case Rep.* 2013;2013, <http://dx.doi.org/10.1136/bcr-2012-008263>, pii: bcr2012008263.
2. Shibuya N, la Fontaine J, Frania SJ. Alcohol-induced neuroarthropathy in the foot: A case series and review of literature. *J Foot Ankle Surg.* 2008;47:118-24.
3. Kucera T, Shaikh HH, Sponer P. Charcot Neuropathic Arthropathy of the Foot: A Literature Review and Single-Center Experience. *J Diabetes Res.* 2016;2016:3207043.
4. Schneekloth BJ, Lowery NJ, Wukich DK. Charcot Neuroarthropathy in Patients With Diabetes: An Updated Systematic Review of Surgical Management. *J Foot Ankle Surg.* 2016;55:586-90.

Rami Qanneta* y Elisa Bové Aleu

Hospital Sociosanitario Francolí, Tarragona, España

* Autor para correspondencia.

Correo electrónico: rami_kanita229@hotmail.com (R. Qanneta).

<https://doi.org/10.1016/j.reuma.2018.01.015>

1699-258X/

© 2018 Elsevier España, S.L.U. y Sociedad Española de Reumatología y Colegio Mexicano de Reumatología. Todos los derechos reservados.

Síndrome de la intersección distal. Una causa poco frecuente de dolor en el antebrazo



Distal intersection syndrome: An unusual cause of forearm pain

Sr. Editor:

El dolor en carpo y antebrazo es un motivo frecuente de consulta en reumatología. Entre las causas de origen mecánico más habituales se encuentran las tendinitis por sobreuso o microtraumatismos de repetición. Destaca por su frecuencia la tendinitis de De Quervain, aunque existen también otros procesos menos comunes con presentación clínica similar.

Se presenta el caso de una mujer de 28 años, sin antecedentes de interés, que consultó por aparición súbita de dolor y tumefacción en cara dorsal del tercio distal de antebrazo derecho junto con marcada limitación funcional para la extensión del carpo y del primer dedo. La paciente trabaja como administrativa y como único antecedente refería haber realizado remo varios días durante sus recientes vacaciones. A la exploración se apreciaba calor local y tumefacción en la región dorsolateral del antebrazo unos 5 cm proximal a la articulación radiocarpiana. Con la extensión resistida del primer dedo se incrementaba el dolor y presentaba llamativa crepitación a dicho nivel. La maniobra de Finkelstein fue positiva, dolorosa a unos 5 cm proximal a la articulación radiocarpiana. La exploración sensitiva fue normal. No existía sinovitis ni dolor a otros niveles.

Se realizó una ecografía (Imagen 1) evidenciando tenosinovitis de los 2 tendones del I compartimento extensor (extensor corto y abductor largo del pulgar) a nivel de tercio distal del antebrazo coincidiendo con el cruce con los tendones del II compartimento dorsal, sin presencia de señal *power Doppler*. Se realizó la medición conjunta de los tendones AL + ERL y EC + ERC, siendo de 0,38 y 0,41 cm², respectivamente, superior a los valores normales descritos¹. No existía afectación tendinosa a nivel de la estiloides radial. El estudio ecográfico del carpo y del antebrazo del lado sano fue normal. Se diagnosticó de síndrome de la intersección distal secundario a la práctica de remo. La paciente fue tratada con reposo e inmovilización durante una semana y se realizó una infiltración ecoguiada con 40 mg de acetónido de triamcinolona. A las 2 semanas presentaba mejoría clínica y ecográfica completa.

El síndrome de intersección distal, también llamado síndrome de la encrucijada o paratendinitis seca de los radiales se debe al roce mecánico entre los tendones abductor largo y extensor corto del pulgar y los tendones de los extensores radiales del carpo (corto y largo) que se sitúan por debajo de los 2 anteriores². Los 4 tendones se cruzan formando un ángulo de 30° a unos 4-5 cm de la

articulación radiocarpiana (Imagen 2). La principal causa de inflamación a dicho nivel es el roce por sobreutilización de causa laboral (mecanografía o carpintería) o deportiva (golf, remo y deportes de raqueta) por flexo-extensión repetida de la muñeca^{3,4}.

El diagnóstico suele ser clínico en función de la localización del dolor y la crepitación, pudiendo realizarse una ecografía para confirmar los hallazgos de tenosinovitis^{5,6}. El diagnóstico diferencial hay que realizarlo con la tenosinovitis de De Quervain, el síndrome de Wartenberg (neuropatía compresiva de la rama sensitiva del nervio radial) y con la tendinitis del extensor común⁷. La maniobra de Finkelstein puede ser positiva, pero el hallazgo determinante para el diagnóstico es la localización del área dolorosa situada a unos 5 cm de la articulación radiocarpiana (Imagen 2).

El tratamiento se basa en frío local, reposo con inmovilización del carpo y antiinflamatorios, precisando en casos graves o recidivantes de infiltraciones locales que suelen ser de gran utilidad. El tratamiento quirúrgico liberando el II compartimento extensor puede ser necesario en casos limitantes asociados a actividad deportiva.

En resumen, el síndrome de la intersección distal debe considerarse en el diagnóstico diferencial de la tenosinovitis de De Quervain de presentación atípica, siendo la clave diagnóstica la

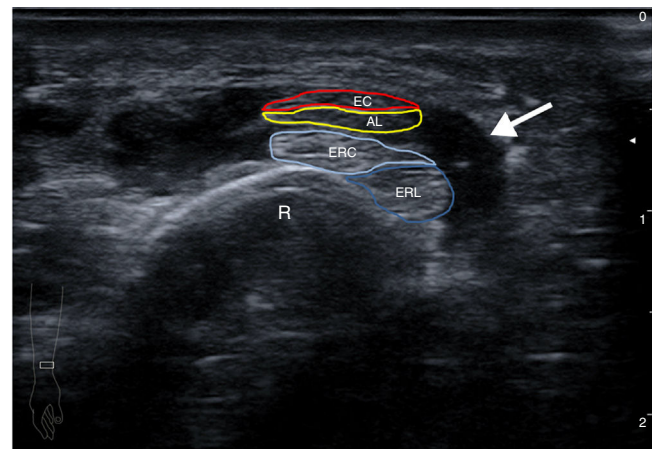


Imagen 1. Imagen ecográfica transversal de la región distal de antebrazo derecho. Se observa tenosinovitis (flecha) de los tendones del I y II compartimento extensor a nivel del cruce de ambos. AL: tendón abductor largo del primer dedo; EC: tendón extensor corto del primer dedo; ERC: tendón extensor radial corto; ERL: tendón extensor radial largo; R: radio.

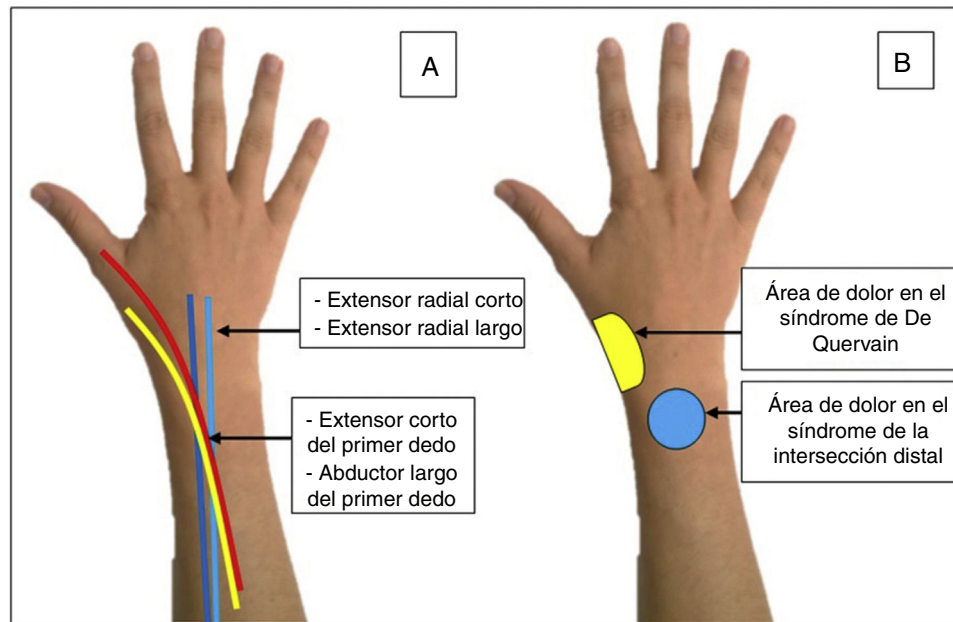


Imagen 2. A) Trayecto anatómico de los tendones implicados en el síndrome de intersección distal. B) Localización del dolor en el síndrome de intersección distal y en la tendinitis de De Quervain.

localización del dolor más medial y proximal y la presencia de crepitación.

Conflicto de intereses

Los autores declaran no tener ningún conflicto de intereses.

Bibliografía

- Christiaanse E, Jager T, Lenchik L. Thickness of extensor tendons at the proximal intersection: Sonographic measurements in asymptomatic volunteers. *J Ultrasound Med.* 2014;33:2099-103.
- Bianchi S, Martinoli C. Muñeca. En: Stefano Bianchi, Carlo Martinoli, editores. *Ecografía musculoesquelética.* Marban: Springer; 2014. p. 382-449.
- O'Connor, Philip J. Hand and Wrist Injuries. En: Philip Robinson, editor. *Essential Radiology for Sports Medicine.* Leeds: Springer; 2010. p. 143-72.
- McCarthy C. Disorders of the Wrist: Radial. En: Eugene McNally, editor. *Practical Musculoskeletal Ultrasound.* Churchill-Livingstone: Elsevier; 2014. p. 113-21.
- Montechiarello S, Miozzi F, D'Ambrosio I, Giovagnorio F. The intersection syndrome: Ultrasound findings and their diagnostic value. *J Ultrasound.* 2010;13:70-3.
- De Maeseneer M, Marcelis S, Jager T, Girard C, Gest T, Jamadar D. Spectrum of normal and pathologic findings in the region of the first extensor compartment of the wrist: Sonographic findings and correlations with dissections. *J Ultrasound Med.* 2009;28:779-86.
- Hanlon D, Luellen J. Intersection syndrome. A case report and review of the literature. *J Emerg Med.* 1999;17:969-71.

Cristina Pijoán Moratalla^{a,*}, Boris Anthony Blanco Caceres^b y Javier Bachiller Corral^a

^a Servicio de Reumatología, Hospital Universitario Ramón y Cajal, Madrid, España

^b Servicio de Reumatología, Hospital Universitario de Cruces, Baracaldo, Vizcaya, España

* Autor para correspondencia.

Correo electrónico: crispimoratalla@gmail.com (C. Pijoán Moratalla).

<https://doi.org/10.1016/j.reuma.2018.02.001>
1699-258X/

© 2018 Elsevier España, S.L.U. y Sociedad Española de Reumatología y Colegio Mexicano de Reumatología. Todos los derechos reservados.