



Sociedad Española  
de Reumatología -  
Colegio Mexicano  
de Reumatología

# Reumatología Clínica

www.reumatologiaclinica.org



## Caso clínico

### Osificación heterotópica de las piernas en un varón

Mónica García-Arpa<sup>a,\*</sup>, Miguel A. Flores-Terry<sup>a</sup>, Monserrat Franco-Muñoz<sup>a</sup>,  
Natalia Villasanti-Rivas<sup>b</sup>, Lucía González-Ruiz<sup>a</sup> y M. Eugenia Banegas-Illescas<sup>c</sup>

<sup>a</sup> Servicio de Dermatología, Hospital General Universitario de Ciudad Real, Ciudad Real, España

<sup>b</sup> Servicio de Anatomía Patológica, Hospital General Universitario de Ciudad Real, Ciudad Real, España

<sup>c</sup> Servicio de Radiodiagnóstico, Hospital General Universitario de Ciudad Real, Ciudad Real, España



#### INFORMACIÓN DEL ARTÍCULO

##### Historia del artículo:

Recibido el 11 de diciembre de 2017

Aceptado el 7 de marzo de 2018

On-line el 21 de mayo de 2018

##### Palabras clave:

Calcinosis cutis

Osificación subcutánea

Paniculitis osificante

Insuficiencia venosa crónica

#### R E S U M E N

La osificación heterotópica es un trastorno infrecuente que consiste en el depósito de tejido óseo extraesquelético. En la piel, puede ser primario, en el contexto de síndromes genéticos, o secundario a trastornos muy diversos. Dentro de las formas secundarias, la osificación subcutánea de las piernas por insuficiencia venosa crónica es una complicación infrecuente y poco reportada. Presentamos un paciente con osificación subcutánea de las piernas secundaria a insuficiencia venosa y revisamos la literatura.

© 2018 Sociedad Española de Reumatología y Colegio Mexicano de Reumatología. Publicado por Elsevier España, S.L.U. Todos los derechos reservados.

#### Report of a man with heterotopic ossification of the legs

#### A B S T R A C T

Heterotopic ossification is an uncommon disorder that consists of deposition of ectopic bone outside the extraskelletal tissues. In the skin, it can be primary, in association with genetic syndromes, or be secondary to different disorders. The latter include subcutaneous ossification of the legs in chronic venous insufficiency, an infrequent and unrecognized complication. We report the case of a patient with subcutaneous ossification of both legs secondary to venous insufficiency and review the literature.

© 2018 Sociedad Española de Reumatología y Colegio Mexicano de Reumatología. Published by Elsevier España, S.L.U. All rights reserved.

##### Keywords:

Cutaneous calcinosis

Subcutaneous ossification

Paniculitis ossificans

Chronic venous insufficiency

#### Introducción

La osificación heterotópica (OH) consiste en la formación de hueso extraesquelético y en la piel se debe a múltiples causas. Presentamos un caso de OH subcutánea (OHSC) de las piernas en relación con insuficiencia venosa crónica (IVC).

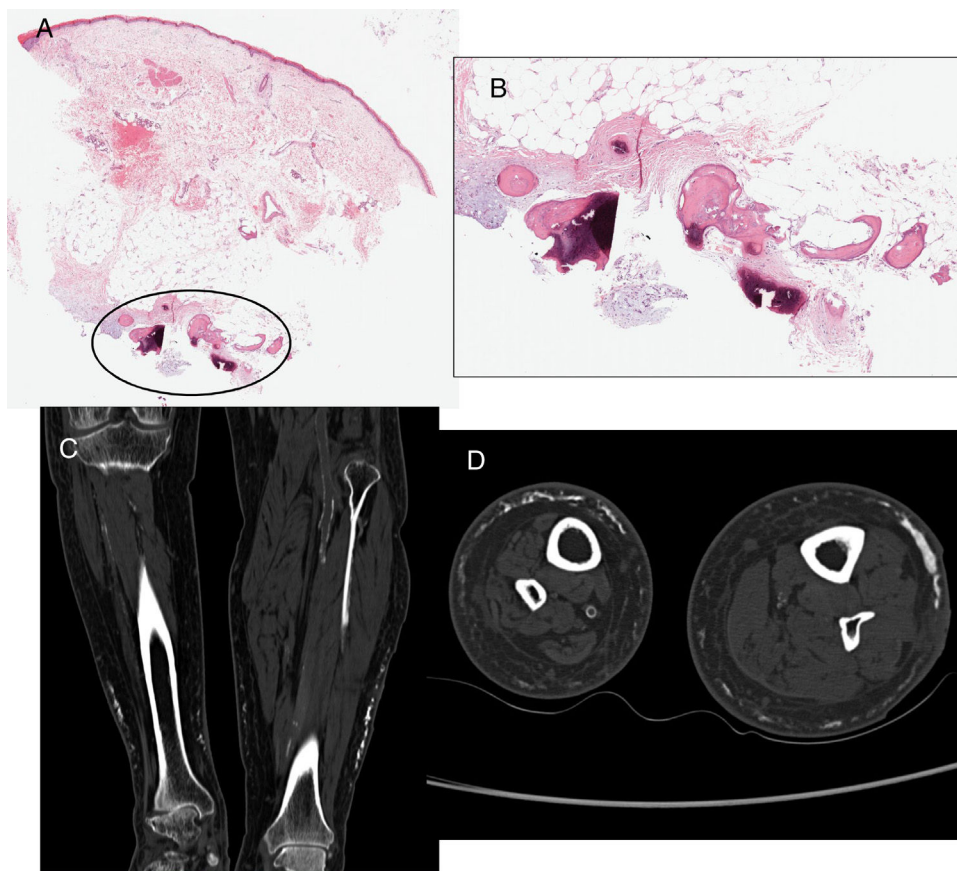
#### Observación clínica

Varón de 66 años con antecedentes de fibrilación auricular, ictus isquémico con hemiplejía derecha, e IVC con trombosis venosa

profunda izquierda en 2005 que consultaba por endurecimiento progresivo y ligeramente doloroso de las piernas, desde hacía 3 meses. A la palpación, se evidenció consistencia pétreo subcutánea en la región posterior y laterales de los dos tercios inferiores, principalmente la izquierda. Las radiografías mostraron opacidades reticuladas subcutáneas de densidad ósea. Se realizó biopsia, apreciando al corte consistencia ósea del subcutáneo, evidenciando osificación en dermis profunda y grasa (fig. 1, imágenes A y B). La analítica (incluyendo metabolismo fósforo-cálcico), radiografía de tórax y eco abdominal fueron normales. La gammagrafía ósea mostró hipercaptación en partes blandas de las piernas fundamentalmente la izquierda y la TAC, placas lineales de aspecto trabecular/reticular en el subcutáneo de ambas (fig. 1, imágenes C y D). Dada la levedad de la sintomatología, el paciente no demandó tratamiento y fue perdido en el seguimiento.

\* Autor para correspondencia.

Correo electrónico: mgarciaa73@yahoo.es (M. García-Arpa).



**Figura 1.** Biopsia. A) Panorámica que muestra epidermis atrófica, telangiectasias en dermis, con área de osificación en dermis profunda y grasa (círculo) (hematoxilina-eosina 4 X). B) Esta área, a mayor detalle, en dermis profunda y tejido celular subcutáneo: trabéculas óseas englobando tejido adiposo (hematoxilina-eosina 40 X). C y D) TAC sin contraste: placas lineales de densidad ósea, de aspecto trabecular/reticular en el tejido celular subcutáneo a lo largo del perímetro de ambas piernas, más evidente en la izquierda, fundamentalmente de la cara externa. Se observa ateromatosis arterial y asimetría en el tamaño de las piernas debido a antigua hemiplejía derecha.

## Discusión

La OH cutánea se debe a causas muy variadas. Las formas primarias son muy raras apareciendo en síndromes hereditarios y en las distintas variedades de osteoma cutis. La gran mayoría de OHSC o paniculitis osificante son secundarias a lesiones preexistentes heterogéneas, incluyendo calcificaciones. La asociación de OHSC e IVC, fue descrita por Lippman en 1957 en 23 pacientes<sup>1</sup> aportando después 37 más, concluyendo que ocurría en el 10% de IVC<sup>2</sup>. Posteriormente, se han publicado casos aislados<sup>3-6</sup> y las escasas revisiones existentes se refieren a IVC y calcificación distrófica subcutánea por los hallazgos radiológicos<sup>7,8</sup>. En una de ellas, la calcificación se producía en un 17,5% de 40 casos con IVC<sup>7</sup>; en otra, de 20 IVC graves de larga evolución, en un 65%, hallándose OHSC en un 20% de los biopsiados<sup>8</sup>. La incidencia de la OHSC en IVC es desconocida, aunque posiblemente infradiagnosticada, pudiendo ser un hallazgo casual. Afecta principalmente a mujeres, mayores de 50 años y obesas con IVC de larga evolución. Se manifiesta con nódulos y placas subcutáneas, pétreas, uni- o bilaterales, generalmente asintomático<sup>2-8</sup> aunque en casos avanzados puede provocar dolor, deformidad articular y atrapamientos nerviosos<sup>9</sup>. La piel suprayacente puede ser normal, mostrar signos de IVC, úlceras venosas y más raramente, livedo racemosa<sup>6</sup>, y no se afecta fascia ni músculo. El estudio analítico incluyendo metabolismo del fósforo-calcio es normal. La biopsia, prueba de elección, es similar a otras OH cutáneas, mostrando depósitos de hueso en dermis y grasa. En la radiografía se observan opacidades subcutáneas, difusas o reticuladas, afectando el perímetro de la pierna y puede asociarse a periostitis por IVC<sup>10</sup>. La ecografía es una técnica barata, rápida y

accesible que se considera de elección en el diagnóstico precoz de calcificación y osificación, debido a que la radiografía simple puede no mostrar alteraciones hasta pasados 10-14 días<sup>11</sup>. La osificación muestra imágenes hiperecogénicas con artefacto de sombra acústica posterior en el subcutáneo, mostrando las calcificaciones menor ecogenicidad<sup>6,9</sup>. La gammagrafía ósea también es muy sensible en el diagnóstico precoz, no así la TAC y la resonancia, que permitirían valorar la extensión.

Se desconoce la patogénesis de la OHSC en la IVC, la cual no siempre va precedida de calcificación. El edema y/o inflamación persistente, conduciría a la necrosis celular con liberación de células y mediadores inflamatorios, provocando osificación. También se postula que células mesenquimales pluripotenciales o los propios adipocitos, se transformarían en hueso, o que progenitores óseos latentes del tejido afecto y circundante, o incluso circulantes, se diferenciarían hacia osteoblastos<sup>6,8</sup>.

La detección precoz de calcificación y OHSC en la IVC es importante para detener la progresión ya que no hay tratamiento efectivo, recomendándose desbridamiento o extirpación, si es posible. En otros casos de OHSC se ha empleado diltiazem, probenecid, minociclina, hidróxido de aluminio y bifosfonatos, con resultados favorables; quizá el tiosulfato sódico podría ser una opción como en la calcificación distrófica<sup>9</sup>.

## Conclusiones

Presentamos un nuevo caso de OHSC en relación con IVC de larga evolución; quizá la inmovilidad debida a la hemiplejía derecha (empeorando la IVC) y principalmente, la TVP izquierda, hayan

influido en su aparición. Aunque la biopsia es la prueba de referencia, la ecografía parece la técnica de elección en el diagnóstico precoz<sup>9</sup>.

### Conflicto de intereses

Los autores declaran no tener ningún conflicto de intereses.

### Bibliografía

1. Lippmann HI. Subcutaneous ossification in chronic venous insufficiency; presentation of 23 cases: a preliminary report. *Angiology*. 1957;8:378–96.
2. Lippmann HI, Goldin RR. Subcutaneous ossification of the legs in chronic venous insufficiency. *Radiology*. 1960;74:279–88.
3. Condon RE, Harkins HN. Subcutaneous bone formation in chronic venous insufficiency of the legs. *Ann Surg*. 1963;157:27–32.
4. Sarkany I, Kreef L. Subcutaneous ossification of the legs in chronic venous stasis. *Br Med J*. 1966;2:27–8.
5. Cafasso DE, Bowen DK, Kinkennon SA, Stanbro MD, Kellicut DC. Heterotopic ossifications in chronic venous insufficiency: a new consideration for clinical, aetiology, anatomy and pathophysiology staging. *Phlebology*. 2013;28:361–5.
6. Lekich C, Parsi K. Heterotopic ossification of small saphenous vein and panniculitis ossificans of chronic venous insufficiency presenting with livedo racemosa. *Phlebology*. 2014;29:401–6.
7. Piry A, Vin F, Allaert FA. Inflammation and subcutaneous calcification of venous origins. *Phlebologie*. 1992;45:41–7.
8. Tokoro S, Satoh T, Okubo Y, Igawa K, Yokozeki H. Latent dystrophic subcutaneous calcification in patients with chronic venous insufficiency. *Acta Derm Venereol*. 2009;89:505–8.
9. Lorente-Luna M, Alfageme-Roldán F, González-Lois C. Ultrasound diagnosis of calcified skin deposits. *Actas Dermosifiliogr*. 2015;106:586–8.
10. Pujol JM, Pros A, Blanc J, Mallofre J, Ciria M. Calcificaciones subcutáneas y periostitis en extremidades inferiores en imágenes. *Rev Esp Reumatol*. 2000;27:137–40.
11. Bodley R, Jamous A, Short D. Ultrasound in the early diagnosis of heterotopic ossification in patients with spinal injuries. *Paraplegia*. 1993;31:500–6.