

Marta Novella Navarro^{a,*}, Enrique Calvo Aranda^a,
José Luis Cabrera Alarcón^b y Paloma García de la Peña Lefebvre^a

^a Servicio de Reumatología, Hospital Universitario Madrid-Norte Sanchinarro, Madrid, España

^b Unidad de Bioinformática, Centro de Diagnóstico de Enfermedades Moleculares (CEDEM), Madrid, España

* Autor para correspondencia.

Correo electrónico: mnovellanavarro@gmail.com
(M. Novella Navarro).

<https://doi.org/10.1016/j.reuma.2018.10.011>

1699-258X/ © 2018 Elsevier España, S.L.U. y Sociedad Española de Reumatología y Colegio Mexicano de Reumatología. Todos los derechos reservados.

Fibroelastosis pleuroparenquimatosa: un nuevo tipo de neumonía intersticial asociada a conectivopatías



Pleuroparenchymal Fibroelastosis: A New Entity of Interstitial Pneumonia Related to Connective Tissue Diseases

Sr. Editor:

La fibroelastosis pleuroparenquimatosa (FEPP) es una nueva entidad que ha sido incluida recientemente dentro de las neumonías intersticiales idiopáticas raras o poco frecuentes¹. Se caracteriza por el desarrollo de una fibrosis rica en fibras elásticas que afecta a la pleura y al parénquima pulmonar subpleural, predominantemente en lóbulos superiores². Puede ser idiopática o secundaria a múltiples procesos, entre ellos las enfermedades autoinmunes sistémicas³.

Presentamos el caso de una mujer de 52 años natural de Perú, residente en España desde hace 23 años, que trabaja como ayudante domiciliario y no presenta antecedentes personales ni familiares de interés. Comenzó hace un año con artralgias de ritmo inflamatorio y xerostomía sin xeroftalmia ni ninguna otra sintomatología asociada. La exploración física, la auscultación cardiopulmonar y la exploración cutánea y musculoesquelética fueron normales. El hemograma, la bioquímica general y la creatinina (111 U/l) también fueron normales. Las inmunoglobulinas en suero mostraban una elevación de IgG (2.410 mg/dl). Presentaba FR positivo (242 UI/ml), ACPA negativo, ANA positivo (1/640), anti-Ro positivo (240 UI/ml), anti-La positivo (75 UI/ml) y anti-DNA negativo. Como pruebas complementarias se solicitaron: serologías de VHC y VHB, Interferon Gamma Release Assay (IGRA), radiografía de sacroilíacas, ecocardiograma, anticuerpos específicos de miopatía (anti-MI2, anti-SRP, anti-PM-SCL, anti-PL7, anti-PL12, anti-KU, anti-OJ y anti-EJ) y capilaroscopia, resultando todas ellas normales o negativas.

La biopsia de glándula salival reveló la presencia de múltiples áreas de infiltración linfocitaria. Fue diagnosticada de síndrome de

Sjögren primario con base en los criterios de ACR-EULAR 2017⁴. En la radiografía de tórax, se observaba engrosamiento pleural y fibrosis en casquetes apicales, y en la TCAR pulmonar se apreciaban consolidaciones subpleurales junto con engrosamiento pleural de predominio apical bilateral, condicionando una moderada pérdida de volumen de ambos lóbulos superiores, todo ello compatible con FEPP (fig. 1). Las pruebas de función respiratoria incluyendo difusión de CO eran normales.

Se inició tratamiento con prednisona 5 mg/día, a pesar de lo cual la paciente refiere empeoramiento de la xerostomía y sensación subjetiva de disnea de moderados esfuerzos. Se realiza una segunda TCAR pulmonar que no muestra progresión radiológica tras 6 meses de seguimiento.

La FEPP fue descrita por primera vez en el año 1992 por Amitani et al. como una fibrosis pulmonar idiopática de campos superiores, y en 2004 fue reconocida por Frankel et al. como una nueva entidad clinicopatológica. Desde entonces se han descrito en torno a 120 casos en todo el mundo, sobre todo en población asiática⁵. De todos ellos, alrededor del 20% estaban asociados a conectivopatías⁶. En el año 2013, esta entidad fue incluida en la clasificación de las neumonías intersticiales idiopáticas del American Thoracic Society/European Respiratory Society, dentro de la categoría de neumonías intersticiales raras¹.

Esta enfermedad se presenta en adultos con una edad media en torno a 57 años, afectando por igual a ambos sexos¹ y sin mostrar relación con el tabaquismo^{3,5}. La clínica suele ser disnea, tos no productiva, dolor pleurítico o pérdida de peso⁷. Esta entidad puede ser idiopática o bien secundaria a múltiples procesos: infecciones, radiación, trasplante, neoplasias, y entre ellos enfermedades reumatológicas³ tales como artritis reumatoide, miopatías, esclerodermia o síndrome de Sjögren⁶.

Los hallazgos característicos en la TCAR son la presencia bilateral en forma de engrosamiento pleural irregular y cambios fibróticos en parénquima subpleural de campos superiores, pudiendo coexistir con otros patrones radiológicos de enfermedad intersticial pulmonar en distintas áreas del parénquima. Los

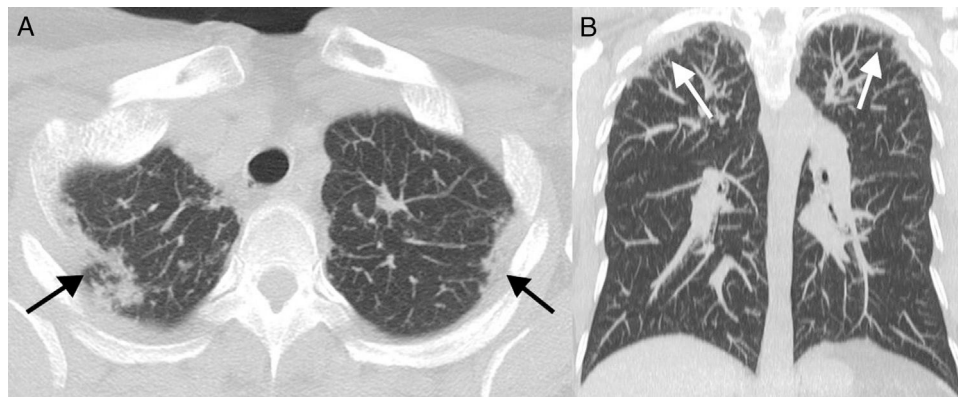


Figura 1. A) TCAR pulmonar corte transversal. B) TCAR pulmonar corte coronal. En ambos cortes se observa la presencia de consolidaciones subpleurales y engrosamiento pleural de predominio apical bilateral.

hallazgos anatomopatológicos son la presencia de fibrosis pleural e intraalveolar junto con elastosis de los septos alveolares⁸.

Los pacientes con FEPP tienen un mayor riesgo de presentar neumomediastino o neumotórax⁶, tanto espontáneo como tras la realización de una biopsia pulmonar para su diagnóstico de certeza basado en los hallazgos anatomopatológicos⁹. Por ello se está valorando la utilidad de la criobiopsia como técnica diagnóstica menos invasiva, disminuyendo así este tipo de complicaciones⁷. El diagnóstico diferencial se debe de plantear con otras entidades que radiológicamente afecten predominantemente a lóbulos superiores, entre ellas la sarcoidosis o la tuberculosis.

La FEPP presenta un pronóstico muy variable, siendo su evolución en ocasiones extremadamente grave⁶. Aunque se ha descrito algún caso de mejoría con pirfenidona¹⁰, en general no hay ningún tratamiento eficaz. Las principales causas de muerte son la progresión de la enfermedad y las infecciones respiratorias⁶. En España hasta el momento se han publicado 3 casos, todos ellos con evolución desfavorable con necesidad de trasplante pulmonar^{7,9}.

En conclusión, la FEPP es una nueva entidad incluida recientemente dentro de las enfermedades pulmonares intersticiales, que puede asociarse a enfermedades autoinmunes sistémicas. Por ello es importante conocer sus características clínicas y radiológicas, y sospecharla en pacientes con afectación intersticial pulmonar de predominio en campos superiores. Es también de gran importancia el abordaje multidisciplinar con el fin de mejorar su detección y manejo.

Agradecimientos

Al Servicio de Radiodiagnóstico del Hospital Ramón y Cajal por su colaboración.

Bibliografía

1. Travis WD, Costabel U, Hansell DM, King TE Jr, Lynch DA, Nicholson AG, et al. ATS/ERS Committee on Idiopathic Interstitial Pneumonias. An official American Thoracic Society/European Respiratory Society statement: Update of the international multidisciplinary classification of the idiopathic interstitial pneumonias. *Am J Respir Crit Care Med*. 2013;188:733–48.
2. Sverzellati N, Lynch DA, Hansell DM, Johkoh T, King TE Jr, Travis WD. American Thoracic Society-European Respiratory Society Classification of the Idiopathic Interstitial Pneumonias: Advances in Knowledge since 2002. *Radiographics*. 2015;35:1849–71.
3. Watanabe K. Pleuroparenchymal fibroelastosis: Its clinical characteristics. *Curr Respir Med Rev*. 2013;9:229–37.
4. Shiboski CH, Shiboski SC, Seror R, Criswell LA, Labetoulle M, Lietman TM, et al. International Sjögren's Syndrome Criteria Working Group. 2016 American College of Rheumatology/European League Against Rheumatism classification criteria for primary Sjögren's syndrome: A consensus and data-driven methodology involving 3 international patient cohorts. *Ann Rheum Dis*. 2017;76:9–16.
5. Cheng SK, Chuah KL. Pleuroparenchymal fibroelastosis of the lung: A review. *Arch Pathol Lab Med*. 2016;140:849–53.
6. Enomoto Y, Nakamura Y, Colby TV, Johkoh T, Sumikawa H, Nishimoto K, et al. Radiologic pleuroparenchymal fibroelastosis-like lesion in connective tissue disease-related interstitial lung disease. *PLoS One*. 2017;12:e0180283.
7. Portillo K, Guasch I, Becker C, Andreo F, Fernández-Figueras MT, Ramirez Ruz J, et al. Pleuroparenchymal fibroelastosis: A New entity within the spectrum of rare idiopathic interstitial pneumonias. *Case Rep Pulmonol*. 2015;2015:810515.
8. Reddy TL, Tominaga M, Hansell DM, von der Thusen J, Rassl D, Parfrey H, et al. Pleuroparenchymal fibroelastosis: A spectrum of histopathological and imaging phenotypes. *Eur Respir J*. 2012;40:377–85.
9. Hurtado EJ, González ML, Soto MM, Rueda FJ, Nadal FJ, Cantero AR. Idiopathic pleuroparenchymal fibroelastosis, a new idiopathic interstitial pneumonia: A case report. *Chron Respir Dis*. 2016;13:312–6.
10. Sato S, Hanibuchi M, Takahashi M, Fukuda Y, Morizumi S, Toyoda Y, et al. A patient with idiopathic pleuroparenchymal fibroelastosis showing a sustained pulmonary function due to treatment with pirfenidone. *Intern Med*. 2016;55:497–501.

Patricia Morán Álvarez^{a,*}, Javier Bachiller-Corral^a,
Luis Gorospe Sarasúa^b y Carlos de la Puente Bujidos^a

^a Servicio de Reumatología, Hospital Universitario Ramón y Cajal, Madrid, España

^b Servicio de Radiodiagnóstico, Hospital Universitario Ramón y Cajal, Madrid, España

* Autor para correspondencia.

Correo electrónico: patricia.moran@salud.madrid.org (P. Morán Álvarez).

<https://doi.org/10.1016/j.reuma.2018.09.003>

1699-258X/ © 2018 Elsevier España, S.L.U. y Sociedad Española de Reumatología y Colegio Mexicano de Reumatología. Todos los derechos reservados.