



Sociedad Española  
de Reumatología -  
Colegio Mexicano  
de Reumatología

# Reumatología Clínica

www.reumatologiaclinica.org



## Caso clínico

### Sinovitis colinérgica: descripción de 4 casos

Carlos Guillén Astete<sup>a,\*</sup>, Miguel Zamorano Serrano<sup>b</sup> y Mónica Luque Alarcón<sup>c</sup>

<sup>a</sup> Servicio de Reumatología, Hospital Universitario Ramón y Cajal, Madrid, España

<sup>b</sup> Servicio de Urgencias, Hospital Universitario Ramón y Cajal, Madrid, España

<sup>c</sup> Servicio de Neurología, Hospital Universitario Ramón y Cajal, Madrid, España



#### INFORMACIÓN DEL ARTÍCULO

##### Historia del artículo:

Recibido el 10 de mayo de 2019

Aceptado el 7 de agosto de 2019

On-line el 7 de noviembre de 2019

##### Palabras clave:

Sinovitis colinérgica

Urticaria colinérgica

Fisiología sinovial

Ecografía articular

#### R E S U M E N

Presentamos los hallazgos clínicos y ecográficos de 4 pacientes con sinovitis moderada y lesiones cutáneas urticariales asociadas a la actividad deportiva en ambientes cálidos. Incluimos la evolución tras su tratamiento con hidroxicina. Sugerimos una relación causal similar a la urticaria colinérgica en la que la sinovia vecina responde con derrame que autolimita una vez suspendido el proceso desencadenante.

© 2019 Elsevier España, S.L.U. y

Sociedad Española de Reumatología y Colegio Mexicano de Reumatología. Todos los derechos reservados.

#### Cholinergic synovitis: Description of four cases

#### A B S T R A C T

We present the clinical and ultrasound findings of four patients with moderate synovitis and urticarial skin lesions associated with sports activity in warm environments. We include progress after treatment with hydroxycyn. We suggest a causal relationship similar to cholinergic urticaria where the neighbouring synovium responds with effusion that self-limits once the triggering process has been halted.

© 2019 Elsevier España, S.L.U. and Sociedad Española de Reumatología y Colegio Mexicano de Reumatología. All rights reserved.

##### Keywords:

Cholinergic synovitis

Cholinergic urticaria

Synovial physiology

Joint ultrasound

#### Introducción

La urticaria colinérgica es una entidad dermatológica rara caracterizada por la aparición de lesiones habonosas pruriginosas como respuesta al incremento local de temperatura<sup>1</sup>. No forma parte de las urticarias físicas en sentido estricto dado que el desencadenante térmico no es necesariamente exógeno<sup>2</sup>. Recientemente, a lo largo de 5 años, hemos tenido la experiencia de observar y tratar 4 casos de sinovitis local asociada a lesiones habonosas tras esfuerzos físicos puntuales llevados a cabo con altas temperaturas.

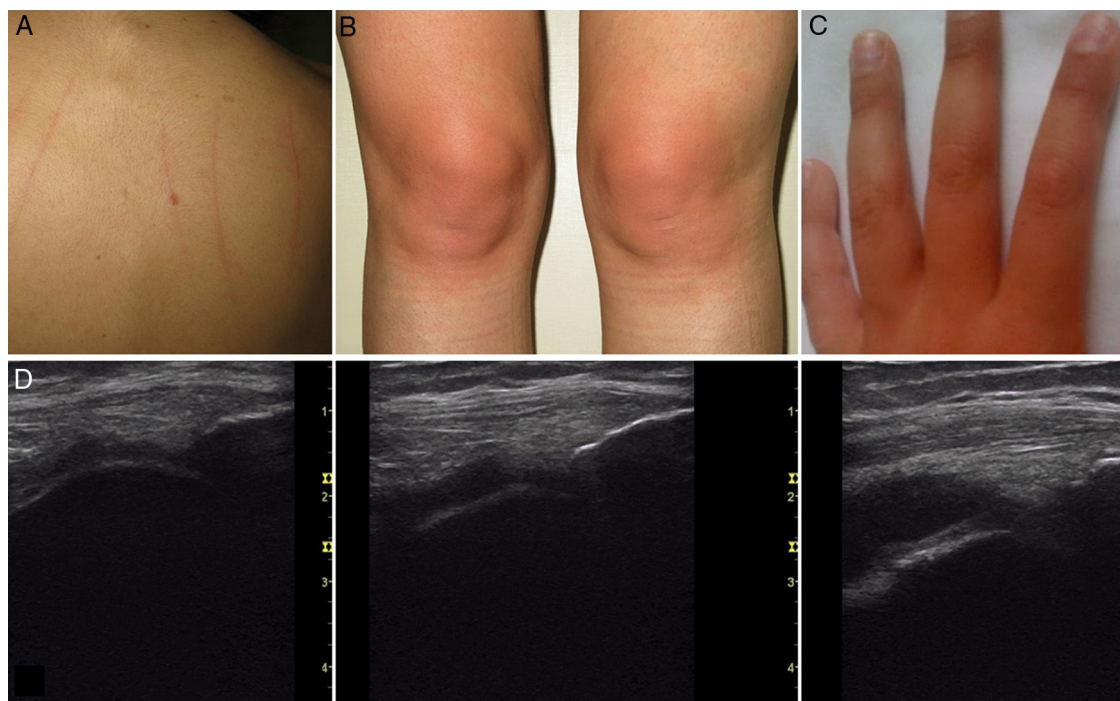
#### Observaciones clínicas

##### Caso 1

Mujer de 25 años, sin antecedente de asma ni atopía conocida que, durante el verano y tras realizar ejercicio físico presentaba tumefacción de ambas rodillas asociado a eritema en cara anterior y prurito. En la exploración se constata dermatografismo (figs. 1A y B). En ambas rodillas se identificaban sendos derrames sinoviales con mínima proliferación membranosa y ausencia de señal power Doppler. Después de 2 h de reposo las lesiones en piel desaparecieron y 24 h más tarde el volumen de líquido sinovial era fisiológico. Días después del evento se le administró 1 mg de metacolina subcutánea, concentración 1:100 (test de metacolina) que provocó la aparición de habones. La paciente fue tratada con hidroxicina 100 mg/día durante los meses de verano con resolución completa de la clínica.

\* Autor para correspondencia.

Correo electrónico: [cguillen.hrc@salud.madrid.org](mailto:cguillen.hrc@salud.madrid.org) (C. Guillén Astete).



**Figura 1.** A) Dermografismo observado en el caso 1. B) Aspecto de las rodillas una hora después de la actividad física en el caso 1. C) Aspecto de las manos en la paciente del caso 2 tras realizar ejercicios isométricos con mancuernas. D) De izquierda a derecha: situación basal del receso prepatelar de la paciente del caso 3, 1 h después del ejercicio y 3 h más tarde.

#### Caso 2

Mujer de 28 años, sedentaria y con sobrepeso. En verano, tras iniciar rutina deportiva con mancuernas de bajo peso empezó a notar limitación funcional en codos, y tumefacción en codos y metacarpofalángicas que se hacía más evidente cuando usaba coderas y guantes de gimnasio (fig. 1C). Presentaba aparición de eritema y prurito sin habones. Ecográficamente se constató derrame sinovial en la articulación radiohumeral y en las MCF de ambas manos. Las lesiones duraban 4–6 h y la sinovitis desaparecía al cabo de 12–24 h. Tras la desaparición de las lesiones y de la limitación funcional se demostró un test positivo de metacolina. Se inició tratamiento con hidroxicina 75 mg/día que hubo que incrementar hasta 200 mg/día para obtener control completo de las manifestaciones. La paciente tuvo que volver a iniciar el tratamiento durante el subsiguiente verano.

#### Caso 3

Mujer de 31 años con antecedente de asma y urticaria colinérgica conocida desde los 25 años, que presentaba tumefacción de rodillas y aparición de habones en cara anterior tras el ejercicio físico (ciclismo) con mayor frecuencia en los meses de verano. En ambas rodillas se apreciaba derrame sinovial parapatelar moderado y proliferación membranosa leve sin hiperemia (fig. 1D). Las lesiones cutáneas persistían entre 2–8 h y la tumefacción desaparecía en las primeras 24 h tras iniciar reposo deportivo. Tenía un test de metacolina positivo 4 años antes por lo que se decidió no realizar una nueva provocación. Respondió satisfactoriamente a hidroxicina 100 mg/día que solamente usa durante los meses de verano.

#### Caso 4

Mujer de 34 años, aficionada a la marcha, usuaria de tobilleras con carga. Durante el verano presentaba tumefacción de tobillos

asociado a aparición de habones pruriginosos en el dorso del pie. En la ecografía de tobillos se constató derrame moderado sin práctica proliferación sinovial en las articulaciones tibioastragalinas. Ambos hallazgos no perduraban más de 24 h tras iniciado el reposo deportivo. La prueba de metacolina fue positiva y fue tratada con dosis de 100 mg/día de hidroxicina con mejoría casi completa que resolvió retirando la cobertura de los tobillos durante la marcha.

Ninguna de las pacientes presentó alteraciones analíticas significativas. En ningún caso se alteraron los reactantes de fase aguda. Todas las pacientes eran seronegativas para factor reumatoide y anticuerpos antipéptidos citrulinados. La paciente del caso 3 tuvo ANA (1/160) en una única determinación y 2 estudios posteriores negativos. En ningún caso los síntomas fueron causal de baja laboral.

#### Discusión

Los 4 casos responden a la definición ecográfica de sinovitis sin hiperemia y con escaso componente proliferativo. A su vez, tienen en común la asociación cronológica reiterada de calor local en un entorno ambiental cálido. Hasta este punto, las sinovitis documentadas se podrían explicar como una respuesta al estrés mecánico sinovial reportado previamente en sujetos sanos<sup>3</sup>. Sin embargo, la persistente relación con manifestaciones dermatológicas características de la urticaria colinérgica y la presencia —inconstante— de dermografismo, sugieren que el origen de la sinología encontrada obedece a una respuesta compleja tanto cutánea como sinovial al calor. La relativamente rápida vuelta a la normalidad de las lesiones cutáneas sugiere un mecanismo fisiopatológico vasomotor que, en ausencia de hiperemia sinovial, parece no justificar el derrame sinovial. Por otro lado, la escasa proliferación membranosa sinovial sugiere que la génesis del proceso estaría en la piel, y que el derrame sería una reacción sinovial por vecindad.

La urticaria colinérgica no cuenta con una explicación fisiopatológica totalmente clara, y su asociación con sinovitis transitoria no ha sido descrita previamente en la literatura, no obstante, la

positividad del test de metacolina y la respuesta sinovial favorable a hidroxicina, un tratamiento clásico de la urticaria colinérgica, permiten establecer un vínculo fisiopatogénico entre los mecanismos que producen las manifestaciones cutáneas y aquellas que provocan la efusión sinovial.

### Conclusión

La entidad descrita en estos 4 casos, y que arbitrariamente proponemos denominar sinovitis colinérgica autolimitada, puede entenderse como una respuesta sinovial a los mismos estímulos colinérgicos propios de la urticaria en territorios articulares superficiales o próximos a la piel y desencadenados por la generación local de calor en ambientes a altas temperaturas, sin embargo, al igual que en el caso de la urticaria colinérgica, la sinovitis colinérgica es una entidad cuya completa comprensión debe ser materia de estudios futuros.

### Conflicto de intereses

Los autores declaran no tener ningún conflicto de intereses.

### Bibliografía

1. Fukunaga A, Washio K, Hatakeyama M, Oda Y, Ogura K, Horikawa T, et al. Cholinergic urticaria: Epidemiology, physiopathology, new categorization, and management. *Clin Auton Res*. 2018;28:103–13.
2. Magerl M, Borzova E, Giménez-Arnau A, Grattan CEH, Lawlor F, Mathelier-Fusade P, et al. The definition and diagnostic testing of physical and cholinergic urticarias—EAACI/GA2LEN/EDF/UNEV consensus panel recommendations. *Allergy*. 2009;64:1715–21.
3. Guillén Astete CA, Boteanu A, Zea Mendoza A. Comparison of prevalence of synovitis by ultrasound assessment in subjects exposed or not to self-reported physical overexertion: The Monday's synovitis. *ScientificWorldJournal*. 2014;2014:563981.