

XLIX Congreso Mexicano de Reumatología

Retos diagnósticos

RD01

Síndrome de pulmón encogido asociado a lupus eritematoso sistémico pediátrico

Aguilar-Campohermoso NJ¹, Méndez-Núñez M², Arellano-Valdez CA², Tlacuilo-Parra JA², De La Rosa-Castillo MJ²

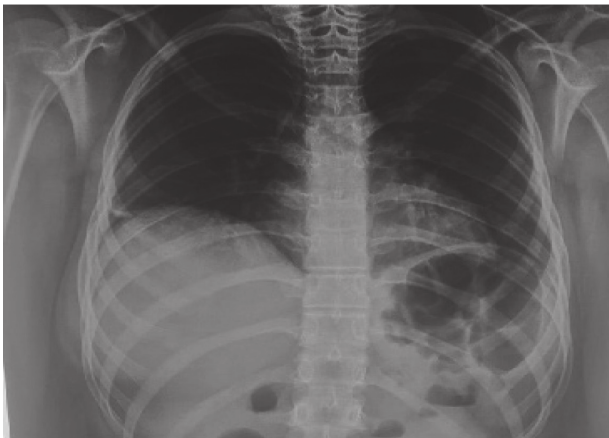
⁽¹⁾Hospital de Pediatría, UMAE, ⁽²⁾Hospital de Pediatría, UMAE, Centro Médico Nacional de Occidente

Introducción: El síndrome de pulmón encogido (SPE) se caracteriza por disnea recurrente y progresiva, dolor torácico, diafragmas elevados con movimiento reducido y patrón restrictivo en pruebas de función pulmonar. Su presentación en pacientes pediátricos con lupus eritematoso sistémico (LES) es poco frecuente.

Objetivos: Presentación de una complicación rara en pacientes pediátricos con lupus eritematoso sistémico.

Material y métodos: Adolescente femenina de 14 años con diagnóstico de LES que dos años antes desarrolla disnea progresiva y dolor torácico. A su ingreso se descarta afección cardíaca que cause disnea, sin datos clínicos de infección y cultivos negativos. La 0radiografía de tórax muestra elevación del hemidiafragma derecho (**Figura 1**), por lo que se sospecha síndrome de pulmón encogido relacionado con LES; se interconsulta a neumología, que concluye afectación en movilidad y fuerza diafragmática; las pruebas de función pulmonar con patrón restrictivo confirman el diagnóstico de SPE. Tratamiento con dosis altas de esteroide y ciclofosfamida: mejoría paulatina de la disnea.

Figura 1. (RD01)



Conclusiones: El SPE es una complicación poco común en el LES; en adultos, la prevalencia calculada es 0.5% a 1.1%. En la población pediátrica

se desconoce su prevalencia, ya que sólo se han notificado 6 casos entre los 12 y 14 años en las publicaciones anglosajonas. A pesar de su rareza, debe considerarse este diagnóstico diferencial en pacientes con LES, disnea o dolor torácico pleurítico, dado que el diagnóstico y tratamiento oportuno favorecen el pronóstico.

Bibliografía

1. Cerqueira Calderaro D, Aparecida Ferreira G. Presentation and prognosis of shrinking lung syndrome in systemic lupus erythematosus; report of four cases. *Rheumatol Int.* 2012;32:1391-1396.
2. Toya SP, Tzelepis GE. Association of the shrinking lung syndrome in systemic lupus erythematosus with pleurisy: a systematic review. *Semin Arthritis Rheum.* 2009;39:30-7.

RD02

Glomerulonefritis rápidamente progresiva en paciente con artritis reumatoide

Escudero-Tepale EM, Rosas-Villegas CE, Miranda-Hernández DG, Saavedra-Salinas MA

Hospital de Especialidades, Centro Médico Nacional La Raza

Introducción: La artritis reumatoide se relaciona con alteraciones renales, pero menos del 14% de las biopsias realizadas en esta población es del tipo glomerulonefritis necrosante.

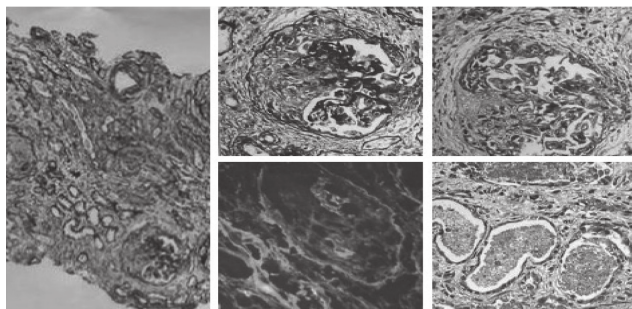
Objetivos: Describir un caso de glomerulonefritis de rápida progresión en la artritis reumatoide.

Material y métodos: Paciente de reumatología, Centro Médico Nacional La Raza.

Resultados: Mujer de 58 años con artritis reumatoide seropositiva de 30 años de diagnóstico, con tratamiento inicial de triple FARME sintético. Falla secundaria en 2019 y cambio a certolizumab pegol (200 mg quincenal), con tasa de filtrado glomerular de 84.1 ml/min/m² SC. En julio de 2020 hay disminución de volúmenes urinarios y signos de hiperazotemia, eritrocituria y deterioro de la función renal. Requiere hemodiálisis urgente. La biopsia renal mostró 41 glomérulos, el 48.78% esclerosados, 26.82% con lesiones esclerosantes segmentarias, 39% en semilunas fibrosas, 46.3% con lesiones proliferativas extracapilares activas (**Figura 1**), IgG positivo, IgA, IgM, C1q, C3c, C4c, fibrinógeno, kappa/lambda negativo. Hipocomplementemia, ANA y ENA negativos y positividad para P-ANCA; requirió pulsos de metilprednisolona (3 g) e inducción con rituximab, y continuó con hemodiálisis.

Conclusiones: Las alteraciones renales más frecuentes en AR son glomerulonefritis membranosa, focal y segmentaria, amiloidosis secundaria, vasculitis reumatoide, farmacológica, mesangial, de cambios mínimos y relación con P-ANCA. Se describe una biopsia consistente con glomerulonefritis proliferativa extracapilar mixta difusa de tipo paucicunitario con lesiones necrosantes y esclerosantes. La positividad de P-ANCA, hasta en 21% de

Figura 1. Cortes histológicos: se observan dos fragmentos de parénquima renal (corteza y médula): 41 glomerulos por sección; 20 (48.7%) están esclerosados globalmente y 11 (26.82%) representan lesiones esclerosantes segmentarias; 16 (39 025) semilunas fibrosas. En los glomerulos residuales hay 19 (46.34%) lesiones proliferativas extracapilares activas, 13 de tipo celular y 6 fibrocelulares acompañadas de necrosis fibrinoide y cariorrexis. El intersticio tiene áreas de fibrosis con atrofia tubular adjunta que afectan a 40% a 50% de la superficie cortical. IgG positivo, con patrón granular focal y segmentario en el mesangio.(CC2)



pacientes con alteraciones renales y AR, se vincula con gravedad y es un predictor independiente de nefropatía. Los casos de glomerulonefritis focal y segmentaria con semilunas deben interpretarse como vasculitis limitada a riñón. El pronóstico es similar al de las vasculitis sistémicas de vaso pequeño.

Bibliografía

- Góis M, Messias A, Carvalho D, et al. MPO-ANCA-associated necrotizing glomerulonephritis in rheumatoid arthritis; a case report and review of literature. *J Nephropathol.* 2017;6(2):58-62.
- Icardi A, Araghi P, Ciabattini M. Coinvolgimento renale in corso di artrite reumatoide. *Kidney involvement in rheumatoid arthritis. Reumatismo.* 2003;55(2):76-85. DOI: 10.4081/reumatismo.2003.76

RD03

Síndrome tricorriofalángico: reporte de caso y revisión de la literatura

Rivera-Navarro D, Arellano-Valdez CA, Méndez-Núñez M, Tlacuilo-Parrá JA

Hospital de Pediatría, UMAE, Centro Médico Nacional de Occidente, IMSS

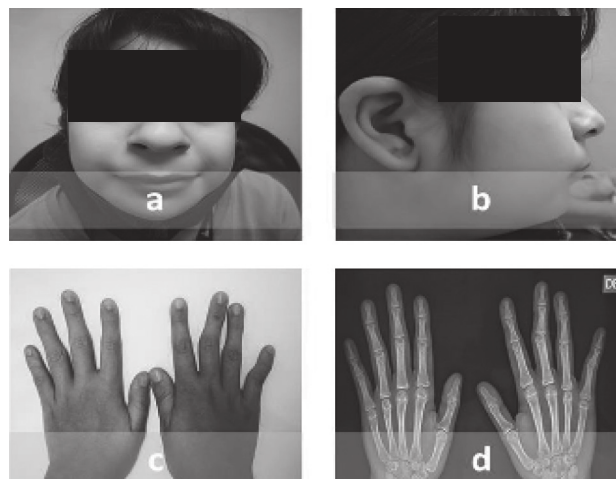
Introducción: El síndrome tricorriofalángico (STRF) es una entidad rara de origen genético, de transmisión autosómica dominante y expresividad variable, localizado en el gen *TRPS1*, relacionado con el desarrollo y diferenciación de huesos, riñones y folículos pilosos; se acompaña de talla baja y reducción del ritmo de crecimiento.

Objetivos: Identificar las artropatías no inflamatorias como diagnóstico diferencial de la artritis idiopática juvenil.

Resultados: Paciente femenino de 13 años, portadora de déficit intelectual, retraso psicomotor, déficit de atención y vejiga neurogénica. Refiere un año de evolución con deformidad en dedos de manos asintomática. La exploración física revela nariz en bulbo, filtro agrandado, labio en bermellón, mala oclusión dental y clinodactilia de ambas manos, sin datos de inflamación (Figura 1). La talla para la edad de la paciente se encuentra por debajo del percentil 1° para la edad ($z = -2.44$). Se informan los siguientes estudios de laboratorio negativos: antipéptido cíclico citrulinado, factor reumatoide y reactantes de fase aguda. La radiografía de manos muestra epífisis en forma de cono en falanges medias. Refiere las mismas características clínicas en tres familiares de primer grado, diagnosticados con artritis reumatoide.

Conclusiones: La confirmación diagnóstica requiere estudio genético para determinar variante patogénica; sin embargo, las características fenotípicas

Figura 1. Manifestación clínica del síndrome tricorriofalángico. **A:** Nariz bulbosa, filtro largo, labio superior delgado y boca ancha. **B:** Pabellón auricular prominente y micrognatia. **C:** Desviación cubital de los dedos medio y meñique. **D:** Radiografía AP de ambas manos con epífisis en forma de cono en las falanges medias.(CC3)



son suficientes para establecer el diagnóstico, apoyado en radiografías de manos y pies. La braquidactilia o la talla baja, junto con las características del STRF, hacen sospechar el STRF tipo III. El conocimiento de este síndrome permite evitar diagnósticos erróneos y tratamientos innecesarios; el principal diagnóstico diferencial es la artritis idiopática juvenil.

Bibliografía

- Vargas Lebrón C. Trichorhinophalangeal syndrome. *Síndrome tricorriofalángico. Reumatología Clínica.* S1699-258X(18)30195-5. 3 Dec. 2018.
- Trippella G. An early diagnosis of trichorhinophalangeal syndrome type 1: a case report and a review of literature. *Italian Journal of Pediatrics.* 2018;44:138.

RD04

Espondiloartritis de inicio tardío y DISH: reporte de caso

Veloz-Aranda JA¹, Pérez-Pedroza IF², Nieto-Saucedo JR², Murrieta-Vallejo JJ²

⁽¹⁾Departamento de Reumatología, Hospital Regional, ISSSTE León, Gto. México, ⁽²⁾Universidad de Guanajuato, Campus León, División de Ciencias de la Salud, Departamento de Medicina y Nutrición, León, Gto. México

Introducción: Las espondiloartritis, específicamente la espondilitis anquilosante (SpA) y la hiperostosis esquelética idiopática difusa (DISH), se consideraron diagnósticos mutuamente excluyentes.

Objetivos: Ambas tienen criterios de clasificación bien definidos: los de Resnick para DISH (presencia de calcificaciones u osificaciones anterolaterales de al menos cuatro cuerpos vertebrales contiguos, preservación relativa de la altura del disco intervertebral en relación con la edad y cambios articulares), y los del grupo ASAS 2009 para SpA.

Material y métodos: Caso clínico: se presenta el caso de un hombre que comenzó a los 76 años con criterios ASAS-2009 para espondiloartritis con uveítis, tarsitis y entesitis aquilea bilaterales; proteína C reactiva (PCR) alta y antígeno HLA-B27 positivo. BASMI de 4.9 (distancia trago-parad de 12 cm, rotación cervical de 40°, flexión lateral de 8 cm, Schober modificado de 4 cm, distancia intermaleolar de 66 cm), y actividad muy alta según ASDAS de 4.14 (dolor axial 2, artritis periférica 8, RAM 5, PGA 5, PCR 71 mg/L). Se encontraron entesofitos en C1-C2, C2-C3, C3-C4, T4-T5; osificaciones exuberantes anterolaterales de T3 a T12, con

preservación de los espacios intervertebrales relativamente conservados en dichos segmentos (**Figura 1**).

Resultados: Se registró respuesta subóptima con antiinflamatorios no esteroideos (AINE) y sulfasalazina (actividad muy alta según ASDAS-PCR); se indicó tratamiento inicial con adalimumab a dosis convencional, que mantiene la actividad baja tras dos años de tratamiento, según ASDAS-PCR.

Conclusiones: Discusión de la trascendencia. Se informa un caso de coexistencia de DISH y epondiloartritis periférica en un paciente anciano, lo cual es poco frecuente (39 pacientes notificados, según Kuperus, hasta 2018), con implicaciones diagnósticas y terapéuticas.

Bibliografía

1. Toussiot E. Diagnosis and management of late-onset spondyloarthritis: implications of treat-to-target recommendations. *Drugs Aging*. 2015;32:515-524.
2. Kuperus JS, Waalwijk JF, Regan EA, van der Horst-Bruinsma IE, Oner FC, de Jong PA, Verlaan JJ. *Rheumatology (Oxford)*. 2018;57(12):2120-2128.

Figura 1. A: Entesofitos en C1-C2, C2-C3, C3-C4 y T5-T5. **B:** Osificaciones exuberantes anterolaterales de T3 a T12 con preservación de los espacios intervertebrales relativamente conservados en dichos segmentos. (**CC4**)

