

Reumatología clínica en imágenes

Mujer de 55 años con dolor e inflamación de codo derecho

Right elbow pain and inflammation in a 55 year-old woman

Rafael Sáez^{a,*}, Raquel Almodóvar^b, Francisco Javier Quirós^b, Pedro Zarco^b y Ramón Mazzucchelli^b

^a Medicina Familiar y Comunitaria, Hospital Universitario Fundación Alcorcón, Madrid, España

^b Unidad de Reumatología, Hospital Universitario Fundación Alcorcón, Madrid, España

INFORMACIÓN DEL ARTÍCULO

On-line el 16 de abril de 2009

Caso clínico

Mujer de 55 años, sin antecedentes de interés, que consultó por cuadro desde hacía 6 años de dolor de tipo mecánico a nivel del codo derecho, junto con tumefacción y parestesias del 4.º y 5.º dedos. A la exploración física, destacaba una mano derecha en garra cubital y sinovitis del codo derecho con limitación para la flexión a 130°. Presentaba hipoestesia del 4.º y 5.º dedos de la mano derecha, pero la sensibilidad termoanalgésica fue normal. Todas las pruebas de laboratorio fueron normales. El cultivo y la citología del líquido sinovial fueron negativos, por lo que se descartó el origen infeccioso y tumoral. No se observaron cristales en el microscopio. La biopsia sinovial mostraba sinovitis crónica inespecífica. En la radiografía del codo derecho (fig. 1), se apreciaba destrucción articular con erosiones, cambios esclerosos y pinzamiento articular. En la resonancia magnética (RM) del codo (fig. 2), había desestructuración articular con destrucción osteocondral, distensión de la cápsula articular y osteocondromatosis. En el electromiograma se observaron signos de lesión axonal parcial del nervio cubital derecho a nivel del codo, de intensidad importante.

Diagnóstico y evolución

Ante la presencia de una artropatía destructiva del codo, sin antecedente de infección previa, sospechamos de la presencia de una artropatía neuropática. Por ese motivo, se realizó una RM cervical (fig. 3) que mostró una cavidad quística centromedular compatible con siringomielia y una malformación de Chiari tipo I. El diagnóstico fue de artropatía neuropática por siringomielia. Se intervino a la paciente con colocación de prótesis total del codo y liberación del nervio cubital, con buena evolución después de 4 años (fig. 4). Respecto al tratamiento para la siringomielia, se decidió una actitud conservadora.

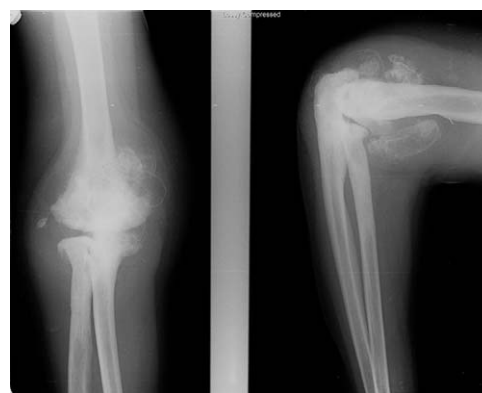

Figura 1. Radiografía anteroposterior y lateral de codo derecho. Se observa destrucción articular con erosiones a nivel del húmero, importantes cambios esclerosos periarticulares, osteocondromatosis evolucionada y pinzamiento articular.

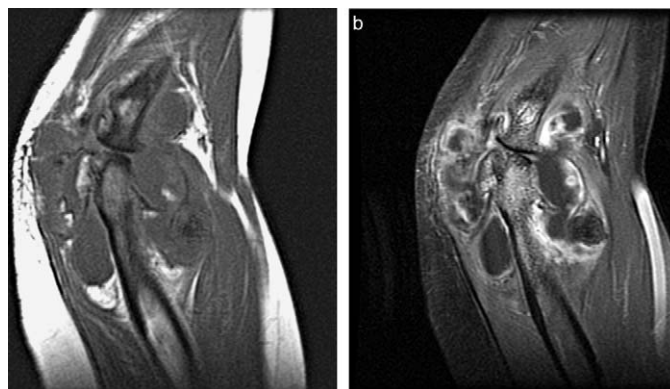

Figura 2. Resonancia magnética de codo derecho en plano sagital T1 (a) y con gadolinio (b). Se observa marcada desestructuración articular con destrucción osteocondral, irregularidades óseas, quistes y osteofitosis. Distensión de la cápsula articular por derrame sinovial y osteocondromatosis muy evolucionada.

* Autor para correspondencia.

Correo electrónico: rsaez@fhalcorcon.es (R. Sáez).

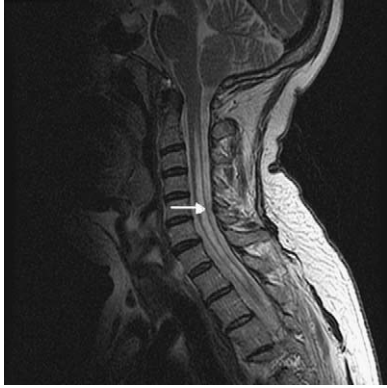

Figura 3. Resonancia magnética cervical en plano sagital T2. Muestra la existencia de una cavidad quística centromedular moderadamente dilatada compatible con hidrosiringomielia (como indica la flecha) y un descenso de las amígdalas cerebelosas con morfología en pico por malformación de Chiari tipo I.

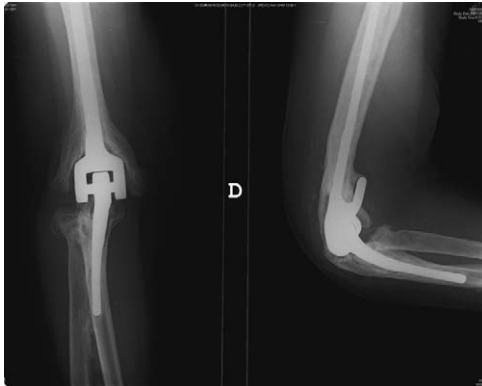


Figura 4. Radiografía anteroposterior y lateral de codo derecho (a los 4 años de la cirugía). Se observa material protésico a nivel del codo derecho.

Discusión

La siringomielia se caracteriza por una cavitación quística medular central, más frecuente en el ámbito cervical. El 20–50% de los afectados presenta artropatía neuropática, porcentaje más elevado que el observado entre diabéticos (1%) o tabéticos (5–10%). La artropatía neuropática es un tipo de afección ósea que se caracteriza por presentar una destrucción articular importante, asociada a pérdida de la propiocepción de esta articulación. La localización más frecuente es la articulación glenohumeral^{1–3}, y menos el codo⁴.

La clínica habitual es una monoartritis crónica progresiva. Los cambios radiográficos son fundamentales para el diagnóstico y se

observan a las 2–4 semanas. Se ha informado sobre la asociación de la artropatía neuropática del codo con lesión del nervio cubital⁵, por lo que se impone realizar un electromiograma. En nuestro caso, la causa de la neuropatía cubital era la compresión del nervio cubital por la hipertrofia ósea de la artropatía, ya que los hallazgos del electromiograma son diferentes.

Es importante realizar el diagnóstico diferencial con tumores óseos, sinoviales y artritis séptica. El diagnóstico definitivo se basa en un examen neurológico y una RM de la columna y fosa posterior.

El tratamiento consiste en la inmovilización con férulas⁴. En la artropatía neuropática se han ensayado tratamientos con pamidronato^{6–8} y alendronato⁹, en los que se observa una mejoría clínica parcial. Si no hay gran destrucción ósea, se puede realizar artrodesis^{6–8,10} en el ámbito de las extremidades inferiores. Una opción podría ser la artroplastia, pero algunos autores^{4,10} la contraindican por la inestabilidad que existe; sin embargo, otros la han utilizado con éxito en el hombro¹¹ y, menos frecuentemente, en el codo¹². Nuestra paciente sería el primer caso de artropatía neuropática de codo con evolución satisfactoria después de 4 años de la cirugía con artroplastia total.

Bibliografía

1. Jones EA, Manaster BJ, May DA, Disler DG. Neuropathic osteoarthropathy: diagnostic dilemmas and differential diagnosis. *Radiographics*. 2000;20:279–93.
2. Santos G, Abellán I, Agulló T, Rosas J. Artropatía neuropática del hombro por siringomielia. *Rev Esp Reumatol*. 2003;30:74–8.
3. Tristano AG, Wilson ML, Montes de Oca I. Axillary vein thrombosis as a manifestation of rapidly progressive neuropathic arthropathy of the shoulder associated with syringomyelia. *Mayo Clin Proc*. 2005;80:416–8.
4. Yanik B, Tuncer S, Seçkin B. Neuropathic arthropathy caused by Arnold-Chiari malformation with syringomyelia. *Rheumatol Int*. 2004;24:238–41.
5. Scelsa SN. Syringomyelia presenting as ulnar neuropathy at the elbow. *Clin Neurophysiol*. 2000;111:1527–30.
6. Jude EB, Selby PL, Burgess J, Lilleystone P, Mawer EB. Bisphosphonates in the treatment of Charcot neuroarthropathy: a double-blind randomised controlled trial. *Diabetologia*. 2001;44:2032–7.
7. Anderson JJ, Woelffer KE, Holtzman JJ, Jacobs AM. Bisphosphonates for the treatment of Charcot neuroarthropathy. *J Foot Ankle Surg*. 2004;43:285–9.
8. Pitocco D, Ruotolo V, Caputo S, Mancini L, Collina CM. Six-month treatment with alendronate in acute Charcot neuroarthropathy. *Diabetes Care*. 2005;28:1214–5.
9. Moreno M, Gratacós J, Casado E, Galisteo C, Orellana C, Larrosa M. Utilidad del pamidronato en el tratamiento de la artropatía de Charcot. *Reumatol Clin*. 2007;3:257–61.
10. Yeap JS, Wallace AL. Syringomyelic neuropathic ulcer of the elbow: Treatment with an external fixator. *J Shoulder Elbow Surg*. 2003;12:506–9.
11. Crowther MA, Bell SN. Neuropathic shoulder in syringomyelia treated with resurfacing arthroplasty of humeral head and soft-tissue lining of glenoid: a case report. *J Shoulder Elbow Surg*. 2007;16:38–40.
12. Kwon YW, Morrey BF. Neuropathic elbow arthropathy: a review of six cases. *J Shoulder Elbow Surg*. 2006;15:378–82.