

## Carta al Editor

### Ocronosis y osteoporosis: a propósito de un caso

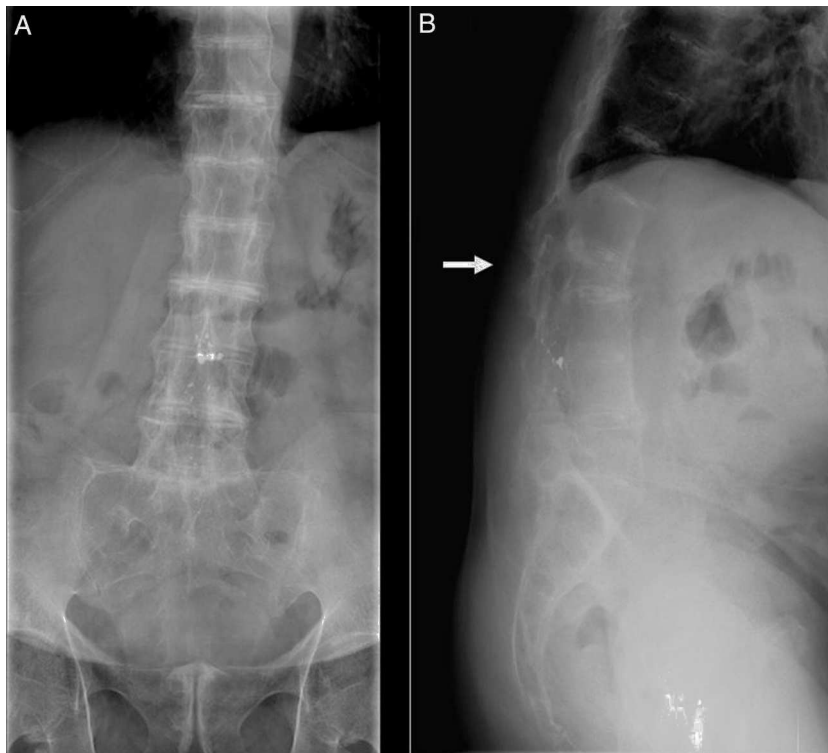


#### *Ochronosis and Osteoporosis: A Case Report*

Sr. Editor:

La alcaptonuria es un trastorno metabólico hereditario causado por la deficiencia de la enzima oxidasa del ácido homogentísico (AHG). La conversión oxidativa del AHG lleva a la producción de un polímero de melanina, cuya acumulación en los tejidos conectivos produce una pigmentación característica que se denomina ocronosis. La unión del pigmento ocronótico al tejido conjuntivo produce un trastorno multisistémico caracterizado por una espondiloartritis prematura. Otras características sistémicas incluyen cálculos (salivales, renales, biliares), insuficiencia renal, insuficiencia respiratoria, pérdida de la audición, enfermedad valvular aórtica, osteoporosis y roturas de tendones, músculos y ligamentos<sup>1-4</sup>. El prolapso discal es raro<sup>5</sup> y la fractura vertebral es una complicación

excepcional, con solo un caso descrito en la literatura<sup>6</sup>. Presentamos el caso de un varón de 55 años remitido a nuestra consulta para evaluación de dorsolumbalgia crónica. Tras los hallazgos en la exploración física, en la que destacaban una disminución importante de la movilidad de la columna vertebral y una pigmentación gris-marronácea de ambas escleróticas, así como tras los hallazgos radiológicos (fig. 1), se decidió medir los niveles de AHG en orina (4.218,0 mg/l; normal < 10 mg/l), con los cuales se confirmó la sospecha de ocronosis. El paciente inició sesiones de fisioterapia, con notable mejoría. En ese momento (enero de 2004) se determinó la densidad mineral ósea (DMO) mediante absorciometría radiográfica de doble energía de la columna lumbar (CL), la cual mostró un puntaje-T de -3,0 DE. El paciente comenzó tratamiento con risedronato (75 mg semanales). En marzo de 2005, la DMO fue evaluada de nuevo, hallándose un puntaje-T de -2,4 DE en la CL, -3,0 DE en el cuello femoral (CF) y -2,7 DE en la cadera total (CT). Se decidió continuar tratamiento con bisfosfonatos, cambiando a alendronato (70 mg semanales). En junio de 2007, la DMO mostró una mejoría



**Figura 1.** A) Calcificación de los discos intervertebrales, fusión de los cuerpos vertebrales, esclerosis difusa vertebral, puente óseo en sínfisis de pubis. B) Calcificación de los discos intervertebrales, fusión de los cuerpos vertebrales con esclerosis difusa, fractura vertebral de la tercera vértebra lumbar (flecha).

del puntaje-T de CL (-1,7 DE) y CT (-2,3 DE), y una estabilización en el CF (-3,0 DE). En enero de 2013, el paciente acudió al servicio de urgencias por lumbalgia aguda, sin antecedentes de traumatismo. La radiografía lateral de la CL reveló una fractura de la tercera vértebra lumbar (fig. 1). Después de ese incidente, se optó por iniciar tratamiento con teriparatida subcutánea. Hasta la fecha (noviembre de 2014), no han aparecido nuevas fracturas vertebrales.

Existen varias hipótesis que tratan de explicar como la acumulación de AHG conduce a ocronosis y artropatía. La interferencia del AHG con el entrecruzamiento de las fibras de colágeno y la respuesta inflamatoria desencadenada por los radicales libres formados por la oxidación del AHG son algunas de ellas<sup>2</sup>. En cuanto al desarrollo de osteoporosis, Aliberti et al. indicaron que la ocronosis puede estar asociada a una mayor tasa de resorción ósea, que conllevaría una pérdida de masa ósea acelerada<sup>7</sup>. Los mismos autores mostraron la ineficacia del alendronato en la reversión del proceso de pérdida de masa ósea en un número considerable de pacientes con ocronosis y osteoporosis, sugiriendo que la existencia de un mecanismo fisiopatológico específico (microlesiones de la matriz, viabilidad de los osteocitos y deterioro de la red de colágeno), no involucrado en la farmacodinámica de los bisfosfonatos, podría ser la responsable de esta<sup>8</sup>. En relación con nuestro paciente, a pesar de encontrarse en un estadio avanzado de la enfermedad (estadio IV, anquilosis ósea<sup>9</sup>), al contrario de la tendencia general descrita, su DMO aumentó progresivamente gracias al tratamiento con bisfosfonatos, aunque no se previno la aparición de una fractura vertebral por fragilidad. Dado que el tratamiento con bisfosfonatos es bien tolerado y que puede mejorar la DMO en algunos casos, este tratamiento podría ser útil en pacientes con ocronosis y osteoporosis, individualizando sus indicaciones y a la espera de nuevas evidencias científicas.

## Bibliografía

1. Ranganath LR, Jarvis JC, Gallagher JA. Recent advances in management of alkaptouria (invited review; best practice article). *J Clin Pathol*. 2013;66:367-73.
2. Babanagare SV, Deshmukh SD, Khadilkar MS, Patil AA. Ochronosis: A report of 3 cases and review of the literature. *Indian J Pathol Microbiol*. 2011;54:626-8.
3. Çapkin E, Karkucak M, Yayli S, Serdaroglu M, Tosun M. Ochronosis in differential diagnosis of patients with chronic backache: A review of the literature. *Rheumatol Int*. 2007;28:61-4.
4. Phornphutkul C, Introne WJ, Perry MB, Bernardini I, Murphey MD, Fitzpatrick DL, et al. Natural History of Alkaptonuria. *N Engl J Med*. 2002;347:2111-21.
5. Kalevs.ki SK, Haritonov DG, Peev NA. Alkaptonuria with lumbar disc prolapse: Case study and review of the literature. *Spine J*. 2007;7:495-8.
6. Millea TP, Segal LS, Liss RG, Stauffer ES. Spine fracture in ochronosis. Report of a case. *Clin Orthop Relat Res*. 1992;281:208-11.
7. Aliberti G, Pulignano I, Schiappoi A, Minisola S, Romagnoli E, Proietta M. Bone metabolism in ochronotic patients. *J Intern Med*. 2003;254:296-300.
8. Aliberti G, Pulignano I, Pisani D, March MR, del Porto F, Proietta M. Bisphosphonate treatment in ochronotic osteoporotic patients. *Clin Rheumatol*. 2007;26:729-35.
9. Jebaraj I, Chacko BR, Chiramel GK, Matthai T, Parameswaran A. A simplified staging system based on the radiological findings in different stages of ochronotic spondyloarthropathy. *Indian J Radiol Imaging*. 2013;23:101-5.

Ismael Calero Paniagua<sup>a,b,\*</sup>,  
 Carlos Alberto Montilla Morales<sup>a,b</sup>,  
 Tatiana Elizabeth Carranco Medina<sup>a,b</sup>  
 y María Dolores Sánchez González<sup>a,b</sup>

<sup>a</sup> Servicio de Reumatología, Hospital Universitario de Salamanca, Salamanca, España

<sup>b</sup> Instituto de Investigación Biomédica de Salamanca, Salamanca, España (IBSAL)

\* Autor para correspondencia.

Correos electrónicos: [ismaelcaleropaniagua@yahoo.es](mailto:ismaelcaleropaniagua@yahoo.es), [feel.the.croquet@yahoo.es](mailto:feel.the.croquet@yahoo.es) (I. Calero Paniagua).