




Sociedad Española
de Reumatología -
Colegio Mexicano
de Reumatología

Reumatología Clínica

www.reumatologiaclinica.org



Reumatología Clínica en imágenes

Fracturas de fatiga de repetición en pies en un paciente tratado con antirretrovirales



Recurrent stress fractures in the feet of a patient treated with antiretrovirals

Miguel Ángel Campillo^a, Tarek Carlos Salman Monte^{a,*}, Manel Ciria^a y Jesus Ares^b

^a Servicio de Reumatología, Hospital del Mar, Institut Hospital del Mar d'Investigacions Mèdiques (IMIM), Barcelona, España

^b Departamento de Radiología, Hospital del Mar, Barcelona, España

INFORMACIÓN DEL ARTÍCULO

Historia del artículo:

Recibido el 5 de agosto de 2015

Aceptado el 25 de noviembre de 2015

On-line el 15 de enero de 2016

Los pacientes con virus de la inmunodeficiencia humana (VIH) presentan complicaciones óseas atribuibles tanto a la presencia del virus como a los efectos secundarios de determinados fármacos antirretrovirales. Las formas clínicas de afectación ósea son la osteonecrosis, incluso politópica¹, la osteoporosis y la osteomalacia². Estas 2 últimas entidades conllevan un riesgo de fractura elevado³. Las fracturas de fatiga están descritas en pacientes con VIH⁴ y, en mayor medida, en pacientes con VIH tratados con tenofovir.

Se presenta el caso de un paciente con VIH positivo (diagnosticado en 1999), que inició tratamiento antirretroviral con la siguiente pauta: desde septiembre de 1999 hasta noviembre del mismo año: estavudina (d4T) más didanosina (ddi) y nelfinavir. En noviembre cambia a zidovudina (AZT) más lamivudina (3TC) y nevirapina que mantiene hasta julio de 2008, que comienza con emtricitabina, más tenofovir y más nevirapina, hasta la actualidad. En el año 2011 acudió a la consulta de reumatología por presentar dolor en el dorso del pie derecho de 2 meses de evolución, sin antecedente traumático previo. Se realizó una gammagrafía ósea con Tc99 que mostró lesión intensa en región cuneo-escafoidea del tarso derecho y lesión focal del tercer metatarsiano derecho, sugestiva de fisura o fractura por sobrecarga (última densitometría *T-score* fémur: -2,3 DE; *T-score* columna: -2,4 DE) (fig. 1A). Se realizó, también, una resonancia magnética nuclear (RMN)

mostrando a nivel de medio pie una clara alteración de señal, que se manifestó por una discreta hiposeñal en T1 y un aumento de la misma en secuencias STIR, con un discreto aumento de señal en la base del tercer metatarsiano. Se realizó orientación diagnóstica de fractura de fatiga de medio pie derecho afectando a articulación cuneo-escafoidea, en cuboidea y tercer metatarsiano del pie derecho (fig. 1B). Fue tratado con AINE y reposo, curando sin secuelas en un periodo de 3 meses. En el año 2012, después de realizar un sobreesfuerzo, el paciente presentó dolor mecánico en la zona del metatarso del pie izquierdo. Con la sospecha de nueva fractura de fatiga se solicitó RMN, que mostró: edema óseo en diáfisis del segundo metatarsiano, y en partes blandas, alrededor del mismo, compatible con fractura por estrés del segundo metatarsiano del pie izquierdo (fig. 2A y B). Fue tratado con reposo y medidas conservadoras, la sintomatología desapareció en 2 meses (se objetivó en una radiografía simple una imagen de callo de fractura en la diáfisis del segundo metatarsiano del pie izquierdo (fig. 2C). El 30 de enero del 2014, el paciente acude de nuevo a la consulta de reumatología, refiriendo aumento de volumen en tobillo derecho tras un nuevo sobreesfuerzo (un simple paseo). Ante la posibilidad de una nueva fractura se solicitó una nueva RMN que mostró una imagen lineal a nivel de la cabeza astragalina adyacente a la articulación talo navicular. Presentó asimismo lesión subcondral a nivel del talo (articulación talo navicular) con aumento parcheado del astrágalo (figs. 3A y B).

Con la orientación diagnóstica de fractura de fatiga de astrágalo derecho, se trata al paciente con reposo absoluto con 2 bastones y tratamiento analgésico. Obteniendo una mejoría clínica completa a los 3 meses. Se objetivó la mejoría con una nueva RMN.

* Autor para correspondencia.

Correos electrónicos: tareto4@gmail.com, 98383@parcdesalutmar.cat (T.C. Salman Monte).

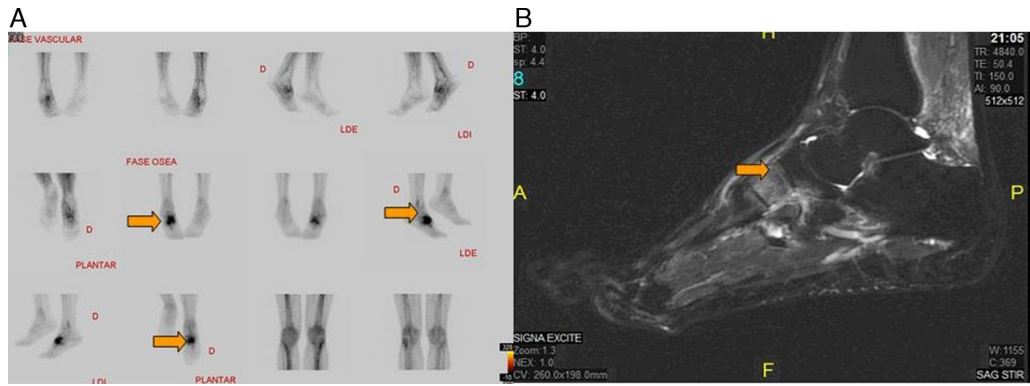


Figura 1. A) Gammagrafía ósea con Tc99, que muestra lesión intensa en región cuneo-escafoidea del tarso derecho. B) RM sagital en secuencia STIR con aumento de señal. Más evidente a nivel de cuneiforme intermedio y lateral derecho.

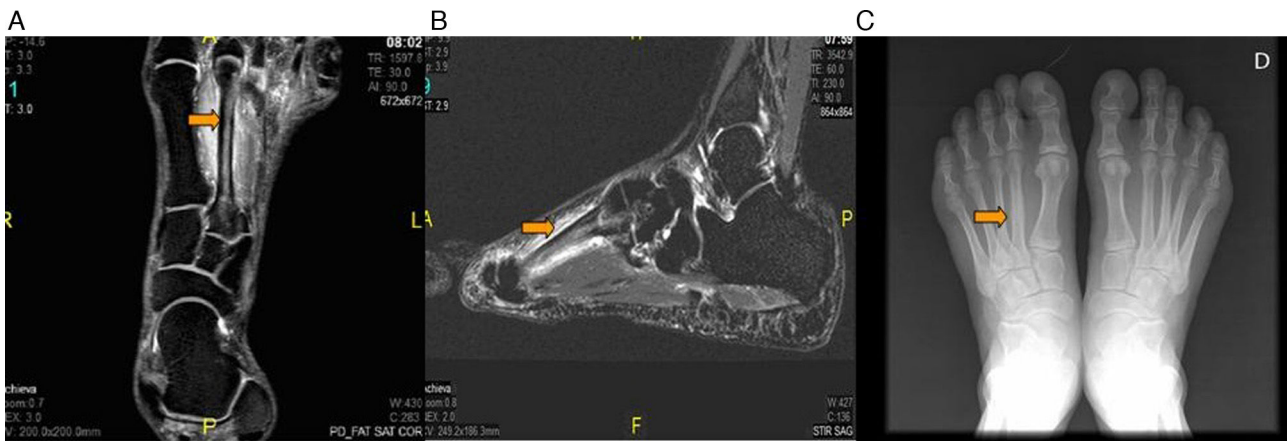


Figura 2. A) RM corte coronal, en saturación grasa, donde se aprecia edema óseo en diáfisis del segundo metatarsiano del pie izquierdo, y en partes blandas alrededor del mismo. B) RM corte sagital del pie izquierdo, secuencia STIR mostrando edema óseo en diáfisis del segundo metatarsiano y en partes blandas alrededor del mismo. C) Radiología simple mostrando imagen de callo de fractura en la diáfisis del segundo metatarsiano del pie izquierdo.

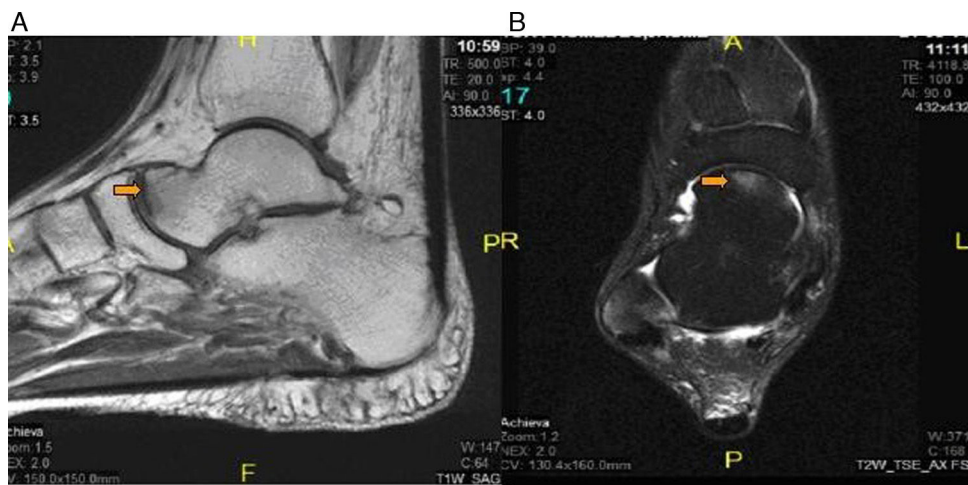


Figura 3. A) RM corte sagital en T1, que muestra lesión focal a nivel de la cabeza astragalina con edema difuso del resto del hueso del pie derecho. B) RM axial del pie en secuencia T2, saturación grasa mostrando: lesión focal a nivel de la cabeza astragalina y derrame articular a nivel de articulación tibio astragalina anterior y posterior del pie derecho.

Responsabilidades éticas

Protección de personas y animales. Los autores declaran que para esta investigación no se han realizado experimentos en seres humanos ni en animales.

Confidencialidad de los datos. Los autores declaran que han seguido los protocolos de su centro de trabajo sobre la publicación de datos de pacientes.

Derecho a la privacidad y consentimiento informado. Los autores han obtenido el consentimiento informado de los pacientes y/o sujetos referidos en el artículo. Este documento obra en poder del autor de correspondencia.

Conflicto de intereses

Los autores declaran no tener ningún conflicto de intereses.

Bibliografía

1. Mateo L, Holgado S, Mariñoso ML, Pérez-Andrés R, Bonjoch A, Romeu J, et al. Hypophosphatemic osteomalacia induced by tenofovir in HIV-infected patients. *Clin Rheumatol*. 2014 [Epub ahead of print].
2. Cotter AG, Powderly WG. Endocrine complications of human immunodeficiency virus infection: Hypogonadism, bone disease and tenofovir-related toxicity. *Best Pract Res Clin Endocrinol Metab*. 2011;25:501–15.
3. Prieto-Alhambra D, Güerri-Fernández R, de Vries F, Lalmohamed A, Bazelier M, Starup-Linde J, et al. HIV infection and its association with an excess risk of clinical fractures: A nationwide case-control study. *J Acquir Immune Defic Syndr*. 2014;66:90–5.
4. Paccou J, Viget N, Legrouit-Gérot I, Yazdanpanah Y, Cortet B. Bone loss in patients with HIV infection. *Joint Bone Spine*. 2009;76:637–41.