



Sociedad Española
de Reumatología -
Colegio Mexicano
de Reumatología

Reumatología Clínica

www.reumatologiaclinica.org



Caso clínico

Síndrome de Haglund. A propósito de 2 casos



Florencio Jiménez Martín^{a,*}, María Dolores Alonso Valdazo^b, Gara Díaz Peña^a,
Julia Fernández Leroy^a, David Hernández Herrero^a y Fermín Díaz García^a

^a Servicio de Rehabilitación, Hospital Universitario La Paz, Madrid, España

^b Servicio de Traumatología, Hospital Universitario La Paz, Madrid, España

INFORMACIÓN DEL ARTÍCULO

Historia del artículo:

Recibido el 10 de noviembre de 2015

Aceptado el 30 de diciembre de 2015

On-line el 8 de febrero de 2016

Palabras clave:

Síndrome de Haglund

Tendón de Aquiles

Calcáneo

R E S U M E N

El síndrome de Haglund es una causa de atrapamiento tendino-bursal posterior del talón, producida por una exostosis posterosuperior del calcáneo, denominada deformidad de Haglund, asociada a tendinitis aquilea y bursitis retrocalcánea. Su patogenia es desconocida. Se presentan 2 casos, diagnosticados clínicamente, confirmados radiológicamente, y tratados conservadoramente uno y con cirugía el otro. El diagnóstico se realiza por la clínica y por las imágenes radiológicas con el método de medición de las líneas de inclinación paralelas, en una radiografía lateral del tobillo. El tratamiento inicial suele ser conservador e incluye antiinflamatorios o analgésicos, fisioterapia y zapatos con talón abierto y sin tacón alto. Si el tratamiento conservador no alivia el dolor, puede ser necesaria la cirugía.

© 2016 Elsevier España, S.L.U. y

Sociedad Española de Reumatología y Colegio Mexicano de Reumatología. Todos los derechos reservados.

Haglund's syndrome. Two case reports

A B S T R A C T

Haglund's syndrome produces posterior impingement of the heel, which is caused by a posterosuperior calcaneal exostosis, known as Haglund's deformity, associated with Achilles tendinitis and retrocalcaneal bursitis. Its pathogenesis is unknown. We report two cases that were diagnosed clinically and confirmed radiographically. One patient was treated conservatively and the other underwent surgery. The diagnosis is based on clinical signs and radiological images, using the measurement of the parallel pitch lines, in a lateral radiograph of the ankle. Initial treatment is usually conservative and includes anti-inflammatory or analgesic agents, physiotherapy and low-heeled, open-heeled shoes. If conservative treatment does not relieve the pain, surgery may be necessary.

© 2016 Elsevier España, S.L.U. and Sociedad Española de Reumatología y Colegio Mexicano de Reumatología. All rights reserved.

Keywords:

Haglund's syndrome

Achilles tendon

Calcaneus

Introducción

El síndrome de Haglund fue descrito por primera vez en 1928 por Patrick Haglund. Es una causa de atrapamiento tendino-bursal del talón, producida por una exostosis posterosuperior del calcáneo (deformidad de Haglund) acompañada de tendinitis aquilea y bursitis retrocalcánea¹⁻³.

Aunque su patogenia es desconocida, se han descrito factores mecánicos predisponentes como el calzado ajustado, el tacón alto

de las damas, arco plantar aumentado, tendón de Aquiles demasiado tenso, y las situaciones que favorecen la fricción entre el tendón y el hueso².

El diagnóstico diferencial debe hacerse con la xantomatosis, espondiloartropatías seronegativas, artritis gotosa y reumatoides^{2,3}.

Observación clínica

Caso 1

Mujer de 37 años, con dolor en región aquilea del pie derecho desde hace 10 meses, que empeora con la actividad. En la exploración física destacaba engrosamiento del tendón de Aquiles con

* Autor para correspondencia.

Correo electrónico: fljmartin@gmail.com (F. Jiménez Martín).

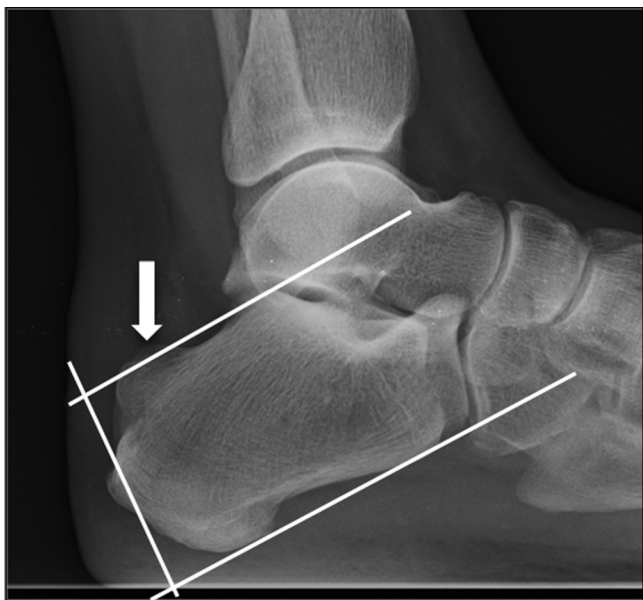


Figura 1. Radiografía lateral de tobillo. La flecha señala la exostosis posterossuperior del calcáneo que, al superar la línea superior según el método de las líneas de inclinación paralelas, constituye la deformidad de Haglund.

dolor a la palpación, el balance articular del tobillo y pie estaba conservado, la maniobra de Thompson fue negativa. En la radiografía lateral del tobillo se apreciaba una tumefacción del tejido blando en el tercio distal del tendón de Aquiles y una prominencia posterossuperior del calcáneo. La ecografía mostraba un tendón de Aquiles hipocóico, calcificación en su inserción en calcáneo e imágenes hipocóicas en el espesor de la grasa de Kager. Mediante tratamiento de fisioterapia, la sintomatología desapareció.

Caso 2

Mujer de 62 años, intervenida de síndrome de Haglund mediante bursectomía retrocalcánea y osteotomía de la deformidad de Haglund, acude a nuestra consulta 5 meses tras la intervención, con escasa mejoría de la sintomatología. Presentaba inflamación y dolor en tercio distal del tendón de Aquiles, dificultad para la flexión dorsal del tobillo y marcha claudicante. Tras tratamiento con fisioterapia, la sintomatología remitió de forma parcial.

Discusión

El síndrome de Haglund es una causa de dolor en el retropié de origen mecánico. Existen varias teorías sobre su patogenia, algunos autores señalan como causa la contracción continuada del tríceps sural, que produce un atrapamiento del tendón aquileo y la bursa retrocalcánea contra la exostosis posterossuperior del calcáneo⁴. Otros autores apuntan a que el proceso comienza por una compresión externa en el talón, que comprimiría la bursa retroaquilea contra la parte posterior del calcáneo, con lo que la tuberosidad calcánea aumentaría de tamaño como respuesta a esta irritación crónica, y esta tuberosidad a su vez comprimiría la bursa y el tendón aquileo, provocando un círculo vicioso^{2,5}.

El diagnóstico se realiza por la clínica y por las imágenes radiológicas con el método de medición de las líneas de inclinación paralelas (*parallel pitch lines* [PPL]), en una radiografía lateral del

tobillo. Este método consiste en trazar una línea tangente a la superficie inferior del calcáneo, y otra paralela a esta en la cara superior, a la altura del punto más alto de la cara posterior de la superficie de la articulación subastragalina. Si la tuberosidad supera esta línea se considera deformidad de Haglund (fig. 1)^{2,5}. En algunos casos el diagnóstico se puede completar con ecografía o RMN^{2,6}.

El tratamiento inicial debe ser conservador, evitando calzado ajustado o de tacón alto, utilizando ortesis plantares, antiinflamatorios orales, infiltraciones peritendinosas con corticoides y fisioterapia^{3,7}. Si no hay respuesta al tratamiento conservador estaría indicada la cirugía, la técnica más utilizada es la bursectomía retrocalcánea con osteotomía de la deformidad de Haglund, habiéndose demostrado el abordaje central del tendón una técnica segura y eficaz^{7–10}.

Conclusión

El síndrome de Haglund es una causa de dolor en retropié que debe tenerse en cuenta en el diagnóstico diferencial. Se debe sospechar ante los hallazgos clínicos característicos y confirmarse con las pruebas radiológicas para realizar un diagnóstico adecuado. El tratamiento conservador médico-rehabilitador debe ser la primera opción terapéutica antes de la cirugía.

Responsabilidades éticas

Protección de personas y animales. Los autores declaran que los procedimientos seguidos se conformaron a las normas éticas del comité de experimentación humana responsable y de acuerdo con la Asociación Médica Mundial y la Declaración de Helsinki.

Confidencialidad de los datos. Los autores declaran que han seguido los protocolos de su centro de trabajo sobre la publicación de datos de pacientes.

Derecho a la privacidad y consentimiento informado. Los autores declaran que en este artículo no aparecen datos de pacientes.

Conflicto de intereses

Los autores declaran no tener ningún conflicto de intereses.

Bibliografía

1. Van Dijk CN, van Sterkenburg MN, Wiegerinck JI, Karlsson J, Maffulli N. Terminology for Achilles tendon related disorders. *Knee Surg Sports Traumatol Arthrosc.* 2011;19:835–41.
2. Sierra-Solís A, Romero-López AI, Martín-Rodrigo JL. Síndrome de Haglund. *Semergen.* 2012;38:64–5.
3. Kucuksen S, Karahan A, Erol K. Haglund syndrome with pump bump. *Med Arch.* 2012;66:425–7.
4. Lee JC, Calder JD, Healy JC. Posterior impingement syndromes of the ankle. *Semin Musculoskelet Radiol.* 2008;12:154–69.
5. Johansson KJJ, Sarimo JJ, Lempainen LL, Laitala-Leinonen T, Orava SY. Calcific spurs at the insertion of the Achilles tendon: A clinical and histological study. *Muscles Ligaments Tendons J.* 2012;2:273–7.
6. Sundararajan PP, Wilde TS. Radiographic, clinical, and magnetic resonance imaging analysis of insertional Achilles tendinopathy. *J Foot Ankle Surg.* 2014;53:147–51.
7. Tu P, Bytowski JR. Diagnosis of heel pain. *Am Fam Physician.* 2011;84:909–16.
8. Frey C. Surgical advancements arthroscopic alternatives to open procedures: great toe, subtalar joint, Haglund's deformity, and tendoscopy. *Foot Ankle Clin.* 2009;14:313–39.
9. Phisitkul P. Endoscopic surgery of the Achilles tendon. *Curr Rev Musculoskelet Med.* 2012;5:156–63.
10. Ahn JH, Ahn CY, Byun CH, Kim YC. Operative treatment of Haglund syndrome with central Achilles tendon-splitting approach. *J Foot Ankle Surg.* 2015;54:1053–6.